GÖĞÜS KALP DAMAR ANESTEZİ VE YOĞUN BAKIM DERNEĞİ

32. Ulusal Kongresi

Elite World Grand İstanbul Küçükyalı Hotel
25-27 Eylül 2026



BİLDİRİ KİTABI

Göğüs Kalp Damar Anestezi ve Yoğun Bakım Derneği

32. Ulusal Kongresi

Bildiri Kitabı

25–27 Eylül 2026
Elite World Grand İstanbul Küçükyalı Hotel, İstanbul

Yayımlayan
Göğüs Kalp Damar Anestezi ve Yoğun Bakım Derneği

Elektronik yayın

Bu kitapta yer alan bildiri ve konuşma metinlerinin bilimsel içeriğinden, dilinden ve kaynak gösteriminden yazarları sorumludur. Bildiriler, yazarların bildiri sistemine yüklediği haliyle; biçimsel düzenlemeler dışında değiştirilmeden yayımlanmıştır.

İçindekiler

01 Düzenleme Kurulu 6

02 Bilimsel Program 8

03 Konuşma Metinleri 15

Panel I Elektrofizyoloji Laboratuvarında Anestezi Uygulamaları — Merve Ergenç 16
Panel I Endovasküler Aortik Girişimlerde Anestezi Yönetimi — Mustafa Şimşek 17
Panel II Erişkin Kalp Cerrahisinde Preoperatif Antiagregan ve Antikoagülan Yönetimi — Oğuzhan Arun 18
Uydu Semp. Hemodinamik Kokpit: Entegre Monitörizasyon ile Veriden Karara — Z. Aslı Demir 19
Uydu Semp. Basınç Kayıt Analiz Yönteminin (PRAM) Klinik Geçerliliği — Beliz Bilgili 20
Panel IV Pulmoner Endarterektomide Başarının Anahtarı: Multidisipliner Anestezi Yönetimi — Atakan Erkılınç 21
Panel IV Karotis Endarterektomisi — Nesrin Bozdoğan Özyılkan 22
Konferans Kardiyovasküler Otonom Nöropatisi Olan Hastaların İntraoperatif Yönetiminde NIRS Monitörizasyonunun Yeri — Emel Gündüz 23
Panel VI Konjenital Kalp Hastalıklarında Nonkardiyak Cerrahi: Preoperatif ve İntraoperatif Yönetim — H. Dilek Özcanoğlu 24
Panel VI Pediyatrik Konjenital Kalp Cerrahisinde Vazoaktif Ajan Yönetimi — Sezer Karabulut 25

04 Sözlü Bildiri Özetleri 26

SS-11 Minimal İnvaziv Kalp Cerrahisinde Hedef Kontrollü İnfüzyon ile Manuel Kontrollü İnfüzyonun Karşılaştırılması: Hemodinamik Volatilite, Ekstübasyon Süresi ve Postoperatif Kalp Blokları Üzerine Retrospektif Gözlemsel Bir Çalışma 27
SS-12 Kardiyak Cerrahi Hastalarında Glukoz Değişkenliği Parametrelerinin Postoperatif Komplikasyonlarla İlişkisi 28
SS-13 Açık Kalp Cerrahilerinde Uygulanan İntravenöz Analjezi, Torakal Epidural Analjezi ve Bilateral Erektör Spina Plan Bloğunun Postoperatif Kronik Ağrı Gelişimi Üzerine Etkilerinin Karşılaştırılması 30
SS-14 Kardiyak Kist Hidatik Cerrahisinde Perioperatif Yönetim: Retrospektif Bir Olgu Serisi 31
SS-15 Video Yardımlı Torakoskopik Cerrahide Preoperatif Sistemik İmmün-İnflamasyon İndeksi (SII) ve Sistemik İnflamasyon Yanıt İndeksinin (SIRI) Postoperatif Opioid Tüketimi ve Perioperatif Sonuçlar ile İlişkisi: Retrospektif Kohort Çalışması 33
SS-16 Toraks Cerrahisi Sonrası SGLT2 İnhibitörü İlişkili Öglisemik Diyabetik Ketoasidoz: Üç Olguluk Seri 36
SS-17 Pediatrik Kardiyak Cerrahide Erken Postoperatif CRP/Albümin Oranının Akut Böbrek Hasarı ile İlişkisi 37
SS-18 Açık Kalp Cerrahisi Sonrası Fast-Track Ekstübasyonun Uygulanabilirliği ve Güvenliği: Tek Merkezli Retrospektif Çalışma 39
SS-19 Trakea Rezeksiyonunda Spontan Solunumla Tubeless Anestezi Deneyimi: Olgu Sunumu 42
SS-20 Post-İndüksiyon Hipotansiyonu Gelişimini Öngörmede Preindüksiyon Hemodinamik Parametrelerin (PRAM Yöntemi) Değeri 44
SS-21 Sayıların Ötesinde: Ham EEG ve DSA – Bir Koroner Baypas Olgusu 47
SS-22 Karotis Endarterektomi Cerrahisinde Farklı Anestezi Tekniklerinin Serebral Oksijenizasyon ve Postoperatif Kognitif Fonksiyonlar Üzerine Etkisi 49
SS-23 Akondroplazili Adölesanda İleri Servikal Patoloji: Üç Ardışık Cerrahide Hava Yolu Yönetimi 54
SS-25 Pediatrik Transkateter Kardiyak Girişimlerde Transözofageal Ekokardiyografi ile Ölçülen Modifiye İki Boyutlu ve Transgastrik M-Mod TAPSE'nin Transtorasik M-Mod TAPSE ile Karşılaştırılması 56
SS-26 TEE Rehberliğinde Akut DeBakey Tip I Aort Diseksiyonunda Doğrudan Arcus Aorta Kanülasyonu 58
SS-27 Kardiyopulmoner Baypas Sırasında Oksijenatör Disfonksiyonu ile Proksimal Gaz Besleme Sistemi Arızasının Ayırt Edilmesinde Tanısal Bir Manevra Olarak Bağımsız Oksijen Uygulaması 60
SS-28 Situs İnversus Totalis ve Dekstrokardili Bir Hastada Eş Zamanlı Aort Kapak Replasmanı ve HeartMate 3 LVAD İmplantasyonunun Perioperatif Anestezi Yönetimi 62
SS-29 Açık Kalp Cerrahisi Sonrası Analjezide Bilateral Serratus Posterior Superior İnterkostal Plan Bloğu ve Kateter Aracılı Aralıklı Bolus Uygulaması 65
SS-30 Dirençli Ventriküler Taşikardide Torakal Sempatektomi Öncesi Bilateral Stellat Ganglion Blokajı: Fonksiyonel Sempatik Blokaj Testi Olarak Potansiyel Rolü 67
SS-31 Akut Aort Diseksiyonu Nedeniyle Acil Endovasküler Girişim Uygulanan Hastalarda Anestezi Yönetimi 69
SS-32 MICS-CABG Planlanan Olguda Zor Havayolu Yönetimi ve Bronş Blokeriyle Akciğer İzolasyonu 71
SS-33 Malign Trakeobronşiyal Obstrüksiyonda Rijid Bronkoskopi İçin Preemptif VV-ECMO: Kurtarma Yerine Planlı Ekstrakorporeal Destek 72

SS-34 Spontan Masif Hemotoraksta Toraks Drenaj Kanının Kan Kurtarma Sistemiyle Ototransfüzyonu: Olgu Sunumu 73
SS-35 Endovasküler Anevrizma Onarımı (EVAR) Sonrası Akut Böbrek Hasarı İnsidansı Üzerine Sedasyon Ajanının Etkisi: Deksmedetomidin ile Propofolün Karşılaştırıldığı Retrospektif Kohort Çalışması 74
SS-36 Koroner Arter Baypas Cerrahisinde Farklı Arteriyel Oksijen Düzeylerinin Tiyol-Disülfid Homeostazı ve İskemi Modifiye Albümin Üzerine Etkisi: Randomize Kontrollü Bir Çalışma 75
SS-37 Pulmoner Kistektomi Esnasında Rüptüre Kist Hidatik Membranlarından Kaynaklanan İntraoperatif Akut Hava Yolu Tıkanıklığı: Kritik Bir Kurtarma Yönetimi 79
SS-38 Video Yardımlı Torakoskopik Cerrahi (VATS) Geçiren Hastalarda Serratus Posterior Superior İnterkostal Plan Bloğu (SPSIPB), Torasik Epidural Analjezi (TEA) ve IV Opioid Analjezinin Postoperatif Ağrı ve Analjezik Tüketimi Üzerindeki Etkinliğinin Karşılaştırılması 81
SS-39 Hiperhomosisteinemi Zemininde Pediatrik Masif Pulmoner Emboli 82
SS-40 Hastanemizde Geçici Hemodiyaliz Kateteri Takılan Olguların Retrospektif İncelenmesi: Bir Eğitim Hastanesi Örneği 84
SS-41 Kardiyopulmoner Baypas Uygulanan Erişkin Kalp Cerrahisi Hastalarında Akut Böbrek Hasarı: İnsidans, Perioperatif Risk Etmenleri ve Erken Klinik Sonuçlar 86
SS-42 Kalp Nakilli Bir Hastada NIVATS ile Perikardiyal Pencere Cerrahisinde Anestezi Yönetimi 89
SS-43 Karotis Endarterektomi Cerrahisi Olan Hastada Serratus Posterior Superior İnterkostal Plan Bloğuyla Postoperatif Analjezi Yönetimi 91
SS-44 Minimal İnvaziv Kardiyak Cerrahide Postoperatif Analjezi: İntratekal Morfin Eski Ama Hala Güçlü Bir Seçenek mi? 93
SS-45 Erişkin Bronkoskopide Genel Anestezi Yönetimi: Olgu Serisi 94
SS-46 Tünelli Hemodiyaliz Kateteri Malpozisyonu Sonrası Mediastinal Hemotoraks: Nadir Ancak Yaşamı Tehdit Eden Bir Komplikasyon 96
SS-47 Majör Ortopedik Onkoloji Cerrahilerinde Hedefe Yönelik Masif Transfüzyon Yönetimimiz 99
SS-48 Biyoprotez Mitral Kapak Replasmanı Sonrası Gelişen Perianüler Dehissens ve İleri Aort Yetmezliği Nedeniyle Reoperasyon: Anestezi Yönetimi ve İntraoperatif Transözofageal Ekokardiyografinin Rolü 101
SS-49 Koroner Arter Baypas Cerrahisinde Monoamin Oksidaz İnhibitörü Kullanan Hastada Analjezi Nosisepsiyon İndeks Kontrollü Opioid Titrasyonu 103
SS-50 Aort Cerrahisinde Gözlenen Heparin Direncinin Bivalirudin Kullanılarak Yönetimi: Olgu Sunumu 105
SS-51 Torasik Endovasküler Aort Onarımı (TEVAR) Uygulanan Hastaların Retrospektif Değerlendirilmesi 107
SS-52 Reverse Takotsubo mu, Fulminan Miyokardit mi? Kardiyak Arrest Gelişen Bir Hastada VA-ECMO Deneyimi 108
SS-53 Pediatrik Video Yardımlı Torakoskopik Cerrahide Anestezi Yönetimi 109
SS-54 Çift Odacıklı Kablosuz Kalp Pili İmplantasyonunda Sedasyon Deneyimimiz: Olgu Sunumu 111
SS-55 İleri Mitral Yetmezliği Olan Hastada Nonkardiyak Cerrahide Hemodinamik Yönetim 112
SS-56 Servikal Pleksus Bloğu ile Karotis Endarterektomi Sırasında Gelişen Geçici Nörolojik Defisit ve NIRS Monitörizasyonunun Erken Uyarıcı Rolü: Olgu Sunumu 113
SS-57 Koroner Arter Baypas Greft Cerrahisinde Sevofluran ile Minimal ve Düşük Taze Gaz Akımlı Anestezinin Postoperatif Akut Böbrek Hasarı Açısından Karşılaştırılması: Retrospektif Çalışma 115
SS-58 Periferik Arter Hastalığı Nedeniyle Cerrahi Revaskülarizasyon Uygulanan Hastaların Retrospektif Değerlendirilmesi 118
SS-59 Kalp Nakilli Hastada Nonkardiyak Cerrahi Girişiminde Anestezi Yönetimimiz 119
SS-60 Variköz Ven Hastalarında Endovenöz Ablasyon Uygulamalarının Retrospektif Değerlendirilmesi: Tek Merkezli Bir Çalışma 120
SS-61 Uyanık Video Yardımlı Torakoskopik Cerrahide Anestezi Yönetimi: Olgu Serisi 121
SS-62 Yoğun Bakım Ünitesinde Farklı Tıbbi Cihazlarla İlişkili Bası Yaraları: Olgu Serisi 123
SS-63 rSO_2 Korunurken Doku Hemoglobin İçeriği Azalabilir mi? Kardiyopulmoner Baypas Sırasında CtHb ve THI Değişiklikleri 125
SS-64 Heparin İlişkili Trombositopeni Şüphesi Gelişen Olguda Santral Venöz Kateterizasyon Sonrası Servikal Hematom 127
SS-65 Kalp Cerrahisi Sonrası Ekstübasyon Başarısızlığında Farklı Klinik Risk Profilleri: Olgu Serisi 129
SS-66 Kardiyak Cerrahi Sonrası Swan-Ganz Kateterinin Çıkarılamaması: İki Olgu Sunumu 131
SS-67 Pediatrik Trakeal Kitle Eksizyonunda Modifiye Endotrakeal Tüp ile Havayolu Yönetimi – Olgu Sunumu 132
SS-68 Künt Toraks Travmasında Travmatik Aort Diseksiyonu: Olgu Sunumu 134
SS-69 Ventriküler Septal Defekt / Pulmoner Atrezi Tanılı Siyanotik Hastada Kifoskolyoz ve Tekrarlayıcı Granülomatöz Makroşeili Zemininde Zor Havayolu Yönetimi: Olgu Sunumu 136
SS-70 İntraoperatif Mikrovasküler Reaktivite, Pediatrik Konjenital Kalp Cerrahisi Sonrası Kardiyak Performansı ve Mekanik Ventilasyon Süresini Öngörür 138

05 Yarışma Bildiri Özetleri 139
SS-01 Açık Kalp Cerrahisi Geçiren Böbrek Hasarlı Olgularda Hedefe Yönelik Tedavinin Akut Böbrek Hasarı Üzerine Etkileri 140

SS-02 Kalp Cerrahisi Sonrası Erken Hiperoksemi Yükü ve Akut Böbrek Hasarı: MIMIC-IV Veritabanında Retrospektif Kohort Çalışması 142
SS-03 Jinekolojik Onkolojik Cerrahide Postindüksiyonel Hipotansiyonun Öngörülmesinde Karotis Doppler Parametrelerinin Değeri 148
SS-04 Koroner Arter Baypas Greftleme Sonrası Analjezide Erektör Spina Plan Bloğu ile Transversus Thoracis Kas Plan Bloğunun Karşılaştırılması: Randomize Kontrollü Çalışma 150
SS-05 Ratlarda Alt Ekstremite İskemi-Reperfüzyonuna Bağlı Karaciğer ve Böbrekte Gelişen Uzak Organ Hasarında Ganoderma lucidum ve Desfluranın Koruyucu Etkileri 152
SS-06 Minimal İnvaziv Koroner Arter Baypas Cerrahisinde Serratus Anterior Plan ve Parasternal Blok Kombinasyonunun Postoperatif Analjezi Üzerine Etkisi: Retrospektif Pilot Çalışma 156
SS-07 Yoğun Bakım Ünitesinde Göğüs Cerrahisi Konsültasyon Yükü: Travma ve Travma Dışı Hastalar Arasındaki Farklılıklar 158
SS-08 Majör Cerrahi Sonrası İntraoperatif Efedrin Kullanımının Hipotermi Sıklığına Etkisi 160
SS-09 Pulmoner Endarterektomi Sonrası ECMO İhtiyacı ile İlişkili Faktörler 162
SS-10 Majör Abdominal Cerrahiye Giden Erişkin Hastalarda Erken ve Geç Sıvı Yanıtlılığında Basınç Kayıt Analitik Yöntemi (PRAM) ile Çoklu Değişkenli Analiz 163

06 Yazar Dizini 166



01

Düzenleme Kurulu

GÖĞÜS KALP DAMAR ANESTEZİ VE YOĞUN BAKIM DERNEĞİ
32. Ulusal Kongresi
Elite World Grand İstanbul Küçükyalı Hotel
25-27 Eylül 2026

Kongre Düzenleme Kurulu

KONGRE BAŞKANI
Alper Kararmaz

KONGRE BAŞKAN YARDIMCISI
Z. Aslı Demir

KONGRE SEKRETERİ
Özlem Turhan

ÜYELER

Zerrin Sungur

Murat Acarel

Elvin Kesimci

Bahar Öç



02

Bilimsel Program

25–27 Eylül 2026

GÖĞÜS KALP DAMAR ANESTEZİ VE YOĞUN BAKIM DERNEĞİ

32. Ulusal Kongresi

Elite World Grand İstanbul Küçükyalı Hotel
25-27 Eylül 2026

Bilimsel Program

25–27 Eylül 2026 · Elite World Grand İstanbul Küçükyalı Hotel

25 EYLÜL Cuma

11:00–16:00 — **Kurslar**

EKO · ECMO · Hemodinami

16:15–17:15 — **Sözlü sunu oturumu 1** A Salonu

Oturum Başkanı: Dr. Meliha Orhon Ergün

- **SS-11** Minimal İnvaziv Kalp Cerrahisinde Hedef Kontrollü İnfüzyon ile Manuel Kontrollü İnfüzyonun Karşılaştırılması: Hemodinamik Volatilite, Ekstübasyon Süresi ve Postoperatif Kalp Blokları Üzerine Retrospektif Gözlemsel Bir Çalışma — *Pınar Özdemir Yaşar*
- **SS-12** Kardiyak Cerrahi Hastalarında Glukoz Değişkenliği Parametrelerinin Postoperatif Komplikasyonlarla İlişkisi — *Selen Topalel*
- **SS-14** Kardiyak Kist Hidatik Cerrahisinde Perioperatif Yönetim: Retrospektif Bir Olgu Serisi — *Hüseyin Çetik*
- **SS-15** Video Yardımlı Torakoskopik Cerrahide Preoperatif Sistemik İmmün-İnflamasyon İndeksi (SII) ve Sistemik İnflamasyon Yanıt İndeksinin (SIRI) Postoperatif Opioid Tüketimi ve Perioperatif Sonuçlar ile İlişkisi: Retrospektif Kohort Çalışması — *Dilara Göçmen*
- **SS-16** Toraks Cerrahisi Sonrası SGLT2 İnhibitörü İlişkili Öglisemik Diyabetik Ketoasidoz: Üç Olguluk Seri — *Yasemin Tezcan*
- **SS-17** Pediatrik Kardiyak Cerrahide Erken Postoperatif CRP/Albümin Oranının Akut Böbrek Hasarı ile İlişkisi — *Emine Uzundere*
- **SS-18** Açık Kalp Cerrahisi Sonrası Fast-Track Ekstübasyonun Uygulanabilirliği ve Güvenliği: Tek Merkezli Retrospektif Çalışma — *Doğan Yetüt*
- **SS-19** Trakea Rezeksiyonunda Spontan Solunumla Tubeless Anestezi Deneyimi: Olgu Sunumu — *Esra Gözügül*
- **SS-20** Post-İndüksiyon Hipotansiyonu Gelişimini Öngörmede Preindüksiyon Hemodinamik Parametrelerin (PRAM Yöntemi) Değeri — *Umut Cahit Ersoy*
- **SS-63** rSO_2 Korunurken Doku Hemoglobin İçeriği Azalabilir mi? Kardiyopulmoner Baypas Sırasında CtHb ve THI Değişiklikleri — *Nisan Özsan*

16:15–17:15 — **Sözlü sunu oturumu 2** B Salonu

Oturum Başkanı: Dr. Sibel Ferhatoğlu

- **SS-21** Sayıların Ötesinde: Ham EEG ve DSA – Bir Koroner Baypas Olgusu — *Betül Yüsra Şirin*
- **SS-22** Karotis Endarterektomi Cerrahisinde Farklı Anestezi Tekniklerinin Serebral Oksijenizasyon ve Postoperatif Kognitif Fonksiyonlar Üzerine Etkisi — *Burkay Soylu*
- **SS-23** Akondroplazili Adölesanda İleri Servikal Patoloji: Üç Ardışık Cerrahide Hava Yolu Yönetimi — *Sultan Büyükhan*
- **SS-25** Pediatrik Transkateter Kardiyak Girişimlerde Transözofageal Ekokardiyografi ile Ölçülen Modifiye İki Boyutlu ve Transgastrik M-Mod TAPSE'nin Transtorasik M-Mod TAPSE ile Karşılaştırılması — *Ferdi Gülaştı*
- **SS-26** TEE Rehberliğinde Akut DeBakey Tip I Aort Diseksiyonunda Doğrudan Arcus Aorta Kanülasyonu — *Mustafa Şimşek*
- **SS-27** Kardiyopulmoner Baypas Sırasında Oksijenatör Disfonksiyonu ile Proksimal Gaz Besleme Sistemi Arızasının Ayırt Edilmesinde Tanısal Bir Manevra Olarak Bağımsız Oksijen Uygulaması — *Hilal Gökçay*
- **SS-28** Situs İnversus Totalis ve Dekstrokardili Bir Hastada Eş Zamanlı Aort Kapak Replasmanı ve HeartMate 3 LVAD İmplantasyonunun Perioperatif Anestezi Yönetimi — *Fatıma Beyza Artıran*
- **SS-29** Açık Kalp Cerrahisi Sonrası Analjezide Bilateral Serratus Posterior Superior İnterkostal Plan Bloğu ve Kateter Aracılı Aralıklı Bolus Uygulaması — *Samet Yenihan*
- **SS-30** Dirençli Ventriküler Taşikardide Torakal Sempatektomi Öncesi Bilateral Stellat Ganglion Blokajı: Fonksiyonel Sempatik Blokaj Testi Olarak Potansiyel Rolü — *Şeyma Er Kocaalili*
- **SS-31** Akut Aort Diseksiyonu Nedeniyle Acil Endovasküler Girişim Uygulanan Hastalarda Anestezi Yönetimi — *Özlem Turhan*

17:30–18:00 — **Açılış töreni** A Salonu

18:00–19:00 — **Panel I: Ameliyathane dışı anestezi** A Salonu

Oturum Başkanları: Dr. Fethi Gül, Dr. Kazım Karaaslan

Elektrofizyoloji ▸ metin — *Dr. Merve Ergenç*

TAVI — *Dr. Pınar Karaca Baysal*

Endovasküler aortik girişimler ▸ metin — *Dr. Mustafa Şimşek*

19:00–19:30 — **Akılcı ilaç oturumu** A Salonu

Dr. Murat Acarel

26 EYLÜL Cumartesi

08:30–09:30 — **Panel II: Hasta kan yönetimi** A Salonu

Oturum Başkanları: Dr. Aslı Demir, Dr. Bahar Öç

Anemi — *Dr. Onat Bermede*

Preoperatif antiagregan ve antikoagülan yönetimi ▸ metin — *Dr. Oğuzhan Arun*

Kompleks cerrahilerde koagülasyon yönetimi — *Dr. M. Enes Aydın*

09:30–10:15 — **Pro-Con: Hangisi daha zor?** A Salonu

Oturum Başkanı: Dr. Türkan Kudsioğlu

Diyastolik disfonksiyon — *Dr. Muharrem Koçyiğit*

Sistolik disfonksiyon — *Dr. Ümit Karadeniz*

10:15–10:45 — *Kahve molası ve endüstri ziyaretleri*

10:45–11:15 — **Uydu Sempozyumu** A Salonu

Oturum Başkanı: Dr. Ayşegül Özgök

Hemodinamik kokpit: Entegre monitorizasyon ile veriden karara ▸ metin — *Dr. Aslı Demir*

11:15–12:15 — **Panel III: Güncel konular** A Salonu

Oturum Başkanları: Dr. Zerrin Sungur, Dr. Funda Gümüş Özcan

GLP-1 agonisti, GLP-1 ve GIP agonisti kullanan hasta — *Dr. Meliha Orhon Ergün*

Yapay zekâ ajanları klinik pratiğimize nasıl entegre edilebilir? — *Dr. Mustafa Kemal Arslantaş*

Postoperatif ağrı — *Dr. Burhan Dost*

12:15–13:15 — *Öğle yemeği*

13:15–13:45 — **Uydu Sempozyumu** A Salonu

Oturum Başkanı: Dr. Alper Kararmaz

Basınç kayıt analiz yönteminin (PRAM) klinik geçerliliği ▸ metin — *Dr. Beliz Bilgili*

13:45–14:45 — **Panel IV: Vasküler cerrahi** A Salonu

Oturum Başkanları: Dr. Suna Gören, Dr. Tülün Öztürk

KTEPH ve pulmoner endarterektomi ▸ metin — *Dr. Atakan Erkılıç*

Aort cerrahisinde serebral ve spinal koruma — *Dr. Mohammad Helwani*

Karotis endarterektomisi ▸ metin — *Dr. Nesrin Bozdoğan Özyılkan*

14:45–15:15 — *Kahve molası ve endüstri ziyaretleri*

15:15–15:45 — **Konferans** A Salonu

Oturum Başkanı: Dr. Fevzi Toraman

Kardiyovasküler otonomik nöropatisi (CAN) olan hastaların intraoperatif yönetimlerinde NIRS monitörizasyonunun yeri ▸ metin — *Dr. Emel Gündüz*

15:45–16:45 — **Panel V: Toraksik anestezide özellikli konular** A Salonu

Oturum Başkanları: Dr. Ali Alagöz, Dr. Tülay Çardaközü

Akciğer koruyucu ventilasyonda PEEP seçimi: Düşük mü, yüksek mi ya da... — *Dr. Mert Şentürk* *(Dräger katkılarıyla)*

Perioperatif oksijenasyon: Dost mu, düşman mı? — *Dr. Çiğdem Yıldırım Güçlü*

Toraks cerrahisinde zor havayolu: Ne kadar zor olabilir? — *Dr. Davud Yapıcı*

16:45–17:00 — *Kahve molası ve endüstri ziyaretleri*

17:00–18:15 **Sözlü sunu yarışması** A Salonu

Jüri Başkanı: Dr. Fevzi Toraman

Jüri Üyeleri: Dr. Zerrin Sungur, Dr. Suna Gören, Dr. Aslı Demir, Dr. Elvin Kesimci, Dr. Türkan Kudsioğlu, Dr. Emre Gürcü

SS-01 Açık Kalp Cerrahisi Geçiren Böbrek Hasarlı Olgularda Hedefe Yönelik Tedavinin Akut Böbrek Hasarı Üzerine Etkileri — *Pelin Doğan Uzun*

SS-02 Kalp Cerrahisi Sonrası Erken Hiperoksemi Yükü ve Akut Böbrek Hasarı: MIMIC-IV Veritabanında Retrospektif Kohort Çalışması — *Mert Canbaz*

SS-03 Jinekolojik Onkolojik Cerrahide Postindüksiyonel Hipotansiyonun Öngörülmesinde Karotis Doppler Parametrelerinin Değeri — *Emine Müge Göksoy*

SS-04 Koroner Arter Baypas Greftleme Sonrası Analjezide Erektör Spina Plan Bloğu ile Transversus Thoracis Kas Plan Bloğunun Karşılaştırılması: Randomize Kontrollü Çalışma — *Umut Cahit Ersoy*

SS-05 Ratlarda Alt Ekstremite İskemi-Reperfüzyonuna Bağlı Karaciğer ve Böbrekte Gelişen Uzak Organ Hasarında Ganoderma lucidum ve Desfluranın Koruyucu Etkileri — *Meral Erdal Erbatur*

SS-06 Minimal İnvaziv Koroner Arter Baypas Cerrahisinde Serratus Anterior Plan ve Parasternal Blok Kombinasyonunun Postoperatif Analjezi Üzerine Etkisi: Retrospektif Pilot Çalışma — *Selma Kahyaoğlu*

SS-07 Yoğun Bakım Ünitesinde Göğüs Cerrahisi Konsültasyon Yükü: Travma ve Travma Dışı Hastalar Arasındaki Farklılıklar — *Demet Yaldız*

SS-08 Majör Cerrahi Sonrası İntraoperatif Efedrin Kullanımının Hipotermi Sıklığına Etkisi — *Lerzan Dogan*

SS-09 Pulmoner Endarterektomi Sonrası ECMO İhtiyacı ile İlişkili Faktörler — *Merve Ergenç*

SS-10 Majör Abdominal Cerrahiye Giden Erişkin Hastalarda Erken ve Geç Sıvı Yanıtlılığında Basınç Kayıt Analitik Yöntemi (PRAM) ile Çoklu Değişkenli Analiz — *Umut Cahit Ersoy*

27 EYLÜL Pazar

08:30–09:15 **Kahvaltılı toplantı** A Salonu

08:30–09:15 **Sözlü sunu oturumu 3** A Salonu

Oturum Başkanı: Dr. Emre Gürcü

SS-13 Açık Kalp Cerrahilerinde Uygulanan İntravenöz Analjezi, Torakal Epidural Analjezi ve Bilateral Erektör Spina Plan Bloğunun Postoperatif Kronik Ağrı Gelişimi Üzerine Etkilerinin Karşılaştırılması — *Fatih Kılıç*

SS-32 MICS-CABG Planlanan Olguda Zor Havayolu Yönetimi ve Bronş Blokeriyle Akciğer İzolasyonu — *Büşra Ceran Serçe*

SS-33 Malign Trakeobronşiyal Obstrüksiyonda Rijid Bronkoskopi İçin Preemptif VV-ECMO: Kurtarma Yerine Planlı Ekstrakorporeal Destek — *Volkan Anaklı*

SS-34 Spontan Masif Hemotoraksta Toraks Drenaj Kanının Kan Kurtarma Sistemiyle Ototransfüzyonu: Olgu Sunumu — *Ece Okgil*

SS-35 Endovasküler Anevrizma Onarımı (EVAR) Sonrası Akut Böbrek Hasarı İnsidansı Üzerine Sedasyon Ajanının Etkisi: Deksmedetomidin ile Propofolün Karşılaştırıldığı Retrospektif Kohort Çalışması — *Nazik Zehra Kıbıç*

SS-36 Koroner Arter Baypas Cerrahisinde Farklı Arteriyel Oksijen Düzeylerinin Tiyol-Disülfid Homeostazı ve İskemi Modifiye Albümin Üzerine Etkisi: Randomize Kontrollü Bir Çalışma — *Ümran Karaca*

SS-37 Pulmoner Kistektomi Esnasında Rüptüre Kist Hidatik Membranlarından Kaynaklanan İntraoperatif Akut Hava Yolu Tıkanıklığı: Kritik Bir Kurtarma Yönetimi — *Pınar Özdemir Yaşar*

SS-38 Video Yardımlı Torakoskopik Cerrahi (VATS) Geçiren Hastalarda Serratus Posterior Superior İnterkostal Plan Bloğu (SPSIPB), Torasik Epidural Analjezi (TEA) ve IV Opioid Analjezinin Postoperatif Ağrı ve Analjezik Tüketimi Üzerindeki Etkinliğinin Karşılaştırılması — *Furkan Kaya*

SS-39 Hiperhomosisteinemi Zemininde Pediatrik Masif Pulmoner Emboli — *Ecem Güçlü Öztürk*

SS-40 Hastanemizde Geçici Hemodiyaliz Kateteri Takılan Olguların Retrospektif İncelenmesi: Bir Eğitim Hastanesi Örneği — *Yasir İlyas*

08:30–09:15 **Sözlü sunu oturumu 4** B Salonu

Oturum Başkanı: Dr. Aslıhan Aykut

SS-42 Kalp Nakilli Bir Hastada NIVATS ile Perikardiyal Pencere Cerrahisinde Anestezi Yönetimi — *Ebru Girgin Dinç*

SS-43 Karotis Endarterektomi Cerrahisi Olan Hastada Serratus Posterior Superior İnterkostal Plan Bloğuyla Postoperatif Analjezi Yönetimi — *Samet Yenihan*

SS-44 Minimal İnvaziv Kardiyak Cerrahide Postoperatif Analjezi: İntratekal Morfin Eski Ama Hala Güçlü Bir Seçenek mi? — *Nurefşan Atıcı*

SS-45 Erişkin Bronkoskopide Genel Anestezi Yönetimi: Olgu Serisi — *Ayşenur Bulut Canıtez*

SS-46 Tünelli Hemodiyaliz Kateteri Malpozisyonu Sonrası Mediastinal Hemotoraks: Nadir Ancak Yaşamı Tehdit Eden Bir Komplikasyon — *Merve Bulun Yediyıldız*

SS-47 Majör Ortopedik Onkoloji Cerrahilerinde Hedefe Yönelik Masif Transfüzyon Yönetimimiz — *İbrahim Göktuğ Ak*

SS-48 Biyoprotez Mitral Kapak Replasmanı Sonrası Gelişen Perianüler Dehissens ve İleri Aort Yetmezliği Nedeniyle Reoperasyon: Anestezi Yönetimi ve İntraoperatif Transözofageal Ekokardiyografinin Rolü — *Özge Pekşen Kızılışık*

SS-49 Koroner Arter Baypas Cerrahisinde Monoamin Oksidaz İnhibitörü Kullanan Hastada Analjezi Nosisepsiyon İndeks Kontrollü Opioid Titrasyonu — *Hilal Gökçay*

SS-50 Aort Cerrahisinde Gözlenen Heparin Direncinin Bivalirudin Kullanılarak Yönetimi: Olgu Sunumu — *Yasir İlyas*

SS-51 Torasik Endovasküler Aort Onarımı (TEVAR) Uygulanan Hastaların Retrospektif Değerlendirilmesi — *Sait Fatih Öner*

09:30–10:30 **Panel VI: Konjenital kalp hastalıkları** A Salonu

Oturum Başkanları: Dr. Ayda Türköz, Dr. Deniz Karakaya

Nonkardiyak cerrahi: Preoperatif ve intraoperatif yönetim ▸ metin — *Dr. Dilek Özcanoğlu*

Ameliyathane dışı görüntüleme ve işlemlerde anestezi yönetimi — *Dr. Şerife Özalp*

Vazoaktif ajan kullanımı ▸ metin — *Dr. Sezer Karabulut*

10:30–10:45 *Kahve molası ve endüstri ziyaretleri*

10:45–12:00 **Sözlü sunu oturumu 5** A Salonu

Oturum Başkanı: Dr. Elvin Kesimci

- **SS-52** Reverse Takotsubo mu, Fulminan Miyokardit mi? Kardiyak Arrest Gelişen Bir Hastada VA-ECMO Deneyimi — *Eyüp Özyetim*
- **SS-53** Pediatrik Video Yardımlı Torakoskopik Cerrahide Anestezi Yönetimi — *Ece Pınar Ekinci*
- **SS-54** Çift Odacıklı Kablosuz Kalp Pili İmplantasyonunda Sedasyon Deneyimimiz: Olgu Sunumu — *Gözde Altun*
- **SS-55** İleri Mitral Yetmezliği Olan Hastada Nonkardiyak Cerrahide Hemodinamik Yönetim — *Buse Ağırbaş*
- **SS-56** Servikal Pleksus Bloğu ile Karotis Endarterektomi Sırasında Gelişen Geçici Nörolojik Defisit ve NIRS Monitörizasyonunun Erken Uyarıcı Rolü: Olgu Sunumu — *Elif Nayman Yaşar*
- **SS-57** Koroner Arter Baypas Greft Cerrahisinde Sevofluran ile Minimal ve Düşük Taze Gaz Akımlı Anestezinin Postoperatif Akut Böbrek Hasarı Açısından Karşılaştırılması: Retrospektif Çalışma — *Sinan Ay*
- **SS-58** Periferik Arter Hastalığı Nedeniyle Cerrahi Revaskülarizasyon Uygulanan Hastaların Retrospektif Değerlendirilmesi — *Sait Fatih Öner*
- **SS-59** Kalp Nakilli Hastada Nonkardiyak Cerrahi Girişiminde Anestezi Yönetimimiz — *Betül Yüsra Şirin*
- **SS-60** Variköz Ven Hastalarında Endovenöz Ablasyon Uygulamalarının Retrospektif Değerlendirilmesi: Tek Merkezli Bir Çalışma — *Sait Fatih Öner*
- **SS-61** Uyanık Video Yardımlı Torakoskopik Cerrahide Anestezi Yönetimi: Olgu Serisi — *Atıl Ateş*

10:45–12:00 **Sözlü sunu oturumu 6** B Salonu

Oturum Başkanı: Dr. Onur Küçük

- **SS-41** Kardiyopulmoner Baypas Uygulanan Erişkin Kalp Cerrahisi Hastalarında Akut Böbrek Hasarı: İnsidans, Perioperatif Risk Etmenleri ve Erken Klinik Sonuçlar — *Mehmet Özkılıç*
- **SS-62** Yoğun Bakım Ünitesinde Farklı Tıbbi Cihazlarla İlişkili Bası Yaraları: Olgu Serisi — *Mehmet Ataseven*
- **SS-64** Heparin İlişkili Trombositopeni Şüphesi Gelişen Olguda Santral Venöz Kateterizasyon Sonrası Servikal Hematom — *Aslıhan Tosun*
- **SS-65** Kalp Cerrahisi Sonrası Ekstübasyon Başarısızlığında Farklı Klinik Risk Profilleri: Olgu Serisi — *Mehmet Ataseven*
- **SS-66** Kardiyak Cerrahi Sonrası Swan-Ganz Kateterinin Çıkarılamaması: İki Olgu Sunumu — *Ece Altınay*
- **SS-67** Pediatrik Trakeal Kitle Eksizyonunda Modifiye Endotrakeal Tüp ile Havayolu Yönetimi – Olgu Sunumu — *Ece Okgil*
- **SS-68** Künt Toraks Travmasında Travmatik Aort Diseksiyonu: Olgu Sunumu — *Ece Okgil*
- **SS-69** Ventriküler Septal Defekt / Pulmoner Atrezi Tanılı Siyanotik Hastada Kifoskolyoz ve Tekrarlayıcı Granülomatöz Makroşeili Zemininde Zor Havayolu Yönetimi: Olgu Sunumu — *Selin Sağlam*
- **SS-70** İntraoperatif Mikrovasküler Reaktivite, Pediatrik Konjenital Kalp Cerrahisi Sonrası Kardiyak Performansı ve Mekanik Ventilasyon Süresini Öngörür — *Mustafa Burgaç*

12:00–12:15 **Kapanış oturumu** A Salonu

09:00–12:00 *Toraks kursu*



03

Konuşma Metinleri

Panel, konferans ve uydu sempozyumlarında yapılan konuşmaların metinleri

GÖĞÜS KALP DAMAR ANESTEZİ VE YOĞUN BAKIM DERNEĞİ
32. Ulusal Kongresi
Elite World Grand İstanbul Küçükyalı Hotel
25-27 Eylül 2026

Panel I: Ameliyathane dışı anestezi 25 Eylül 2026, 18:00–19:00 · A Salonu

Elektrofizyoloji Laboratuvarında Anestezi Uygulamaları

Dr. Merve Ergenç

Marmara Üniversitesi Tıp Fakültesi

Elektrofizyoloji (EP) laboratuvarında anestezi yönetimi; ameliyathane dışı çalışma koşulları, hastaya ve havayoluna kısıtlı erişim, radyasyon maruziyeti ve işlem sırasında oluşturulan hızlı hemodinamik değişiklikler nedeniyle kendine özgü güçlükler içerir. Bununla birlikte EP anestezisini farklılaştıran temel özellik, anestezi tercihinin elektrofizyolojik çalışmanın kendisini doğrudan etkileyebilmesidir. Bu nedenle anestezi tekniği; hastanın kardiyopulmoner rezervi, hedef aritmi, kullanılacak mapping ve ablasyon stratejisi, immobilite gereksinimi ve işlem süresi birlikte değerlendirilerek belirlenmelidir.

Anestezik ajanlar otonom tonus, kardiyak iletim ve aritmi indüklenebilirliği üzerinde farklı etkiler gösterebilir. Bu etkilerin klinik önemi aritminin mekanizmasına ve kullanılan dozlara göre değiştiğinden, tek bir ajan veya anestezi yöntemi tüm EP girişimleri için uygun değildir. Supraventriküler taşikardi ablasyonlarında temel hedef aritminin indüklenebilirliğini korumak olduğundan minimal sedasyon ön plandayken, atriyal fibrilasyon ablasyonunda immobilite, kontrollü ventilasyon ve kateter stabilitesi önem kazanır. Ventilasyon stratejisinin dahi kateter stabilitesi ve ablasyon koşullarını etkileyebileceği gösterilmiştir.

Ventriküler aritmi ablasyonlarında ise anestezi yönetimi; aritminin indüklenebilirliği, hemodinamik tolerans ve mapping stratejisi arasındaki dengeye dayanır. Özellikle yapısal kalp hastalığı ve sınırlı ventriküler rezervi bulunan hastalarda işlem öncesi hemodinamik dekompansasyon riskinin değerlendirilmesi, uygun monitorizasyon ve vasküler erişimin planlanması, vazoaktif ilaçların hazır bulundurulması ve seçilmiş yüksek riskli hastalarda mekanik dolaşım desteği olasılığının önceden tartışılması önemlidir.

Sonuç olarak EP laboratuvarında anestezi, sabit bir protokolden ziyade hasta, aritmi ve prosedürün gereksinimleri arasında işlem boyunca yeniden şekillenen dinamik bir dengedir.

Panel I: Ameliyathane dışı anestezi 25 Eylül 2026, 18:00–19:00 · A Salonu

Endovasküler Aortik Girişimlerde Anestezi Yönetimi

Doç. Dr. Mustafa Şimşek

Kartal Koşuyolu Yüksek İhtisas Eğitim ve Araştırma Hastanesi, Anesteziyoloji ve Reanimasyon Kliniği, İstanbul

Endovasküler aortik girişimlerde anestezi yönetimi, tedavi edilen aort segmentine, girişimin yaygınlığına ve hastanın fizyolojik rezervine göre bireyselleştirilmelidir. EVAR, TEVAR ve fenestre veya dallı endogreft uygulamaları farklı organ perfüzyonu riskleri taşır.

Temel vurgu, anestezi uzmanının preoperatif bilgisayarlı tomografi anjiyografi görüntülerini işlemi gerçekleştirecek cerrah veya kardiyologla birlikte incelemesidir. Hangi aort segmentlerinin stent greft ile örtüleceği, örtülmenin uzunluğu ve ilgili damar dallarına etkisi işlem öncesinde netleştirilmelidir. Proksimal ve distal tutunma bölgeleri, sol subklavian arter, internal iliak arterler, renal ve visseral dallar ile iliofemoral giriş yolları değerlendirilmelidir. Aortik trombüs yükü ve önceki aort girişimleri de dikkate alınmalıdır. Böylece planlanan örtülmeye bağlı kollateral dolaşım kaybı, serebral veya spinal kord iskemisi, renal ve visseral malperfüzyon ile ekstremite iskemisi riskleri öngörülerek koruyucu önlemler ve müdahale planları önceden belirlenebilir.

Preoperatif değerlendirmede kardiyak, pulmoner ve renal fonksiyonlar, kırılganlık, antitrombotik tedavi ve kanama riski birlikte ele alınır. Başlangıç nörolojik muayene ve periferik nabızlar kaydedilir. Anestezi yöntemi, işlem süresi, hareketsizlik gereksinimi, hava yolu güvenliği ve erken nörolojik değerlendirme hedeflerine göre seçilir.

İntraoperatif yönetimde invaziv arter basıncı izlemi, uygun damar yolu, oksijenasyon, ventilasyon, ısı ve idrar çıkışı takibi temel bileşenlerdir. Ekokardiyografi ve nöromonitörizasyon gereksinimi hastaya ve girişime göre belirlenir. Uzamış hipotansiyondan kaçınmak, yeterli oksijen sunumunu sağlamak ve böbrek perfüzyonunu korumak esastır. Antikoagülasyon ve hemostaz izlenirken kan ürünlerine erişim hazır tutulur. Spinal kord korunmasında kollateral dolaşım, bireyselleştirilmiş perfüzyon hedefleri, erken nörolojik muayene ve seçilmiş hastalarda beyin omurilik sıvısı drenajı birlikte değerlendirilir. Kurtarma protokolleri işlem başlamadan tüm ekiple paylaşılmalıdır.

Ani hipotansiyon, yeni nörolojik defisit, oligüri veya laktat artışı geliştiğinde kanama, aortik komplikasyon ve malperfüzyon hızla araştırılmalıdır. Postoperatif dönemde erken uyanma ve tekrarlayan nörolojik değerlendirme, komplikasyonların zamanında tanınmasını destekler.

Sonuç olarak güvenli anestezi yönetiminin temeli, tomografiye dayalı multidisipliner planlama ile öngörülen anatomik riskleri organ koruma, monitörizasyon ve erken müdahale stratejilerine dönüştürmektir.

Panel II: Hasta kan yönetimi 26 Eylül 2026, 08:30–09:30 · A Salonu

Erişkin Kalp Cerrahisinde Preoperatif Antiagregan ve Antikoagülan Yönetimi

Prof. Dr. Oğuzhan Arun

Selçuk Üniversitesi Tıp Fakültesi, Anesteziyoloji ve Reanimasyon Anabilim Dalı, Konya

Antiplatelet ve antikoagülan ajanlar dahil olmak üzere antitrombotik ilaçlar, kardiyovasküler hastalıkların yönetiminde hayati öneme sahiptir. Bununla birlikte, antitrombotik ilaçlar kaçınılmaz olarak kanama riskini artırır; bu risk, kardiyovasküler hastalarda genellikle ilacın sağladığı faydalardan daha düşük olsa da, kalp cerrahisi sürecinde dikkatle değerlendirilmelidir.

Erişkin kalp cerrahisinde preoperatif antitrombotik yönetimin temel hedefi, hastanın trombotik ve iskemik riskleri ile cerrahi kanama riski arasındaki dengeyi en uygun şekilde sağlamaktır. Tüm operasyonlar için evrensel olarak tanımlanmış tek bir ilaç kesme zamanlaması bulunmamakta olup, kararların hasta, cerrahi aciliyet ve ilacın farmakolojik özelliklerine göre multidisipliner bir yaklaşımla alınması gerekmektedir.

Güncel 2024 EACTS kılavuzları doğrultusunda, koroner arter bypass (KABG) planlanan ve sekonder koruma amacıyla düşük doz (≤100 mg) asetilsalisilik asit kullanan hastalarda ilaca kesintisiz devam edilmesi önerilmektedir. İkili antiplatelet tedavi alan hastalarda ise P2Y12 inhibitörlerinin preoperatif kesilme süreleri farklılık gösterir; tikagrelor ameliyattan en az 3 gün, klopidogrel 5 gün ve prasugrel 7 gün önce kesilmelidir. Yüksek tromboembolik riske sahip olan ve oral ajanı kesilen hastalarda intravenöz kangrelor ile köprüleme tedavisi düşünülebilir (1,2). Açık kalp ameliyatına yakın bir dönemde oral P2Y12 reseptör inhibitörü almış, ilacın kesildiği sürenin belirsiz olduğu veya ilacın ideal zamanda kesilemediği hastalarda rezidüel trombosit inhibisyonu düzeyini ve hemostatik iyileşmeyi değerlendirmeye yönelik trombosit fonksiyon testleri cerrahi girişimlerin zamanlamasına yön verebilir.

Antikoagülan yönetiminde, vitamin K antagonistleri elektif cerrahiden en az 4 gün önce kesilmeli ve ameliyat günü INR düzeyi ≤1,5 hedeflenmelidir. Rutin heparin köprülemesi kanamayı artırdığından, yalnızca mekanik kapak varlığı veya yakın zamanlı trombotik olay gibi yüksek riskli vakalarda uygulanmalıdır (1,3). Direkt oral antikoagülanların (DOAC) kesilme süresi ise kreatinin klirensine bağlı olarak 48 ile 96 saat arasında değişmekte olup DOAC kullananlarda rutin köprüleme önerilmez. Acil cerrahilerde DOAC geri çevrilmesi gerektiğinde dabigatran için idarusizumab güvenle kullanılabilirken; FXa inhibitörleri için andeksanet alfa, KAPB öncesinde edinsel heparin direncine yol açtığı için kesinlikle önerilmemektedir. Sonuç olarak; preoperatif dönemde kanıta dayalı ve hastaya özgü zamanlama stratejileri, kanama ve iskemik komplikasyonları en aza indirerek cerrahi başarıyı artırmaktadır (1,4,5).

KAYNAKÇA

1. Arockiam S, Staniforth B, Kepreotis S, Maznyczka A, Bulluck H. A Contemporary Review of Antiplatelet Therapies in Current Clinical Practice. Int J Mol Sci. 2023 Jul 5;24(13):11132. doi: 10.3390/ijms241311132. PMID: 37446310; PMCID: PMC10342577.
2. Authors/Task Force Members:; Jeppsson A; (Co-Chairperson) (Sweden); Rocca B; (Co-Chairperson) (Italy); Hansson EC; (Sweden); Gudbjartsson T; (Iceland); James S; (Sweden); Kaski JC; (United Kingdom); Landmesser U; (Germany); Landoni G; (Italy); Magro P; (Portugal); Pan E; (Finland); Ravn HB; (Denmark); Sandner S; (Austria); Sandoval E; (Spain); Uva MS; (Portugal); Milojevic M; (Serbia); EACTS Scientific Document Group. 2024 EACTS Guidelines on perioperative medication in adult cardiac surgery. Eur J Cardiothorac Surg. 2024 Dec 26;67(1):ezae355. doi: 10.1093/ejcts/ezae355. Erratum in: Eur J Cardiothorac Surg. 2025 May 6;67(5):ezaf169. doi: 10.1093/ejcts/ezaf169. PMID: 39385505.
3. Moster, M., & Bolliger, D. Perioperative Guidelines on Antiplatelet and Anticoagulant Agents: 2022 Update. Current Anesthesiology Reports. 2022;12:286-296.
4. Budd AN, Kertai MD, Wyler von Ballmoos MC, Raphael J, Ghadimi K, Levy JH, Shore-Lesserson LJ, Mazzeffi MA, Sniecinski RM, Tanaka KA, Bolliger D, Abdalla M, Ural KG, Upchurch PA, Rozental O, Hunter CB, Seibert AR, Klick JC, Carroll D, Lobner K, Hensley NB. Management of Direct Oral Anticoagulants in Adult Patients Undergoing Cardiac Surgery: A Joint Consensus Statement by the Society of Cardiovascular Anesthesiologists and The Society of Thoracic Surgeons. Ann Thorac Surg. 2026 Apr;121(4):774-789. doi: 10.1016/j.athoracsur.2026.01.005. Epub 2026 Jan 29. PMID: 41609547.
5. Heuts S, Ceulemans A, Kuiper GJAJM, Schreiber JU, van Varik BJ, Olie RH, Ten Cate H, Maessen JG, Milojevic M, Maesen B. Optimal management of cardiac surgery patients using direct oral anticoagulants: recommendations for clinical practice. Eur J Cardiothorac Surg. 2023 Oct 4;64(4):ezad340. doi: 10.1093/ejcts/ezad340. PMID: 37812245; PMCID: PMC10585358.

Uydu Sempozyumu 26 Eylül 2026, 10:45–11:15 · A Salonu

Hemodinamik Kokpit: Entegre Monitörizasyon ile Veriden Karara

Prof. Dr. Z. Aslı Demir

Sağlık Bilimleri Üniversitesi, Ankara Bilkent Şehir Hastanesi SUAM, Anesteziyoloji Ana Bilim Dalı, Ankara

Günümüzde perioperatif monitörizasyon, yalnızca fizyolojik parametrelerin ekranda gösterilmesinden ziyade, çok sayıda verinin birlikte değerlendirilerek doğru klinik karara dönüştürülmesini hedeflemektedir. "Hemodinamik kokpit" yaklaşımı, standart ve ileri monitörizasyon yöntemlerini tek bir sistem içerisinde bütünleştirerek hastanın hemodinamik, nörolojik ve anestezi derinliği ile ilişkili durumunun eş zamanlı değerlendirilmesini amaçlar.

Carevance gibi yeni nesil monitörizasyon sistemlerinde ECG, SpO_2, invaziv ve noninvaziv kan basıncı, $EtCO_2$ ve sıcaklık gibi temel parametrelere ek olarak kardiyak output, stroke volume, sistemik vasküler direnç, PPV, SPV, Entropy, Surgical Pleth Index ve nöromüsküler monitörizasyon gibi ileri veriler izlenebilmektedir. Arteriyel basınç dalgası analizine dayanan PRAM/CO Insight teknolojisi ile standart arteriyel kateter kullanılarak stroke volume ve kardiyak output gibi parametrelerin hesaplanması mümkün olmaktadır. Böylece kan basıncı normal görünse bile düşük kardiyak output, düşük stroke volume veya artmış vasküler direnç gibi klinik olarak önemli durumlar fark edilebilir.

Adequacy of Anesthesia yaklaşımı hipnoz, nosisepsiyon–antinosisepsiyon dengesi ve nöromüsküler blokajın birlikte değerlendirilmesini sağlar. Bununla birlikte, SPI veya benzeri indekslerin doğrudan "ağrı ölçümü" olmadığı ve hemodinamik durum, ilaçlar, ritim ve periferik perfüzyon gibi faktörlerden etkilenebileceği unutulmamalıdır.

Yeni teknolojilerin temel amacı daha fazla veri üretmek değil, klinisyenin doğru veriyi doğru bağlamda yorumlamasını kolaylaştırmaktır. Entegre monitörizasyon; gereksiz invaziv uygulamaları, maliyeti ve plastik atığı azaltırken ileri hemodinamik değerlendirmeye erişimi artırabilir. Yapay zekâ, noninvaziv sürekli kan basıncı, hipotansiyon tahmini ve otomatik POCUS uygulamalarında umut vaat etmektedir. Ancak nihai karar hâlâ klinisyene aittir: monitörizasyonun değeri cihazda değil, verinin doğru yorumlanarak hastaya özgü karara dönüştürülmesindedir.

Uydu Sempozyumu 26 Eylül 2026, 13:15–13:45 · A Salonu

Basınç Kayıt Analiz Yönteminin (PRAM) Klinik Geçerliliği

Prof. Dr. Beliz Bilgili

Kardiyotorasik anestezide hemodinamik yönetimin temel amacı yalnızca arter basıncını hedef aralıkta tutmak değil, dolaşım bozukluğunun altında yatan fizyolojik mekanizmayı tanımlamak ve uygulanan tedavinin etkisini gerçek zamanlı olarak değerlendirmektir. Aynı ortalama arter basıncına sahip hastalarda vazopleji, preload yetersizliği, sol ventrikül pompa disfonksiyonu veya sağ ventrikül yetmezliği gibi farklı hemodinamik fenotipler bulunabilir. Bu nedenle tek başına ortalama arter basıncı (OAB), kardiyak debi veya sistemik vasküler direnç çoğu zaman klinik karar için yeterli değildir.

Basınç kayıt analiz yöntemi (Pressure Recording Analytical Method, PRAM), arteriyel basınç dalga formunun morfolojik analizine dayanan ve harici kalibrasyon gerektirmeden atımdan atıma hemodinamik veri sağlayan bir pulse contour yöntemidir. PRAM, kardiyak indeks, atım hacmi ve sistemik vasküler direnç gibi klasik parametrelerin yanı sıra kardiyak siklus etkinliği (Cardiac Cycle Efficiency, CCE), efektif arteriyel elastans (Ea) ve arteriyel dP/dtmax gibi ileri değişkenler sunar. Bu parametreler sırasıyla bütünleşik kardiyovasküler verimlilik, efektif arteriyel yük ve yük koşullarından etkilenen sistolik basınç oluşturma performansı hakkında ek fizyolojik bilgi sağlar.

CCE, arteriyel dP/dtmax ve Ea'nın birlikte değerlendirilmesi, benzer OAB değerlerine rağmen farklı dolaşım paternlerinin ayrıştırılmasına katkı sağlayabilir. Vazoplejide düşük vasküler yük ve korunmuş akım; preload yetersizliğinde azalmış atım hacmi ve dinamik preload bağımlılığı; sol ventrikül yetmezliğinde düşük akım, azalmış arteriyel dP/dtmax ve bozulmuş CCE; sağ ventrikül yetmezliğinde ise düşük sol ventrikül dolumu, görece korunmuş sol ventrikül sistolik performansı ve azalmış sistemik verimlilik görülebilir. Böylece sıvı, vazopressör ve inotrop tedavilerinin etkisi yalnızca MAP artışı üzerinden değil, akım, pompa performansı, arteriyel yük ve kardiyovasküler verimlilik eksenlerinde birlikte değerlendirilebilir.

PRAM'ın klinik değeri özellikle sürekli trend izlemi ve tedavi yanıtının dinamik değerlendirilmesinde ortaya çıkmaktadır. Bununla birlikte mutlak kardiyak debi doğruluğu, arteriyel dalga formu kalitesi ve farklı hemodinamik koşullardaki validasyon sonuçları dikkate alınmalıdır. Kompleks kardiyak cerrahi hastalarında PRAM, transözofageal ekokardiyografi ve gerektiğinde pulmoner arter kateterizasyonunun yerine geçen değil, bu yöntemleri tamamlayan ileri bir hemodinamik izlem aracıdır.

Panel IV: Vasküler cerrahi 26 Eylül 2026, 13:45–14:45 · A Salonu

Pulmoner Endarterektomide Başarının Anahtarı: Multidisipliner Anestezi Yönetimi

Dr. Atakan Erkılınç

Kartal Koşuyolu Yüksek İhtisas Eğitim ve Araştırma Hastanesi, Anesteziyoloji ve Reanimasyon Kliniği, İstanbul

Kronik tromboembolik pulmoner hipertansiyon (KTEPH), geçirilmiş pulmoner emboli sonrasında trombüslerin pulmoner arterlerde organize olarak damar yatağını daraltmasıyla gelişen, ilerleyici ve yaşamı tehdit eden bir hastalıktır. Pulmoner vasküler direncin giderek artması, sağ ventrikül üzerinde basınç yükü oluşturarak zaman içinde sağ kalp yetersizliğine yol açar. KTEPH, pulmoner hipertansiyonun cerrahi olarak tedavi edilebilen tek formudur. Uygun hastalarda uygulanan pulmoner endarterektomi, pulmoner damar yatağındaki organize trombotik materyalin çıkarılmasını sağlayarak hemodinamik durumu, sağ ventrikül fonksiyonlarını ve hastanın yaşam kalitesini belirgin biçimde iyileştirir.

Operasyonun başarısında doğru hasta seçimi kadar perioperatif anestezi yönetimi de kritik öneme sahiptir. Preoperatif değerlendirmede pulmoner hipertansiyonun şiddeti, pulmoner vasküler direnç, sağ ventrikül fonksiyonu, hastalığın anatomik düzeyi ve eşlik eden akciğer hastalıkları ayrıntılı olarak incelenmelidir. İntraoperatif dönemde invaziv arter basıncı, pulmoner arter basıncı, kalp debisi, serebral oksijenizasyon ve transözofageal ekokardiyografi ile ileri monitörizasyon gerekir. Anestezi indüksiyonunda hemodinamik kararlılığın korunması; hipoksi, hiperkarbi ve pulmoner vasküler direnç artışından kaçınılması temel hedeflerdir.

Kardiyopulmoner baypas ve derin hipotermik dolaşım arresti kullanılan bu cerrahide kanama, koagülopati, nörolojik hasar ve organ disfonksiyonu gelişebilir. Reperfüzyon pulmoner ödemi, pulmoner hemoraji, persistan pulmoner hipertansiyon ve sağ ventrikül yetersizliği ise postoperatif dönemin başlıca komplikasyonlarıdır. Tedavide akciğer koruyucu ventilasyon, diürez, inotropik destek, inhaler pulmoner vazodilatörler ve gerektiğinde ECMO uygulanabilir. İlk 24 saatte negatif sıvı dengesi, antikoagülasyonun uygun zamanda yeniden başlanması ve mümkünse erken ekstübasyon önemlidir.

Sonuç olarak pulmoner endarterektomi; deneyimli cerrahi, anestezi, kardiyoloji, göğüs hastalıkları ve yoğun bakım ekiplerinin yakın iş birliğini gerektiren kompleks bir girişimdir. Deneyimli merkezlerde uygulanan titiz perioperatif yönetim, komplikasyonları azaltarak sağkalım ve fonksiyonel iyileşme üzerinde belirleyici rol oynar.

Panel IV: Vasküler cerrahi 26 Eylül 2026, 13:45–14:45 · A Salonu

Karotis Endarterektomisi

Dr. Nesrin Bozdoğan Özyılkan

Karotis endarterektomisi (KEA), karotis arterdeki aterosklerotik plağın cerrahi olarak çıkarılmasıyla iskemik inme riskini azaltmayı amaçlayan, sık uygulanan vasküler cerrahi girişimlerden biridir. İnternal karotis arter stenozu iskemik inmelerin önemli nedenlerinden olduğundan, uygun hasta seçimi ve perioperatif yönetim klinik sonuçlar açısından belirleyicidir. Cerrahi endikasyon; stenoz derecesi, semptom varlığı, hastanın genel durumu, anatomik ve plak özellikleri, yaşam beklentisi, hasta tercihi ve merkezin deneyimi göz önüne alınarak bireyselleştirilmelidir. Semptomatik ileri dereceli stenozlarda cerrahi daha güçlü endikasyon oluştururken, asemptomatik hastalarda karar daha seçici verilmelidir.

KEA'da perioperatif anestezi yönetiminin temel amacı serebral perfüzyonu korumak, miyokardiyal ve nörolojik komplikasyonları azaltmak ve hemodinamik stabiliteyi sağlamaktır. Çalışmalarda genel ve lokorejyonel anestezinin birbirine kesin üstünlüğü gösterilememiştir. GALA çalışması ve sonraki çalışmalar, majör sonuçlar açısından genel ve lokorejyonel anestezi açısından belirgin bir fark ortaya koymamıştır. Bu nedenle anestezi seçimi; hasta tercihi, cerrah ve anestezistin deneyimi, antiplatelet tedavi, hava yolu güvenliği, hasta kooperasyonu ve nörolojik değerlendirme gereksinimine göre yapılmalıdır.

Karotis kross-klempi sırasında en önemli hedef yeterli serebral perfüzyonun sürdürülmesidir. Ortalama arter basıncının bazal değerin altına düşürülmemesi, çoğu hastada bazalin yaklaşık %10–20 üzerinde tutulması; normoksi ve normokapninin sağlanması önemlidir. Serebral iskemi riskinin değerlendirilmesinde stump basıncı, EEG, NIRS, transkraniyal Doppler, SSEP ve MEP kullanılabilir; ancak hiçbir yöntem tek başına tamamen güvenilir değildir. Uyanık hastada nörolojik muayene en doğrudan değerlendirme yöntemidir. Şant kararı klinik bulgular, stump basıncı ve nöromonitörizasyon verileri birlikte değerlendirilerek verilmelidir. Ortalama stump basıncının <40 mmHg olması serebral hipoperfüzyon açısından uyarıcıdır ancak tek başına mutlak şant endikasyonu değildir. Öncelikle OAB, oksijenasyon ve $PaCO_2$ optimize edilmeli, nöromonitörizasyon bulguları birlikte değerlendirilmelidir

Perioperatif dönemde övolemi, kan şekeri kontrolü, uygun vazopressör/vazodilatör kullanımı önem taşır. Postoperatif ilk 24 saatte sıkı kan basıncı kontrolü, nörolojik izlem, hiperperfüzyon sendromu, boyun hematomu, hava yolu güvenliği ve kranial sinir fonksiyonlarının değerlendirilmesi gereklidir. Sonuç olarak KEA'da tek bir standart yaklaşım yoktur; başarılı yönetim multidisipliner ekip çalışması, dikkatli monitörizasyon ve hastaya özgü bireyselleştirilmiş stratejilere dayanır.

Konferans 26 Eylül 2026, 15:15–15:45 · A Salonu

Kardiyovasküler Otonom Nöropatisi Olan Hastaların İntraoperatif Yönetiminde NIRS Monitörizasyonunun Yeri

Dr. Emel Gündüz

Kardiyovasküler otonom nöropati (CAN), sempatik ve parasempatik sinir liflerinin etkilenmesi sonucu kalp hızı kontrolü, vasküler tonus ve kardiyovasküler reflekslerin bozulduğu bir otonom disfonksiyondur. Özellikle diyabetik hastalarda sık görülür ve azalmış otonom rezerv nedeniyle perioperatif hemodinamik kırılganlığın önemli bir bileşenini oluşturur. Anesteziklerin vazodilatör etkileri, pozitif basınçlı ventilasyon, pozisyon değişiklikleri, açlık, kan kaybı ve kardiyopulmoner bypass gibi stresörler, CAN varlığında kompansatuvar kardiyovasküler yanıtların yetersiz kalmasına ve hemodinamik instabilite gelişmesine katkıda bulunabilir. CAN'ın serebral dolaşım açısından önemi, serebral otoregülasyon üzerindeki etkileriyle ilişkilidir. Dinamik serebral otoregülasyonun CAN varlığında bozulabileceği ve bu bozulmanın şiddetli CAN'da daha belirgin olabileceği gösterilmiştir. Ayrıca kardiyak cerrahi sırasında otoregülasyon bozukluğu; inme, akut böbrek hasarı, deliryum ve diğer majör morbiditelerle ilişkilendirilmiştir. Bu bulgular, tüm hastalar için tek bir ortalama arter basıncı hedefinin yeterli olmayabileceğini ve bireyselleştirilmiş perfüzyon hedeflerinin önemini desteklemektedir. Near-infrared spectroscopy (NIRS), bölgesel serebral oksijen satürasyonunun (rSO_2) sürekli ve noninvaziv olarak izlenmesine olanak sağlar. Kardiyopulmoner bypass sırasında pulsatil akıma ihtiyaç duymadan kesintisiz serebral oksijenasyon takibi yapılabilmesi önemli bir avantajdır. MAP ile rSO_2 arasındaki ilişkinin analiziyle hesaplanan serebral oksimetri indeksi (COx), serebral otoregülasyonun değerlendirilmesinde kullanılabilir. CAN'lı hastalarda preindüksiyon bilateral bazal rSO_2 değerlerinin belirlenmesi, intraoperatif trendlerin ve sağ-sol asimetrisinin izlenmesi önemlidir. Desatürasyon geliştiğinde MAP/KPB akımı, SaO_2, $PaCO_2$, hemoglobin, baş pozisyonu, venöz drenaj ve anestezi derinliği birlikte değerlendirilmelidir. COx mevcutsa MAP hedefleri bireysel otoregülasyon sınırlarına göre optimize edilebilir. COx rehberli bireyselleştirilmiş kan basıncı yönetiminin değerlendirildiği randomize bir çalışmada deliryum, serebral infarkt ve akut böbrek hasarı oranlarının standart MAP yönetimine göre daha düşük bulunması, fizyoloji temelli yaklaşımın potansiyel önemini desteklemektedir.

Sonuç olarak, NIRS standart monitörizasyonun yerine geçen değil, CAN gibi yüksek riskli hastalarda serebral perfüzyonun bireyselleştirilmesine katkı sağlayan tamamlayıcı bir monitörizasyon yöntemidir.

Panel VI: Konjenital kalp hastalıkları 27 Eylül 2026, 09:30–10:30 · A Salonu

Konjenital Kalp Hastalıklarında Nonkardiyak Cerrahi: Preoperatif ve İntraoperatif Yönetim

Doç. Dr. H. Dilek Özcanoğlu

Başakşehir Çam ve Sakura Şehir Hastanesi, İstanbul

Konjenital kalp hastalığı olan bireylerin yaşam süresinin uzamasıyla birlikte nonkardiyak cerrahi gereksinimi de artmaktadır. Bu hastalarda güvenli anestezi yönetimi, kalbin anatomik özelliklerinin yanı sıra mevcut dolaşım fizyolojisinin ve cerrahinin oluşturacağı yükün birlikte değerlendirilmesini gerektirir. Önceden yapılan onarım, rezidüel lezyonlar ve geç dönem komplikasyonlar nedeniyle perioperatif riski tamamen ortadan kaldırmaz.

Preoperatif değerlendirmede hastanın cerrahi ve girişim öyküsü, ventrikül fonksiyonları, şantları, pulmoner hipertansiyonu ve ritim bozuklukları incelenmelidir. Bazal oksijen satürasyonu, efor kapasitesi ve sıvı durumu belirlenerek hastaya özgü hemodinamik hedefler oluşturulmalıdır. Elektif girişimlerde aktif sorunların düzeltilmesi, yüksek riskli hastalarda ise deneyimli bir ekip, uygun merkez ve ameliyat sonrası yoğun bakım olanaklarının önceden planlanması önemlidir.

İntraoperatif yönetimin temel amacı, sistemik ve pulmoner kan akımı arasındaki dengeyi koruyarak yeterli doku perfüzyonunu sürdürmektir. Anestezik ilaçlar hastanın fizyolojisine göre seçilmeli ve kontrollü biçimde titre edilmelidir. Monitörizasyonun kapsamı hastanın riskine ve cerrahinin özelliklerine göre belirlenmelidir. Ventilasyon, sıvı tedavisi ve vasoaktif destek birlikte yönetilmeli, şant bulunan hastalarda damar yollarındaki hava titizlikle uzaklaştırılmalıdır.

Tek ventrikül dolaşımında palyasyon evresi, anestezi yaklaşımını doğrudan belirler. Özellikle Fontan fizyolojisinde venöz dönüşün korunması ve pulmoner vasküler direncin düşük tutulması önceliklidir. Pulmoner hipertansiyon, Eisenmenger sendromu ve çıkış yolu obstrüksiyonları özel hazırlık gerektirir. Çocuklarda yaşa özgü sorunlar, erişkinlerde geç komplikasyonlar, gebelerde ise maternal ve fetal gereksinimler dikkate alınmalıdır.

Güvenli perioperatif bakım, hastaya özgü fizyolojik hedeflerin multidisipliner bir planla uygulanmasına ve ameliyat sonrası izlem ile bilgi devrinin önceden düzenlenmesine dayanır.

Panel VI: Konjenital kalp hastalıkları 27 Eylül 2026, 09:30–10:30 · A Salonu

Pediyatrik Konjenital Kalp Cerrahisinde Vazoaktif Ajan Yönetimi

Dr. Sezer Karabulut

GIRIŞ: Pediyatrik konjenital kalp cerrahisinde vazoaktif ajan yönetimi, immatür miyokardın fizyolojik özellikleri ve kardiyak lezyonun hemodinamik gereksinimleri nedeniyle erişkinlerden farklılık gösterir. Yenidoğan miyokardında sınırlı kontraktil rezerv, ekstraselüler kalsiyuma bağımlılık, düşük ventriküler kompliyans ve ardyük artışına duyarlılık, perioperatif farmakolojik desteğin bireyselleştirilmesini gerektirir.

Hemodinamik Yönetim: Kardiyopulmoner baypas sonrası gelişebilen düşük kardiyak debi sendromu (LCOS), özellikle postoperatif 12–18. saatlerde belirginleşebilir. Taşikardi, oligüri, laktat yüksekliği, metabolik asidoz ve azalmış venöz oksijen satürasyonu erken uyarı bulgularıdır. Tedavide önyükün optimizasyonu, atriyoventriküler senkronizasyonun korunması, miyokard kontraktilitesinin desteklenmesi ve sistemik-pulmoner vasküler direnç dengesinin sağlanması hedeflenir.

Vazoaktif Ajan Seçimi: Epinefrin güçlü inotropik destek sağlarken miyokardiyal oksijen tüketimini ve laktat düzeylerini artırabilir. Milrinon, fosfodiesteraz-3 inhibisyonuyla inotropik, lüzitropik ve vazodilatör etkiler oluşturur. Norepinefrin ve vazopressin özellikle vazoplejik tabloların yönetiminde kullanılır. Levosimendan ise kalsiyum duyarlılığını artırarak alternatif inotropik destek sağlayabilir.

Lezyona Özgü Yaklaşım: Fallot tetralojisi onarımı sonrası restriktif sağ ventrikül fizyolojisinde önyükün korunması önemlidir; milrinonun venodilatör etkileri dikkatle değerlendirilmelidir. Norwood cerrahisinde pulmoner ve sistemik kan akımı dengesi (Qp:Qs), Fontan dolaşımında ise düşük pulmoner vasküler direnç önceliklidir. Biventriküler onarımlarda milrinon ve düşük doz epinefrin kombinasyonu tercih edilebilir.

İzlem ve Tedavinin Sonlandırılması: Vazoaktif-İnotropik Skor (VIS) yanında VIS-AUC ve VIS-Slope parametreleri, farmakolojik destek yükünün zamansal değerlendirilmesine katkı sağlayabilir. Hemodinamik stabilite sağlandıktan sonra ilaçlar, laktat, venöz oksijen satürasyonu, idrar çıkışı ve periferik perfüzyon izlenerek kademeli azaltılmalıdır.

SONUÇ: Başarılı vazoaktif yönetim, standart ilaç protokollerinden çok, hastanın anatomisine, ventriküler fizyolojisine ve dinamik perfüzyon göstergelerine dayanan bireyselleştirilmiş tedavi yaklaşımını gerektirir.



04

Sözlü Bildiri Özetleri

SS-11 – SS-70 · Altı çizili isim, bildiriyi sunan yazarı gösterir.

GÖĞÜS KALP DAMAR ANESTEZİ VE YOĞUN BAKIM DERNEĞİ
32. Ulusal Kongresi
Elite World Grand İstanbul Küçükyalı Hotel
25-27 Eylül 2026

SS-11 Sözlü Bildiri

Minimal İnvaziv Kalp Cerrahisinde Hedef Kontrollü İnfüzyon ile Manuel Kontrollü İnfüzyonun Karşılaştırılması: Hemodinamik Volatilite, Ekstübasyon Süresi ve Postoperatif Kalp Blokları Üzerine Retrospektif Gözlemsel Bir Çalışma

Pınar Özdemir Yaşar[1], Ahmet Aydın[2], Başak Akça[1], Mustafa Yılmaz[2]

[1]Hacettepe Üniversitesi Anesteziyoloji ve Reanimasyon
[2]Hacettepe Üniversitesi Kalp ve Damar Cerrahisi

GİRİŞ / AMAÇ: Minimal invaziv kalp cerrahisi (MİKC), tek akciğer ventilasyonu ve periferik kardiyopulmoner baypasın (KPB) getirdiği dinamikleri karşılamak üzere anestezik ajanların oldukça hassas bir biçimde titre edilmesini gerektirir. Bu çalışmada, yeni nesil Eleveld modeli kullanılarak Hedef Kontrollü İnfüzyon (TCI) ile geleneksel manuel kontrollü total intravenöz anestezi (TIVA); hemodinami, ekstübasyon kinetiği, yoğun bakım ünitesi (YBÜ) kalış süresi ve postoperatif kalp bloklarına odaklanılarak karşılaştırılmıştır.

GEREÇ ve YÖNTEM: Bu retrospektif çalışmada, Ocak 2020 - Temmuz 2025 tarihleri arasında mini-torakotomi yoluyla elektif MICS uygulanan 65 erişkin hasta analiz edildi (TCI, n=18; TIVA, n=47). Propofol ve remifentanil, sürekli EEG monitörizasyonu altında Eleveld PK/PD modelleri (TCI) veya ampirik ağırlık bazlı rejimler (TIVA) ile uygulandı. Ortalama arter basıncı (OAB) değişkenliği ve hipotansiyon yükü hesaplandı. Çoklu karşılaştırmalar Benjamini-Hochberg prosedürü kullanılarak kontrol edildi.

BULGULAR: TCI kullanımı, KPB öncesi hipotansiyon insidansında azalma ile ilişkili bulundu (%16,7 vs. %44,7, p=0,046; p_FDR=0,121). KPB sonrasında TCI grubu, yarı yarıya azalan intraoperatif kristaloid sıvı gereksinimi (1.000 vs. 2.000 mL, p < 0,001) ile korele biçimde, daha yüksek ortalama kalp atım hızı (88,0 vs. 80,0 atım/dk, p_FDR=0,002) ve daha düşük santral venöz basınç (12,7 vs. 17,8 mmHg, p_FDR=0,002) içeren daha dinamik bir hemodinamik profil sergiledi. Çok değişkenli düzeltme sonrasında TCI; güvenli ekstübasyon süresini %35,5 oranında (ortanca 188 vs. 300 dk, p=0,008) azaltarak daha hızlı derlenmenin bağımsız bir öngörücüsü oldu. Ayrıca, yeni gelişen postoperatif kalp bloğu veya geçici kalp pili (pacing) gereksinimi TCI altında anlamlı düzeyde daha düşüktü (1 vs. 19 olay, p=0,007). Düzeltilmemiş YBÜ kalış süresi TCI ile daha kısaydı (22,8 vs. 26,0 saat, p=0,042) ancak KPB süresine göre ayarlandığında bağımsız anlamlılığını kaybetti.

TARTIŞMA / SONUÇ: Eleveld modeli kullanılarak uygulanan TCI, yetişkin MICS operasyonlarında stabil bir perioperatif profil sağlamakta; sıvı yüklenmesini sınırlayarak ultra-hızlı (ultra-fast-track) ekstübasyonu ivmelendirmekte ve postoperatif kardiyak iletim bloklarına karşı güçlü bir koruyucu eğilim göstermektedir.

Anahtar Kelimeler: *Hedef kontrollü infüzyon, Eleveld modeli, Minimal invaziv kalp cerrahisi, Postoperatif kalp bloğu, Ultra hızlı ekstübasyon*

KAYNAKÇA

1. Ishikawa, N. and G. Watanabe, Robot-assisted cardiac surgery. Ann Thorac Cardiovasc Surg, 2015. 21(4): p. 322-8.
2. Vernick, W. and P. Atluri, Robotic and minimally invasive cardiac surgery. Anesthesiol Clin, 2013. 31(2): p. 299-320.
3. Vernick, W.J. and J.Y. Woo, Anesthetic considerations during minimally invasive mitral valve surgery. Semin Cardiothorac Vasc Anesth, 2012. 16(1): p. 11-24.
4. Kesävuori, R., et al., Minimal volume ventilation during robotically assisted mitral valve surgery. Perfusion, 2019. 34(8): p. 705-713.
5. Eleveld, D.J., et al., Pharmacokinetic-pharmacodynamic model for propofol for broad application in anaesthesia and sedation. Br J Anaesth, 2018. 120(5): p. 942-959.
6. Eleveld, D.J., et al., A general purpose pharmacokinetic model for propofol. Anesth Analg, 2014. 118(6): p. 1221-37.
7. Kwon, S.A., et al., Intraoperative awareness during sevoflurane-remifentanil anesthesia for minimal invasive mitral valvuloplasty: A case report. Korean J Anesthesiol, 2009. 57(1): p. 100-103.
8. Wang, C.C., et al., Safe Landing: Feasibility and Safety of Operating Room Extubation in Minimally Invasive Cardiac Valve Surgery. J Cardiothorac Vasc Anesth, 2024. 38(12): p. 2965-2972.
9. Bai, Y.X., et al., Association of target-controlled versus manually controlled infusion with postoperative recovery outcomes in elderly cardiac surgery patients: an international multi-cohort study. J Clin Anesth, 2026. 111: p. 112161.

SS-12 Sözlü Bildiri

Kardiyak Cerrahi Hastalarında Glukoz Değişkenliği Parametrelerinin Postoperatif Komplikasyonlarla İlişkisi

Selen Topalel[1]

[1]SBÜ Diyarbakır Gazi Yaşargil Eğitim ve Araştırma Hastanesi

GİRİŞ / AMAÇ: Açık kalp cerrahisinde perioperatif glisemi yönetiminde yalnızca ortalama kan glukoz düzeyleri değil, glukoz değerlerinin değişkenliği de önem kazanmaktadır. Bu çalışmanın amacı; kardiyak cerrahi uygulanan hastalarda glisemik profil ve glukoz değişkenlik parametrelerinin erken dönem postoperatif komplikasyonlar, reeksplorasyon ve mortalite üzerindeki etkisini ve bağımsız risk faktörlerini belirlemektir.

GEREÇ ve YÖNTEM: Bu çalışma kliniğimizde 01.09.2025-15.07.2026 tarihleri arasında açık kalp cerrahisi uygulanan 132 hastanın retrospektif analizini içermektedir. Hastaların demografik, klinik ve ameliyat verileri kaydedildi. Intraoperatif ve postoperatif glukoz ortalamaları, standart sapmaları ve glukoz değişim/delta değerleri hesaplandı. Komplikasyonlar ile sürekli ve kategorik değişkenler arasındaki ilişkiler Student t-Testi, Mann-Whitney U ve Ki-Kare testleriyle analiz edildi. Bağımsız risk faktörlerini belirlemek için Çok Değişkenli Lojistik Regresyon modelleri oluşturuldu. Çalışma, 24.06.2026 tarih ve 324 sayılı yerel etik kurul kararı ile onaylandı.

BULGULAR: Çalışmaya 132 hasta dahil edildi. Yoğun bakım ünitesi (YBÜ) komplikasyonu gelişen hastalarda (n=97) Euroscore II (p=0.002), kardiyopulmoner bypass (CPB) süresi (p=0.005) ve postoperatif glukoz değişkenliği (PostopSD) (43.50±25.26 vs 33.02±19.32; p=0.005) daha yüksekti. Reeksplorasyon yapılan hastalarda (n=12) PostopSD (60.65±15.67 vs 38.49±23.97; p < 0.001), intraoperatif pik laktat (p < 0.001), Euroscore II (p < 0.001) ve intraoperatif ultrafiltrasyon (UF) uygulaması (p < 0.001) anlamlı olarak yüksekti. Mortalite gelişen hastalarda (n=11) ise PostopSD (64.88±46.31 vs 38.23±19.57; p=0.009), cerrahi ve anestezi süreleri (p=0.004) ve Euroscore II (p=0.009) daha yüksekti. Çok değişkenli lojistik regresyon analizlerinde; operatif risk faktörleri (Euroscore II, CPB süresi, ameliyat türü) karıştırıcı faktör olarak kontrol edildiğinde dahi; glisemik değişkenliğin YBÜ komplikasyon riski üzerinde (aOR: 1.03, %95 GA: 1.01–1.06, p=0.012), reeksplorasyon gereksinimi üzerinde (aOR: 1.05, %95 GA: 1.02–1.09, p=0.003), mortalite üzerinde (aOR: 1.03, %95 GA: 1.00–1.07, p=0.046) bağımsız bir risk faktörü olduğu doğrulanmıştır.

Tablo 1. Spesifik Komplikasyonlara Göre Glisemik Değişkenlik (PostopSD) ve Operatif Parametreler

Komplikasyon	Var (n)	Yok (n)	Glisemik Değişkenlik (PostopSD) (Var vs Yok)	p değeri	Öne Çıkan Klinik & İntraoperatif Faktörler	Faktör p değeri
Yoğun Bakım Komplikasyonu	97	35	43.50±25.26 vs 33.02±19.32	0.005	Euroscore II (2.79 vs 1.57)	0.002
					CPB Süresi (119.6 vs 92.4 dk)	0.005
Reeksplorasyon (Revizyon)	12	120	60.65±15.67 vs 38.49±23.97,	<0.001	Euroscore II (5.52 vs 2.17)	<0.001
					Peak Laktat (6.17 vs 3.35)	<0.001
Mortalite	11	121	64.88±46.31 vs 38.23±19.57	0.009	Euroscore II (5.36 vs 2.20)	0.009
					Operasyon Süresi (308.2 vs 255.5 dk)	0.004
Postoperatif SVO	4	128	60.62±22.61 vs 39.91±23.92	0.045	Preop Trombosit (186.2 vs 256.5)	0.018
					Euroscore II (5.05 vs 2.38)	0.008
Yara Yeri Enfeksiyonu	11	121	47.43±27.49 vs 39.98±23.79	0.252	Serebrovasküler Olay (SVO) Öyküsü	0.002
					Hastane Yatış Süresi (14.2 vs 9.9 gün)	0.019

Tablo 2. Çok Değişkenli Lojistik Regresyon Analizi Sonuçları

Komplikasyon	Bağımsız Risk Faktörleri	Adjusted OR (%95 GA)	p-Değeri
Yoğun bakımda Komplikasyon gelişimi	Post operatif Glisemik Değişkenlik (Postop SD)	1.03 (1.01–1.06)	0.012
	Euroscore II	1.28 (1.02–1.60)	0.031
	CPB Süresi (dk)	1.01 (1.00–1.03)	0.042
	Kalsiyum Kanal Blokörü (CCB)	2.42 (1.10–5.32)	0.027
Reeksplorasyon (Revizyon)	Postop SD	1.05 (1.02–1.09)	0.003
	Ultrafiltrasyon Uygulaması	4.82 (1.52–15.3)	0.008
	Euroscore II	1.31 (1.04–1.65)	0.022
	İntraop Peak Laktat	1.54 (1.08–2.20)	0.018
Mortalite	Postop SD	1.03 (1.00–1.07)	0.046
	Euroscore II	1.30 (1.01–1.68)	0.041
	Operasyon Süresi (dk)	1.01 (1.00–1.02)	0.038

TARTIŞMA / SONUÇ: Kardiyak cerrahi hastalarında postoperatif glukoz değişkenliği; yoğun bakım komplikasyonları, reeksplorasyon ve mortalite ile bağımsız olarak ilişkilidir. Perioperatif glisemi yönetiminde yalnızca ortalama glukoz düzeylerinin değil, glukoz değişkenliğinin de dikkate alınması erken risk sınıflandırması ve hasta yönetimine katkı sağlayabilir.

Anahtar Kelimeler: *Glukoz değişkenliği, hiperglisemi, kardiyak cerrahi, mortalite, postoperatif komplikasyonlar*

KAYNAKÇA

1. Lazar HL, McDonnell M, Chipkin SR, Furnary AP, Engelman RM, Sadhu AR, et al. The Society of Thoracic Surgeons practice guideline series: Blood glucose management during adult cardiac surgery. *Ann Thorac Surg*. 2009;87(2):663-669. doi:10.1016/j.athoracsur.2008.11.011
2. Robich MP, Iribarne, A, Leavitt BJ, Malenka DJ, Quinn RD, Olmstead EM, et al. Intensity of Glycemic Control Affects Long-Term Survival After Coronary Artery Bypass Graft Surgery. *Ann Thorac Surg*. 2019;107(2):477-484. doi:10.1016/j.athoracsur.2018.07.078
3. Hweidi IM, Zytoon AM, Hayajneh AA, Al Obeisat SM, Hweidi AI. The effect of intraoperative glycemic control on surgical site infections among diabetic patients undergoing coronary artery bypass graft (CABG) surgery. *Heliyon*. 2021;7(12):e08529. Published 2021 Dec 2. doi:10.1016/j.heliyon.2021.e08529
4. Williams JB, Peterson ED, Albrecht, ÁS, Li S, Hirji SA, Ferguson T, et al. Glycemic control in patients undergoing coronary artery bypass graft surgery: Clinical features, predictors, and outcomes. *J Crit Care*. 2017;42:328-333. doi:10.1016/j.jcrc.2017.09.013
5. Navaratnarajah M, Rea R, Evans R, Gibson F, Antoniades C, Keiralla A, et al. Effect of glycaemic control on complications following cardiac surgery: literature review. *J Cardiothorac Surg*. 2018;13(1):10. Published 2018 Jan 17. doi:10.1186/s13019-018-0700-2
6. Liu Y, Sun XX, Du WY, Chen TT, Lv M. Intensive versus conservative glycemic control in patients undergoing coronary artery bypass graft surgery: A protocol for systematic review of randomised controlled trials. *PLoS One*. 2022;17(10):e0276228. Published 2022 Oct 18. doi:10.1371/journal.pone.0276228

SS-13 Sözlü Bildiri

Açık Kalp Cerrahilerinde Uygulanan İntravenöz Analjezi, Torakal Epidural Analjezi ve Bilateral Erektör Spina Plan Bloğunun Postoperatif Kronik Ağrı Gelişimi Üzerine Etkilerinin Karşılaştırılması

Fatih Kılıç[1], Furkan Kaya[1], Ahmet Coşkun Ozdemir[2], Ali Akdogan[1], Engin Erturk[1]

[1]*Karadeniz Teknik Üniversitesi Tıp Fakültesi Anesteziyoloji ve Reanimasyon Anabilim Dalı*
[2]*Karadeniz Teknik Üniversitesi Tıp Fakültesi Kalp ve Damar Cerrahisi Anabilim Dalı*

GİRİŞ / AMAÇ: Bu çalışmanın birincil amacı, açık kalp cerrahisi geçiren hastalarda intravenöz (İV) opioid analjezi, torakal epidural analjezi (TEA) ve bilateral erektör spina plan bloğu (ESPB) yöntemlerinin postoperatif kronik ağrı gelişimi üzerindeki etkilerini karşılaştırmaktır. Sekonder amacımız ise akut ağrı şiddeti, ek analjezik ihtiyacı ve vücut kitle indeksi (VKİ) gibi perioperatif faktörlerin kronik ağrı gelişimi ile olan ilişkisini değerlendirmektir.

GEREÇ ve YÖNTEM: Karadeniz Teknik Üniversitesi Bilimsel Araştırmalar Etik Kurulu onayı ile prospektif ve gözlemsel olarak yürütülen bu çalışmaya, median sternotomi ile açık kalp cerrahisi geçiren toplam 116 hasta dahil edildi. Hastalar uygulanan analjezi yöntemine göre Grup ESP (n=41), Grup TEA (n=36) ve Grup F (İV fentanil, n=39) olarak üç gruba ayrıldı. Hastaların postoperatif akut ağrı düzeyleri Sayısal Derecelendirme Skalası (NRS) ile, kronik ağrı gelişimleri ve ağrı karakteri ise postoperatif 3. ayda Leeds Nöropatik Semptom ve Bulguların Değerlendirilmesi Ölçeği (S-LANSS) kullanılarak değerlendirildi.

BULGULAR: Postoperatif 3. ayda genel kronik ağrı insidansı %22,4 (26/116) olarak saptanmıştır. Kronik ağrı gelişim oranları Grup F'de (%38,5), Grup ESP (%14,6) ve Grup TEA'ya (%13,9) kıyasla istatistiksel olarak anlamlı düzeyde yüksek bulunmuştur (p=0,013). Postoperatif ek analjezik ihtiyacı duyan hastalarda kronik ağrı gelişme riskinin 16,67 kat arttığı (Odds Ratio [OR]=16,67; p=0,001); ayrıca kronik ağrı gelişen hastaların erken dönem (0-48. saat) NRS skorlarının, gelişmeyenlere kıyasla anlamlı düzeyde yüksek seyrettiği belirlenmiştir (p < 0,05). Ayrıca, yüksek VKİ (p=0,005) ve obezite (p < 0,001) bağımsız bir risk faktörü olarak öne çıkarken; Grup F'deki hastaların postoperatif mobilizasyon (p=0,046) sürelerinin diğer gruplara göre daha uzun olduğu saptanmıştır. Nöropatik ağrı sıklığı açısından gruplar arası anlamlı fark görülmemiştir (p=0,442).

TARTIŞMA / SONUÇ: Açık kalp cerrahilerinde TEA ve bilateral ESPB uygulamaları, sadece İV opioid kullanılan protokollere kıyasla postoperatif akut ağrıyı daha etkin kontrol etmekte ve 3. aydaki kronik ağrı insidansını belirgin şekilde düşürmektedir. Yetersiz akut ağrı kontrolü ve obezite, kronik postoperatif ağrı gelişiminde en önemli risk faktörleri olarak dikkat çekmektedir.

Anahtar Kelimeler: *Açık kalp cerrahisi, Erektör spina plan bloğu, Torakal epidural analjezi, Kronik postoperatif ağrı, Akut ağrı*

KAYNAKÇA

1. Xiao MZ, Khan JS, Dana E, Rao V, Djaiani G, Richebé P, et al. Prevalence and risk factors for chronic postsurgical pain after cardiac surgery: A single-center prospective cohort study. Anesthesiology. 2023;139(3):309-20.
2. Dost B, Karapinar YE, Karakaya D, Demir ZA, Baris S, Koksal E, et al. Chronic postsurgical pain after cardiac surgery: A narrative review. Saudi J Anaesth. 2025;19(2):181-9.

SS-14 Sözlü Bildiri

Kardiyak Kist Hidatik Cerrahisinde Perioperatif Yönetim: Retrospektif Bir Olgu Serisi

Hüseyin Çetik[1], Mahir Kuyumcu[1], Feyzi Çelik[1], Zeynep Baysal Yıldırım[1]

[1]Dicle Üniversitesi, Tıp Fakültesi Anesteziyoloji ve Reanimasyon Anabilim Dalı

GİRİŞ / AMAÇ: Kardiyak kist hidatik, tüm hidatik kist olgularının yalnızca yaklaşık %0,5-2'sini oluşturan son derece nadir bir ekinokokkoz formudur. Rüptür, sistemik emboli ve anafilaksi gibi ani ve ölümcül seyredebilen komplikasyonlara zemin hazırlayabilmektedir (1). Bu nadirliği ve potansiyel ciddiyeti nedeniyle, kliniğimizde opere edilen 4 olgunun anestezi ve cerrahi yönetim süreçleri ele alınarak sunulması amaçlanmıştır.

GEREÇ ve YÖNTEM: 2019-2025 yılları arasında hastanemizde kardiyak kist hidatik tanısıyla opere edilen, verilerine eksiksiz ulaşılabilen 4 hasta retrospektif olarak değerlendirilmiştir. Çalışma için kurum Etik Kurulu onayı alınmıştır.

BULGULAR: Tüm hastalar kırsal bölgede yaşayan kadınlardan oluşmakta oluğ yaş aralığı 21-57 arasında değişmekteydi. Hastaların tamamı semptomatik başvurmuş olup en sık yakınma göğüs ağrısıydı (4/4). Kist, iki olguda interventriküler septumda, iki olguda ise sol ventrikülde yerleşmişti. Dikkat çeken bir olguda, preoperatif dönemde gerçekleşen kist rüptürüne bağlı alt ekstremitede arteriyel emboli gelişmiş ve bilateral femoral embolektomi gerekmiştir. Literatürde de rüptüre kardiyak kist hidatikin periferik emboliye yol açabileceği vurgulanmaktadır (2). Tüm hastalara preoperatif dönemde albendazol tedavisi başlanmış, kardiyopulmoner baypas eşliğinde median sternotomi ve kist eksizyonu uygulanmış, kistin çkarıldığı alan hipertonik veya izotonik NaCl ile yıkanmıştır. Hiçbir olguda intraoperatif anafilaksi veya rüptür, postoperatif mortalite ya da nüks gözlenmemiştir ve postoperatif ilk günde ekstübe edilip takip edilmiştir. Olgulara ait özet veriler Tablo 1'de sunulmuştur.

Tablo 1. Dört olgunun özeti

	Olgu 1	Olgu 2	Olgu 3	Olgu 4
Yaş	21	45	57	42
Kist lokalizasyonu	IVS	Sol ventrikül apeksi	IVS	Sol ventrikül serbest duvarı
Ek organ tutulumu	Yok	Karaciğer	Karaciğer	Yok
Kist boyutu	49 x 37 mm	25 x 25 mm	25 x 25 mm	63 x 47 mm (en büyüğü)
Kist sayısı	Tek	Tek	Tek	Multipl
Serolojik test	Negatif (ELİSA)	Pozitif(İHA)	Çalışılmamış	Çalışılmamış
Preop albendazol	5 hafta	8 gün	7 gün	7 gün
Anestezi indüksiyon ajanları	Propofol + Fentanil + Midazolam + Roküronyum	Propofol + Fentanil + Midazolam + Veküronyum	Fentanil + Midazolam + veküronyum	Fentanil + Midazolam + veküronyum
Anestezi idame	Iv Fentanil + Midazolam + Veküronyum	Iv Fentanil + Midazolam + Veküronyum	Iv Fentanil + Midazolam + Veküronyum	Iv Fentanil + Midazolam + Veküronyum
Kardiyopleji sayısı	5	2	4	4
Operasyon süresi (dk)	180	140	180	200
Özel not	Preop rüptür + alt eks. Emboli, embolektomi	—	—	Perikardiyal efüzyon
Postop YB (gün)	6	3	3	3
YB kabul/Ekstübasyon zamanı	Entübe/postop 0. gün	Entübe/postop 0. gün	Entübe/postop 0. gün	Entübe/postop 0. gün
Mortalite / Nüks	Yok / Yok	Yok / Yok	Yok / Yok	Yok / Yok

TARTIŞMA / SONUÇ: Bu hastalığın yönetimi kalp damar cerrahisi, anestezi, perfüzyon ve yoğun bakım ekiplerinin iş birliğiyle multidisipliner bir yaklaşımı ile gerektirir. Cerrahi sırasında kist eksizyonuna bağlı kontaminasyonu önlemek ve olası miyokardiyal hasardan korunmak için hassas bir cerrahi işlem gereklidir. Yapılan cerrahi işlemin ve uygulanan antihelmintik tedavinin etkinliğini gözlemlemek için hastalar belirli aralıklarla takip edilmelidir.

Anahtar Kelimeler: *Kardiyak, kist hidatik, kardiyopulmoner baypas, ekokardiyografi, anaflaksi*

KAYNAKÇA

1. Yan, F., Huo, Q., Abudureheman, M., Qiao, J., Ma, S., & Wen, H. (2015). Surgical treatment and outcome of cardiac cystic echinococcosis. *European Journal of Cardio-Thoracic Surgery*, *47*(6), 1053-1058.
2. Bahjat, A. S., Tahir, A. M. S., & Mohammed, A. A. (2020). Hydatid cyst of the heart with mitral valve stenosis; Case report. *Annals of Medicine and Surgery*, *49*, 49-52.

SS-15 Sözlü Bildiri

Video Yardımlı Torakoskopik Cerrahide Preoperatif Sistemik İmmün-İnflamasyon İndeksi (SII) ve Sistemik İnflamasyon Yanıt İndeksinin (SIRI) Postoperatif Opioid Tüketimi ve Perioperatif Sonuçlar ile İlişkisi: Retrospektif Kohort Çalışması

Dilara Göçmen[1], Meliha Orhon Ergün[1]

[1]Marmara Üniversitesi Tıp Fakültesi-Anesteziyoloji ve Reanimasyon Ana Bilim Dalı

GİRİŞ / AMAÇ: Sistemik İmmün-İnflamasyon İndeksi(SII) ve Sistemik İnflamasyon Yanıt İndeksi(SIRI), tam kan sayımından kolaylıkla hesaplanabilen, konağın sistemik inflamatuvar ve immün yanıtını nötrofil, lenfosit, monosit ve trombosit alt gruplarını birleştirerek yansıtan, ucuz ve kolay erişilebilir belirteçlerdir(1-3).Bu çalışmanın amacı, elektif video yardımlı torakoskopik cerrahi(VATS) uygulanan hastalarda ameliyat öncesi SII ve SIRI ile ameliyat sonrası opioid tüketimi, ağrı skorları, böbrek fonksiyon parametreleri arasındaki ilişkiyi araştırmaktır.

GEREÇ ve YÖNTEM: Ocak 2024 ile Ocak 2026 tarihleri arasında elektif VATS uygulanan ve standardize edilmiş ameliyat sonrası analjezi protokolü kapsamında erektör spina plan bloğu(ESPB) ile intravenöz hasta kontrollü analjezi uygulanan 111 erişkin hastayı içeren, tek merkezli, retrospektif bir kohort çalışması yürüttük.SII [=(Trombosit × Nötrofil)/Lenfosit] ve SIRI [=(Nötrofil × Monosit)/Lenfosit] değerleri, ameliyat öncesi tam kan sayımlarından hesaplandı. Hastalar, kohort medyanına(SII =593,7) göre Düşük SII(n=56) ve Yüksek SII (n=55) gruplarına ikiye ayrıldı.Birincil sonlanım 24. saatteki toplam morfin tüketimiydi; ikincil sonlanımlar arasında 48 saatlik opioid tüketimi, NRS ağrı skorları, CRP düzeyleri, böbrek fonksiyon parametreleri ve toplam hastanede kalış süresi yer aldı.

BULGULAR: Birincil sonlanım olan 24 saatlik morfin tüketiminde gruplar arasında istatistiksel olarak anlamlı bir fark saptanmadı[10(8–17)mg vs 11(8–20)mg;p=0,482]. Buna karşılık, 48 saatlik opioid tüketimi Yüksek SII grubunda anlamlı olarak daha yüksekti[23,5(13,8–32,8)mg vs 17,0(13,0–21,0)mg;p=0,027]. SIRI, 48 saatlik morfin tüketimiyle istatistiksel olarak anlamlı, orta düzeyde pozitif korelasyon gösterdi (Spearman ρ=0,280,p=0,003).ROC eğrisi altında kalan alan 48. saatte SII için AUC=0,765(%95 GA: 0,666–0,850) ve SIRI için AUC=0,750(%95GA:0,653–0,838) idi.Çok değişkenli doğrusal regresyon analizinde yalnızca başlangıç NRS_0 skoru bağımsız bir öngördürücü olarak öne çıktı(β=2,53, p=0,003;R^2=0,127).Akut böbrek hasarı yalnızca düşük SII grubunda görüldü(%8,9 vs %0;p=0,024).

Preoperatif SII grubuna göre sınıflandırılmış postoperatif morfin tüketimi ve NRS ağrı skorları.

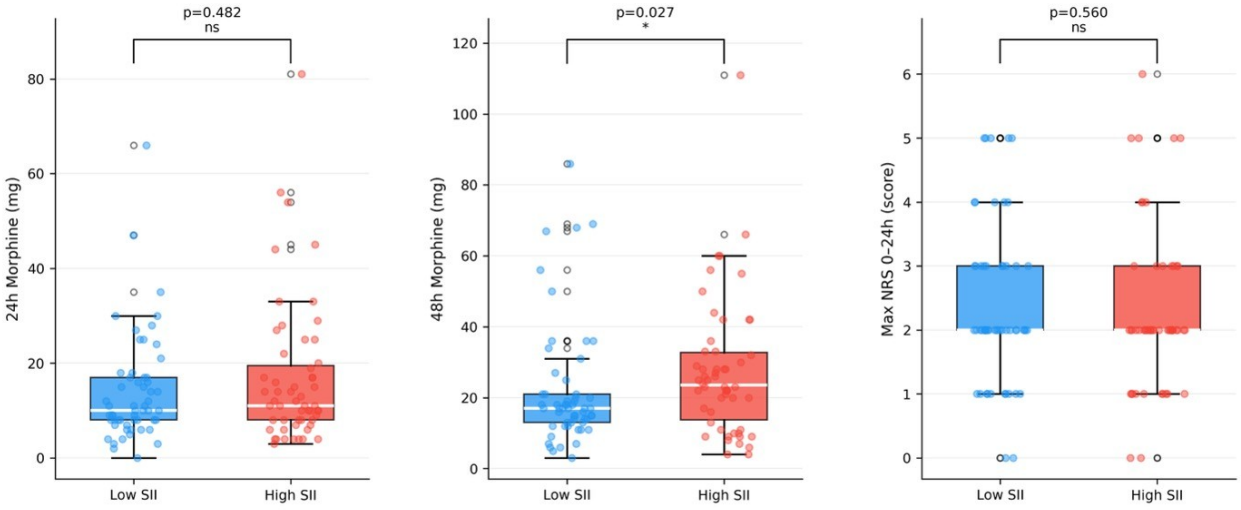

Kutu grafikleri medyan ve çeyrekler arası aralığı göstermektedir; bıyıklar 1,5 × IQR uzanmaktadır. Bireysel veri noktaları, dağıtılmış (jitter) saçılım biçiminde üst üste bindirilmiştir. (A) Düşük SII (n = 56) ve Yüksek SII (n = 55)

gruplarında ameliyat sonrası 24. ve 48. saatlerde kümülatif İV-HKA morfin tüketimi (mg). (B) Uyanma anında (NRS_0) ve ameliyat sonrası 6., 12., 24. ve 48. saatlerde seri NRS ağrı skorları. Gruplar arası karşılaştırmalar Mann-Whitney U testi ile yapılmıştır. Anlamlılık köşeli parantezleri p değerlerini göstermektedir; ns: anlamlı değil. NRS: numerik derecelendirme ölçeği; İV-HKA: intravenöz hasta kontrollü analjezi; SII: sistemik immün-inflamasyon indeksi

Yüksek postoperatif opioid tüketimini öngören faktörler için çok değişkenli lojistik regresyon modellerinden elde edilen grafik (forest plot).

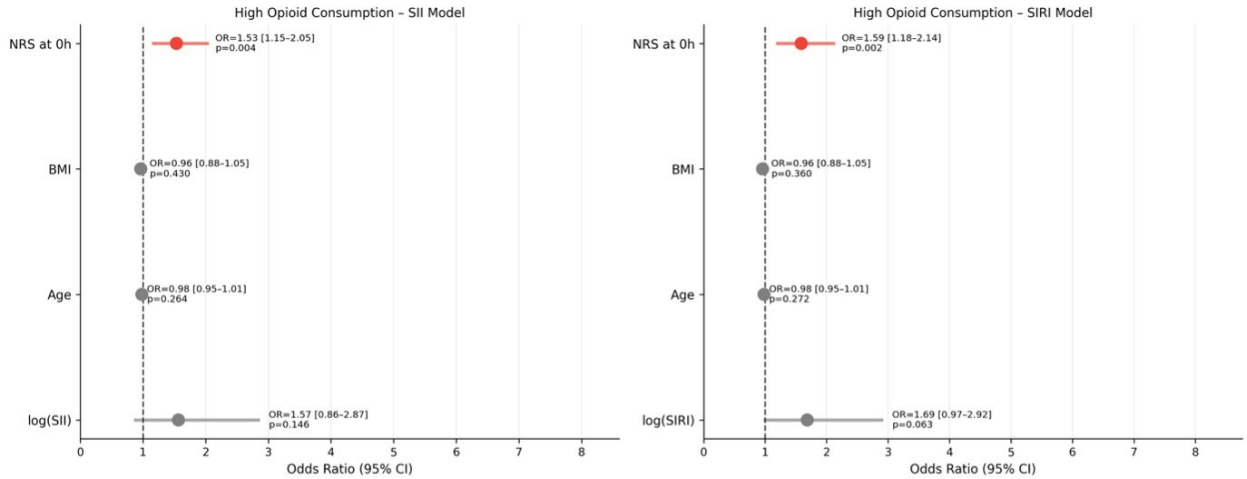

Olasılık oranları (OR) ve %95 güven aralıkları; yüksek 24 saatlik (üst) ve yüksek 48 saatlik (alt) morfin tüketimi için SII modeli (sol panel) ve SIRI modeli (sağ panel) olarak gösterilmiştir. Referans çizgisi OR = 1 değerine ayarlanmıştır. Kırmızı işaretler istatistiksel olarak anlamlı öngördürücüleri ($p < 0,05$); gri işaretler anlamlı olmayan öngördürücüleri göstermektedir. Değişkenler arasında yaş, cinsiyet, BKİ, ASA fiziksel durumu, cerrahi işlem türü, bazal NRS skoru ve logaritmik dönüştürülmüş SII veya SIRI yer almaktadır. OR: olasılık oranı (odds ratio); GA: güven aralığı; BKİ: beden kitle indeksi; ASA: Amerikan Anesteziyologlar Derneği fiziksel durum sınıflaması; NRS: numerik derecelendirme ölçeği.

SII Gruplarına Göre Preoperatif Hematolojik Parametreler, İnflamatuvar İndeksler ve Postoperatif Opioid Tüketimi

	Tümü (N=111)	Düşük SII (n=56)	Yüksek SII (n=55)	p-değeri
Nötrofil($\times 10^3/\mu L$)	4.80 (3.70–7.30)	3.90 (2.98–5.40)	6.40 (5.00–9.60)	<0.001***
Lenfosit($\times 10^3/\mu L$)	1.40 (1.00–2.10)	1.80 (1.30–2.40)	1.00 (0.72–1.37)	<0.001***
Monosit($\times 10^3/\mu L$)	0.50 (0.42–0.60)	0.50 (0.42–0.58)	0.52 (0.43–0.62)	0.380
Trombosit($\times 10^3/\mu L$)	231 (185–285)	225 (181–277)	237 (192–296)	0.298
SII	594 (458–819)	461 (390–567)	899 (736–1248)	<0.001***
SIRI	1.25 (0.87–1.69)	0.96 (0.72–1.23)	1.80 (1.32–2.80)	<0.001***
24 saat morfin(mg)	11 (8–18)	10 (8–17)	11 (8–20)	0.482
48 saat morfin(mg)	19 (13–26)	17 (13–21)	24 (14–33)	0.027*

Veriler medyan (çeyrekler arası aralık) olarak sunulmuştur. Gruplar arası karşılaştırmalar Mann-Whitney U testi ile yapılmıştır. SII: sistemik immün-inflamasyon indeksi (Trombosit × Nötrofil / Lenfosit); SIRI: sistemik inflamasyon yanıt indeksi (Nötrofil × Monosit / Lenfosit). SII ikiye ayırma eşik değeri (593,7) kohort medyanından elde edilmiştir. *** $p < 0,001$, *$p<0,05$

TARTIŞMA / SONUÇ: Ameliyat öncesi SII, ESPB uygulanan VATS hastalarında 24 saatlik ameliyat sonrası opioid tüketiminin bağımsız bir öngördürücüsü değildir. Bununla birlikte, hem SII hem de SIRI, 48 saatlik opioid tüketimiyle klinik olarak anlamlı ilişkiler göstermiştir. Bu zamansal ayrışma, biyolojik olarak, 24. saatte etkin ESPB kapsamının inflamatuvar etkiyi baskılamasıyla açıklanabilir. Bu bulguların doğrulanması için prospektif, çok merkezli çalışmalara gereksinim vardır.

Anahtar Kelimeler: *Sistemik immün inflamasyon indeksi, Sistemik enflamasyon yanıt indeksi, video yardımlı torakoskopik cerrahi, postoperatif opioid tüketimi, postoperatif ağrı*

KAYNAKÇA

1. Ye Z, Hu T, Wang J, Xiao R, Liao X, Liu M, et al. Systemic immune-inflammation index as a potential biomarker of cardiovascular diseases: A systematic review and meta-analysis. Front Cardiovasc Med. 2022;9:933913. doi:10.3389/fcvm.2022.933913 PubMed PMID: 36003917; PubMed Central PMCID: PMC9393310.
2. Pan WG, Chou YC, Wu JL, Yeh TT. Impact of hematologic inflammatory markers on the prognosis of geriatric hip fracture: a systematic review and meta-analysis. Eur J Med Res. 2024 Dec 19;29(1):609. doi:10.1186/s40001-024-02211-w PubMed PMID: 39702270; PubMed Central PMCID: PMC11657849.
3. Qi Q, Zhuang L, Shen Y, Geng Y, Yu S, Chen H, et al. A novel systemic inflammation response index (SIRI) for predicting the survival of patients with pancreatic cancer after chemotherapy. Cancer. 2016 Jul 15;122(14):2158–67. doi:10.1002/cncr.30057 PubMed PMID: 271529.

SS-16 Sözlü Bildiri

Toraks Cerrahisi Sonrası SGLT2 İnhibitörü İlişkili Öglisemik Diyabetik Ketoasidoz: Üç Olguluk Seri

Yasemin Tezcan[1], Merih Dilan Albayrak[1], Erdinç Denizli[1]

[1]*Yedikule göğüs hastalıkları ve göğüs cerrahisi eğitim ve araştırma hastanesi*

GİRİŞ / AMAÇ: Sodyum-glukoz kotransporter-2 (SGLT2) inhibitörleri, perioperatif açlık ve cerrahi stres varlığında belirgin hiperglisemi olmaksızın ketoasidoza yol açabilir (1,2). Empagliflozin kullanan üç hastada toraks cerrahisi sonrası gelişen öglisemik diyabetik ketoasidoz (ÖDKA) tablolarını sunmayı amaçladık.

OLGU: Tip 2 diabetes mellitus tanılı, empagliflozin 25 mg/gün kullanan 63, 52 ve 61 yaşındaki üç kadın hastanın HbA1c değerleri sırasıyla %6,9, %6,3 ve %6,7 idi. Preoperatif açlık süreleri sekiz saatti. Birinci hastada empagliflozin elektif sağ S1 segmentektomiden 72 saat önce kesildi. Postoperatif 12. saatte glukoz 182 mg/dL, pH 7,30, HCO_3^- 18 mmol/L, BE −6 mmol/L, anyon açığı 14,6 mmol/L, laktat 1,42 mmol/L ve idrar ketonu +3 saptandı. İkinci hastada ilaç 24 saat önce kesilmişti ve acil sağ üst lobektomi uygulandı. Postoperatif 6. saatte glukoz 132 mg/dL, pH 7,20, HCO_3^- 19 mmol/L, BE −9,1 mmol/L, anyon açığı 14,3 mmol/L, laktat 0,99 mmol/L ve keton +3 saptandı. Üçüncü hastada ilaç elektif sol pnömonektomiden 24 saat önce kesildi. Postoperatif 9. saatte glukoz 139 mg/dL, pH 7,31, HCO_3^- 17 mmol/L, BE −9 mmol/L, anyon açığı 14,8 mmol/L, laktat 0,94 mmol/L ve keton +2 idi. Tüm hastalar ÖDKA olarak değerlendirilerek intravenöz sıvı, insülin-dekstroz ve elektrolit tedavisi uygulandı. Metabolik bozukluklar sırasıyla 12, 12 ve 6 saatte düzeldi.

TARTIŞMA / SONUÇ: Tartışma: SGLT2 inhibitörü ilişkili ÖDKA, belirgin hiperglisemi olmaması nedeniyle tanıda gözden kaçabilir (1,2). Literatürde, empagliflozin kesildikten 75 saat sonra dahi toraks cerrahisi sırasında ÖDKA geliştiği bildirilmiştir (3). Benzer şekilde, olgularımızda erken postoperatif dönemde asidoz saptanmamasına rağmen takip sırasında sırasıyla 12., 6. ve 9. saatlerde metabolik asidoz gelişmiştir.Sonuç: SGLT2 inhibitörü kullanan hastalarda erken postoperatif dönemde normal asit-baz bulgularının olması, daha sonraki saatlerde ÖDKA gelişimini dışlamaz. Bu nedenle, postoperatif dönemde açıklanamayan metabolik asidoz geliştiğinde, belirgin hiperglisemi olmasa dahi ÖDKA düşünülmeli; keton ve asit-baz değerlendirmesi yapılmalıdır.

Anahtar Kelimeler: *SGLT2 inhibitörü, empagliflozin, öglisemik diyabetik ketoasidoz, toraks cerrahisi, perioperatif dönem*

KAYNAKÇA

1. American Diabetes Association Professional Practice Committee. Diabetes Care in the Hospital: Standards of Care in Diabetes—2026. Diabetes Care. 2026;49(Suppl 1):S339-S355.
2. Kitahara C, Morita S, Kishimoto S, et al. Early detection of euglycemic ketoacidosis during thoracic surgery associated with empagliflozin in a patient with type 2 diabetes: a case report. J Diabetes Investig. 2021;12(4):664-667.
3. Nishida A, Ogawa O, Takizawa H. Detection of euglycemic diabetic ketoacidosis during thoracic surgery 75 hours after empagliflozin discontinuation. Cureus. 2022;14(10):e29974.

SS-17 Sözlü Bildiri

Pediatrik Kardiyak Cerrahide Erken Postoperatif CRP/Albümin Oranının Akut Böbrek Hasarı ile İlişkisi

Çiğdem Sezgin[1], Emine Uzundere[1], Melike Korkmaz Toker[2]

[1]Muğla Eğitim ve Araştırma Hastanesi Anesteziyoloji ve Reanimasyon Kliniği
[2]Muğla Sıtkı Koçman Üniversitesi Tıp Fakültesi Anesteziyoloji ve Reanimasyon A.D

GİRİŞ / AMAÇ: Akut böbrek hasarı (ABH), pediatrik kardiyak cerrahi sonrası önemli bir komplikasyondur [1]. Kardiyopulmoner baypas (KPB) sonrası gelişen sistemik inflamatuvar yanıtın ABH patogenezinde rol oynayabileceği düşünülmektedir [2]. C-reaktif protein/albümin oranının (CAR), pediatrik popülasyonda prognostik bir inflamatuvar belirteç olabileceği bildirilmiştir [3]. Bu çalışmada, KPB uygulanan pediatrik hastalarda perioperatif CAR düzeyleri ve değişiminin postoperatif ABH ile ilişkisinin değerlendirilmesi amaçlandı.

GEREÇ ve YÖNTEM: KPB altında kardiyak cerrahi uygulanan 84 pediatrik hastanın verileri retrospektif olarak değerlendirildi. ABH, postoperatif ilk 72 saatte serum kreatinin değişikliklerine göre KDIGO kriterleri kullanılarak tanımlandı ve evrelendirildi. Preoperatif ve postoperatif 1., 2. ve 3. gün CAR değerleri CRP (mg/L)/albümin (g/L) olarak hesaplandı. Preoperatif değerden postoperatif 1. güne CAR değişimi (ΔCAR) belirlendi. Postoperatif 1. gün CAR ile ABH arasındaki bağımsız ilişki, kilo, Aristotle skoru ve KPB süresine göre düzeltilmiş lojistik regresyon analiziyle değerlendirildi.

BULGULAR: Hastaların 26'sında (%31.0) ABH gelişti. Preoperatif CAR gruplar arasında benzerdi (p=0.885). Postoperatif 1. ve 2. gün CAR değerleri ABH gelişen hastalarda daha düşüktü (sırasıyla p=0.003 ve p=0.037). ΔCAR da ABH gelişenlerde daha düşüktü (p=0.003). Çok değişkenli analizde düşük postoperatif 1. gün CAR, kilo, Aristotle skoru ve KPB süresinden bağımsız olarak ABH ile ilişkiliydi (düzeltilmiş OR=0.16; %95 GA: 0.05–0.52; p=0.003).

Akut böbrek hasarı gelişimine göre perioperatif CAR değerlerinin karşılaştırılması

Zaman	ABH yok	ABH var	p
Preoperatif CAR	0.018 [0.013–0.030]	0.018 [0.013–0.024]	0.885
Postop 1. gün CAR	1.090 [0.730–1.791]	0.755 [0.487–1.006]	0.003
Postop 2. gün CAR	2.025 [1.127–3.013]	1.253 [1.003–1.648]	0.037
Postop 3. gün CAR	1.256 [0.618–2.105]	0.976 [0.728–1.341]	0.460

Veriler medyan [çeyrekler arası aralık] olarak sunulmuştur. CAR: C-reaktif protein/albümin oranı; ABH: akut böbrek hasarı.

Akut böbrek hasarı gelişimine göre perioperatif ΔCAR değerlerinin karşılaştırılması

Değişim	ABH yok	ABH var	p
ΔCAR 1 (preop→postop 1. gün)	1.079 [0.683–1.702]	0.719 [0.302–0.993]	0.003
ΔCAR 2 (preop→postop 2. gün)	2.013 [1.080–3.001]	1.238 [0.788–1.600]	0.042
ΔCAR 3 (preop→postop 3. gün)	1.229 [0.533–2.079]	0.896 [0.691–1.328]	0.466

Veriler medyan [çeyrekler arası aralık] olarak sunulmuştur. ΔCAR: ilgili postoperatif CAR – preoperatif CAR; CAR: C-reaktif protein/albümin oranı; ABH: akut böbrek hasarı.

TARTIŞMA / SONUÇ: ABH gelişen hastalarda başlangıç CAR değerleri benzerken, postoperatif 1. ve 2. gün CAR değerleri ve preoperatif değerlere göre CAR artışı daha düşüktü. Ayrıca postoperatif 1. gün CAR kilo, cerrahi kompleksite ve KPB süresinden bağımsız olarak ABH ile ilişkilidir. Jahnukainen ve ark. da neonatal kardiyak cerrahi sonrası inflamatuvar belirteçlerde artış saptamalarına rağmen bu yanıt ile ABH arasında doğrudan bir ilişki gösterememiştir [2]. KPB'ye bağlı inflamasyonun ABH gelişimine katkıda bulunduğu düşünüldüğünde, ABH gelişen hastalarda erken postoperatif CAR'ın daha yüksek olması beklenebilir; ancak çalışmamızda bunun tersine daha düşük CAR değerleri saptandı. Preoperatif CAR değerlerinin gruplar arasında benzer olması, gözlenen

farklılığın başlangıç inflamatuvar durumundan çok cerrahi ve KPB sonrası gelişen yanıtla ilişkili olabileceğini düşündürmektedir.

Anahtar Kelimeler: *Akut böbrek hasarı, C-reaktif protein/albümin oranı, kardiyopulmoner bypass, pediatrik kardiyak cerrahi, KDIGO*

KAYNAKÇA

1. Neumayr TM, Alge JL, Afonso NS, Akcan-Arikan A. Acute kidney injury after pediatric cardiac surgery. Pediatr Crit Care Med. 2022;23(5):e249-e256. doi:10.1097/PCC.0000000000002933.
2. Jahnukainen T, Rautiainen P, Tainio J, Pätilä T, Salminen JT, Keski-Nisula J. Renal function and inflammatory response in neonates undergoing cardiac surgery with or without antegrade cerebral perfusion—a post hoc analysis. Ann Card Anaesth. 2021;24(4):434-440. doi:10.4103/aca.ACA_183_20.
3. Mohd Amin AT, Zaki RA, Friedmacher F, Sharif SP. C-reactive protein/albumin ratio is a prognostic indicator for predicting surgical intervention and mortality in neonates with necrotizing enterocolitis. Pediatr Surg Int. 2021;37(7):881-886. doi:10.1007/s00383-021-04879-1.

SS-18 Sözlü Bildiri

Açık Kalp Cerrahisi Sonrası Fast-Track Ekstübasyonun Uygulanabilirliği ve Güvenliği: Tek Merkezli Retrospektif Çalışma

Doğan Yetüt[1], Mazlum Şahin[1]

[1]İstanbul Beykent Üniversitesi Tıp Fakültesi Hastanesi

GİRİŞ / AMAÇ: Kardiyak cerrahide fast-track ekstübasyon, seçilmiş erişkin hastalarda uygulanabilir ve güvenli bir yaklaşım olarak değerlendirilmektedir [1,2]. Bu çalışmada açık kalp cerrahisi sonrası ilk 6 saat içinde ekstübasyonun uygulanabilirliğini ve erken dönem güvenliğini değerlendirmek amaçlandı.

GEREÇ ve YÖNTEM: Ocak 2025-Haziran 2026 arasında açık kalp cerrahisi uygulanan 130 erişkinin kayıtları retrospektif incelendi. Bu tek merkezli retrospektif kohort çalışmada birincil ölçüt ilk 6 saatte ekstübasyon oranıydı; ilk 3 saat ayrıca değerlendirildi. Ekstübasyon süresi, sürekli pozitif hava yolu basıncı (CPAP) uygulaması, re-entübasyon, komplikasyonlar, mobilizasyon, yatış süreleri ve mortalite kaydedildi. Sürekli veriler medyan [çeyrekler arası aralık], kategorik veriler sayı ve yüzde olarak sunuldu.

BULGULAR: Hastaların medyan yaşı 61,0 [54,0-68,2] yıl, erkeklerin oranı %76,2 idi. Toplam 126 hasta (%96,9) ekstübe edildi; medyan ekstübasyon süresi 107,5 [60,0-151,2] dakikaydı. İlk 3 saatte 111 (%85,4; %95 güven aralığı (GA): %78,3-90,4), ilk 6 saatte 120 hasta (%92,3; %95 GA: %86,4-95,8) ekstübe edildi. İlk 48 saatte 45/126 hastaya (%35,7) CPAP uygulandı; medyan uygulama süresi 6,0 [3,0-8,0] saatti. CPAP, 42 hastada (%93,3) hipoksi nedeniyle solunum sıkıntısı gelişmeden, üç hastada (%6,7) solunum sıkıntısı nedeniyle uygulandı. İki hasta (%1,6) solunum sıkıntısı nedeniyle re-entübe edildi. Atelektazi %35,4, akciğer enfeksiyonu %10,8, plevral efüzyon %36,9, postoperatif atriyal fibrilasyon %22,3, akut böbrek hasarı %10,8 ve kanama nedeniyle revizyon %3,1 oranında görüldü. Plevral efüzyon gelişen 48 hastanın yedisine (%14,6) plevral drenaj, akut böbrek hasarı gelişen 14 hastanın ikisine (%14,3) hemodiyaliz uygulandı; nörolojik olay saptanmadı. Medyan ilk mobilizasyon süresi 12,0 [10,5-14,0] saat, yoğun bakım yatışı 1,0 [1,0-2,0] gün ve hastane yatışı 5,0 [5,0-5,0] gündü. Hastane içi mortalite %4,6 idi.

Tablo 1. Hastaların demografik, preoperatif ve cerrahi özellikleri

Değişken	Toplam (N=130)
Demografik ve preoperatif özellikler	
Yaş (yıl)	61,0 [54,0–68,2]
Erkek cinsiyet	99 (76,2%)
BKİ (kg/m²)	27,7 [25,9–31,4]
Hipertansiyon	66 (50,8%)
Diyabet	53 (40,8%)
KOAH	10 (7,7%)
Sigara kullanımı	85 (65,4%)
Sol ventrikül ejeksiyon fraksiyonu (%)	52,0 [45,0–60,0]
EuroSCORE II	4,0 [0,75–7,0]
Redo operasyon	3 (2,3%)
Acil operasyon	16 (12,3%)
Cerrahi ve perioperatif özellikler	
Cerrahi grubu	
İzole KABG	108 (83,1%)
İzole kapak cerrahisi	9 (6,9%)
Kombine cerrahi	9 (6,9%)
Diğer cerrahiler	4 (3,1%)
Off-pump cerrahi	8 (6,2%)

Değişken	Toplam (N=130)
Kross-klemp süresi (dk)	77,0 [64,0–94,5]
KPB süresi (dk)	99,0 [85–121,5]
İABP kullanımı	1 (0,8%)
İnotrop/vazopressör desteği	96 (73,8%)
İlk 24 saat drenaj (mL)	700,0 [500,0–1057,5]
Eritrosit süspansiyonu (ünite)	2,0 [1,0–3,0]
Trombosit süspansiyonu (ünite)	0,0 [0,0–0,0]
Taze donmuş plazma (ünite)	0,0 [0,0–1,0]

Veriler medyan [çeyrekler arası aralık] veya n (%) olarak sunulmuştur. Kross-klemp ve KPB süreleri on-pump cerrahi uygulanan 122 hastada hesaplanmıştır. BKİ: beden kitle indeksi; KABG: koroner arter baypas greftleme; KPB: kardiyopulmoner baypas; İABP: intraaortik balon pompası; EuroSCORE II: European System for Cardiac Operative Risk Evaluation II; KOAH: kronik obstrüktif akciğer hastalığı.

Tablo 2. Ekstübasyon zamanlaması ve ekstübasyon sonrası solunumsal destek uygulamaları

Değişken	Sonuç	%95 GA
Ekstübe edilen hasta	126/130 (96,9%)	92,4–98,8
Ekstübasyon süresi (dk)	107,5 [60,0–151,2]	—
İlk 3 saatte ekstübasyon	111/130 (85,4%)	78,3–90,4
İlk 6 saatte ekstübasyon	120/130 (92,3%)	86,4–95,8
İlk 48 saatte CPAP uygulaması	45/126 (35,7%)	27,9–44,4
CPAP toplam süresi (saat)	6,0 [3,0–8,0]	—
CPAP endikasyonu		
Hipoksi: SpO_2 <94%, klinik solunum yetmezliği yok	42/45 (93,3%)	82,1–97,7
Solunum yetmezliği	3/45 (6,7%)	2,3–17,9
İlk 48 saatte re-entübasyon	2/126 (1,6%)	0,4–5,6
Re-entübasyon nedeni: solunum yetmezliği	2/2 (100,0%)	—

Veriler medyan [çeyrekler arası aralık] veya n/N (%) olarak sunulmuştur; güven aralıkları Wilson yöntemiyle hesaplanmıştır. İlk 3 ve ilk 6 saatte ekstübasyon oranları tüm kohortta (N=130); ekstübasyon süresi, CPAP uygulaması ve re-entübasyon oranları 126 hastada hesaplanmıştır. CPAP süresi ve endikasyonları 45 hastada değerlendirilmiştir. CPAP: sürekli pozitif hava yolu basıncı; SpO_2: periferik oksijen satürasyonu; GA: güven aralığı.

Tablo 3. Postoperatif komplikasyonlar ve klinik sonuçlar

Değişken	Sonuç	%95 GA
Atelektazi	46/130 (35,4%)	27,7–43,9
Akciğer enfeksiyonu	14/130 (10,8%)	6,5–17,3
Plevral efüzyon	48/130 (36,9%)	29,1–45,5
Plevral drenaj/Plöreken gereksinimi	7/48 (14,6%)	7,2–27,2
Postoperatif atriyal fibrilasyon	29/130 (22,3%)	16,0–30,2
Kanama nedeniyle revizyon	4/130 (3,1%)	1,2–7,6
Akut böbrek hasarı	14/130 (10,8%)	6,5–17,3
Hemodiyaliz gereksinimi	2/14 (14,3%)	4,0–39,9
İnme/nörolojik olay	0/130 (0,0%)	0,0–2,9
YBÜ yatış süresi (gün)	1,0 [1,0–2,0]	—
Hastane yatış süresi (gün)	5,0 [5,0–5,0]	—
İlk mobilizasyon süresi (saat)	12,0 [10,5–14,0]	—
Hastane içi mortalite	6/130 (4,6%)	2,1–9,7

Veriler medyan [çeyrekler arası aralık] veya n/N (%) olarak sunulmuştur; güven aralıkları Wilson yöntemiyle hesaplanmıştır. Plevral drenaj/Plöreken oranı plevral efüzyon gelişen 48, hemodiyaliz oranı akut böbrek hasarı gelişen 14 hastada; ilk mobilizasyon süresi geçerli kaydı bulunan 125 hastada hesaplanmıştır. YBÜ: yoğun bakım ünitesi; GA: güven aralığı.

TARTIŞMA / SONUÇ: Yüksek erken ekstübasyon oranı ve düşük re-entübasyon gereksinimi, fast track ekstübasyonun uygulanabilirliğini desteklemektedir. CPAP'ın çoğunlukla solunum sıkıntısı gelişmeden uygulanması, erken solunumsal destek yaklaşımını yansıtmaktadır. Bu bulgular daha geniş ve kontrollü çalışmalarla değerlendirilmelidir.

Anahtar Kelimeler: *Fast track ekstübasyon, açık kalp cerrahisi, postoperatif sonuçlar*

KAYNAKÇA

1. Silvetti S, Paternoster G, Abelardo D, Ajello V, Aloisio T, Baiocchi M, Capuano P, Caruso A, Del Sarto PA, Guarracino F, Landoni G, Marianello D, Münch CM, Pieri M, Sanfilippo F, Sepolvere G, Torracca L, Toscano A, Zaccarelli M, Ranucci M, Scolletta S. Recommendations for fast-track extubation in adult cardiac surgery patients: a consensus statement. Minerva Anestesiol. 2024 Nov;90(11):957-968. doi: 10.23736/S0375-9393.24.18267-3.
2. Zahid MA, Yousuf MS, Ahmed SS, Hamid M. Frequency of Fast Track Extubation and Factors Affecting its Success in Adult Cardiac Surgery Patients: A Retrospective Analysis. Ann Card Anaesth. 2025 Jul 1;28(3):292-297. doi: 10.4103/aca.aca_207_24. Epub 2025 Jul 8.

SS-19 Sözlü Bildiri

Trakea Rezeksiyonunda Spontan Solunumla Tubeless Anestezi Deneyimi: Olgu Sunumu

Esra Gözügül[1], Muzaffer Metin[2]

[1]Yedikule Göğüs Hastalıkları ve Göğüs Cerrahisi Eğitim Araştırma Hastanesi, Anestezi ve Reanimasyon
[2]Yedikule Göğüs Hastalıkları ve Göğüs Cerrahisi Eğitim Araştırma Hastanesi, Göğüs Cerrahisi

GİRİŞ / AMAÇ: Trakea rezeksiyonunda hava yolunun cerrah ve anestezist tarafından eş zamanlı kullanılması anestezi yönetimini güçleştirmektedir. Cerrahi sahada endotrakeal tüp bulunmadan spontan solunumun sürdürüldüğü "tubeless" yaklaşım, cerrahi görüşü ve anastomozu kolaylaştırabilir [1-3]. Bu olguda kardiyak rezervi sınırlı bir hastadaki deneyimimizi sunmayı amaçladık.

OLGU: Postentübasyon trakeal stenoz nedeniyle rezeksiyon planlanan 59 yaşındaki erkek hastanın 15 ay önce miyokard enfarktüsü geçirdiği ve 20 gün entübe izlendiği öğrenildi. Koroner arter hastalığı ve atriyal fibrilasyonu bulunan hastanın ejeksiyon fraksiyonu %40 olup global hipokinezisi mevcuttu. Stenoz, krikoid kıkırdak düzeyi ve distalindeki üç trakeal halkayı kapsamakta, lümende %80 daralmaya neden olmaktaydı. Planlanan yöntem anlatılarak yazılı hasta onamı alındı. Midazolam, fentanil ve propofol ile indüksiyon yapıldı; nöromüsküler bloker kullanılmadan 5 numara laringeal maske yerleştirildi. Anestezi idamesi 4-6 mg/kg/h propofol ve 0,03-0,08 µg/kg/dk remifentanil infüzyonlarıyla sağlandı. Trakea açılmadan önce her iki ajanın infüzyon dozları azaltılarak spontan solunum korundu. Laringeal maske aracılığıyla fiberoptik bronkoskopide stenoz değerlendirildi. Trakea kesisinin ardından distal trakeanın yakınında tutulan solunum devresiyle 10 L/dk oksijen insuflasyonu sağlandı. Kurtarıcı ventilasyon amacıyla steril solunum devresi ve endotrakeal tüp cerrahi alanda hazır bulunduruldu. En düşük periferik oksijen satürasyonu %90 olup, rezeksiyon ve anastomoz 15, toplam operasyon 130 dakika sürdü. Anastomoz sonrası boyun fleksiyonda servikal boyunlukla sabitlendi. Yeterli spontan solunum ve bilinç açıklığı sağlanınca laringeal maske çıkarıldı. Hasta yoğun bakımda bir gece izlendi ve postoperatif üçüncü gün komplikasyonsuz taburcu edildi.

TARTIŞMA / SONUÇ: Spontan solunumun korunması ve cerrahi alanda tüp bulunmaması anastomozu kolaylaştırabilir [1-3]. Bu olguda nöromüsküler bloker kullanılmaması, spontan solunumun sürdürülmesine ve işlem sonunda erken, güvenli hava yolu kontrolüne katkı sağlamıştır [3]. Hipoksemi, hiperkapni ve hava yolu kaybı riskleri nedeniyle yakın monitörizasyon ve önceden hazırlanmış kurtarıcı ventilasyon planı gereklidir [1,2].Sonuç:Uygun hasta seçimi ve ekip koordinasyonuyla "tubeless" yaklaşım, trakea rezeksiyonunda uygulanabilir bir hava yolu yönetimi seçeneği olabilir.



Resim 1. Laringeal maske aracılığıyla fiberoptik bronkoskopik değerlendirme.

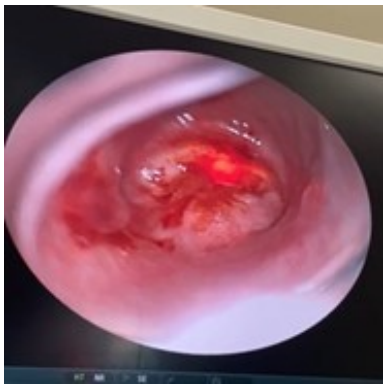

Resim 2. Fiberoptik bronkoskopide trakeal stenoz alanının görünümü.

Anahtar Kelimeler: *Trakea rezeksiyonu, spontan solunum, tubeless anestezi, laringeal maske*

KAYNAKÇA

1. Zhou Y, Liu H, Wu X, Li S, Liang L, Dong Q. Spontaneous breathing anesthesia for cervical tracheal resection and reconstruction. J Thorac Dis 2019;11:5336-42.
2. Zhou Y, Liang H, Xu K, et al. The strategy of non-intubated spontaneous ventilation anesthesia for upper tracheal surgery: a retrospective case series study. Transl Lung Cancer Res 2022;11:880-9.
3. Parab SY, Humane S, Pai P, Karimundackal G. Anaesthesia management of 'tubeless' tracheal resection. Indian J Anaesth 2022;66:471-2.

SS-20 Sözlü Bildiri

Post-İndüksiyon Hipotansiyonu Gelişimini Öngörmede Preindüksiyon Hemodinamik Parametrelerin (PRAM Yöntemi) Değeri

Umut Cahit Ersoy[1], Akgün Ebru Şarer[2], Emine Müge Kılıçarslan[2]

[1]Dr. Nevruz Erez Devlet Hastanesi, Anesteziyoloji ve Reanimasyon Bölümü, Iğdır
[2]Ankara Bilkent Şehir Hastanesi, Anesteziyoloji ve Reanimasyon Bölümü, Ankara

GİRİŞ / AMAÇ: Post-indüksiyon hipotansiyonu (PIH), genel anestezi indüksiyonu sonrası sık görülen ve morbiditeyi artırabilen bir komplikasyondur. Bu çalışmada, major jinekolojik onkoloji cerrahisi geçiren hastalarda PRAM (pressure recording analytical method) ile ölçülen preindüksiyon hemodinamik parametrelerin PIH gelişimini öngörmedeki değerinin belirlenmesi amaçlanmıştır.

GEREÇ ve YÖNTEM: Prospektif gözlemsel tasarımlı çalışmaya 115 hasta dahil edildi. PRAM ile elde edilen preindüksiyon hemodinamik parametreler (diyastolik kan basıncı-DKB, sistolik kan basıncı, ortalama arter basıncı-MAP, kalp hızı, stroke volume variation-SVV, arteriyel elastans-Ea, kardiyak indeks, kardiyak güç çıktısı, dP/dt, pulse pressure variation) kaydedildi. PIH gelişen ve gelişmeyen hastalar bu parametreler açısından karşılaştırıldı; öngörü değeri ROC analizi ve tek/çok değişkenli lojistik regresyon ile değerlendirildi. Çalışma etik kurul onayı ile yürütülmüştür (Tabed-1-24-775, Onay No: 13082025).

BULGULAR: PIH gelişmeyen ve gelişen hastalar arasında preindüksiyon DKB (76,45±10,38 vs 69,28±8,63 mmHg; p < 0,001) ve MAP (101,28±10,21 vs 95,98±9,49 mmHg; p=0,012) anlamlı farklılık gösterirken; diğer parametreler açısından anlamlı farklılık saptanmadı (p > 0,05). Hipertansif alt grupta (n=54) ise üst gruptan farklı olarak preindüksiyon Ea (medyan 1,34 vs 1,16; p=0,023) da PIH gelişenlerde anlamlı olarak daha düşük bulundu. ROC analizinde preindüksiyon DKB anlamlı ayırt edicilik gösterdi (eğri altında kalan alan [AUC]=0,701; %95 güven aralığı: 0,578-0,814; p=0,001; kesim noktası ≤73 mmHg, duyarlılık %69,4, seçicilik %69,0). MAP için ayırt edicilik daha zayıftı (AUC=0,648; p=0,018); ancak Ea (p=0,064) açısından ise anlamlı bir fark bulunmadı. Çok değişkenli lojistik regresyon analizinde yaş, vücut kitle indeksi, ASA sınıfı, hipertansiyon, Ea ve SVV'den bağımsız olarak yalnızca preindüksiyon DKB PIH ile ilişkili bulundu (OR=0,937; %95 güven aralığı: 0,884-0,993; p=0,027); DKB'deki her 1 mmHg artış PIH gelişme olasılığında yaklaşık %6,3 azalma ile ilişkiliydi.

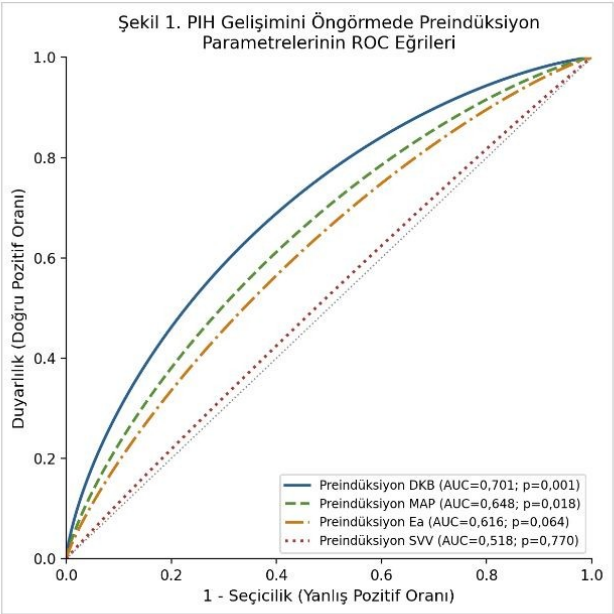

Şekil 1. PIH gelişimini öngörmede preindüksiyon DKB, MAP, Ea ve SVV için ROC eğrileri.

Şekil 1. PIH gelişimini öngörmede preindüksiyon DKB, MAP, Ea ve SVV için ROC eğrileri.

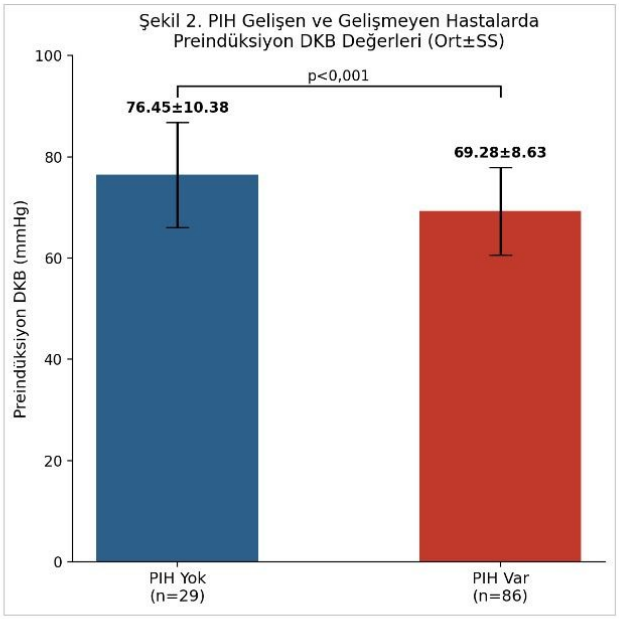

Şekil 2. PIH gelişen ve gelişmeyen hastalarda preindüksiyon DKB değerlerinin karşılaştırılması (Ort±SS).

Şekil 2. PIH gelişen ve gelişmeyen hastalarda preindüksiyon DKB değerlerinin karşılaştırılması (Ort±SS).

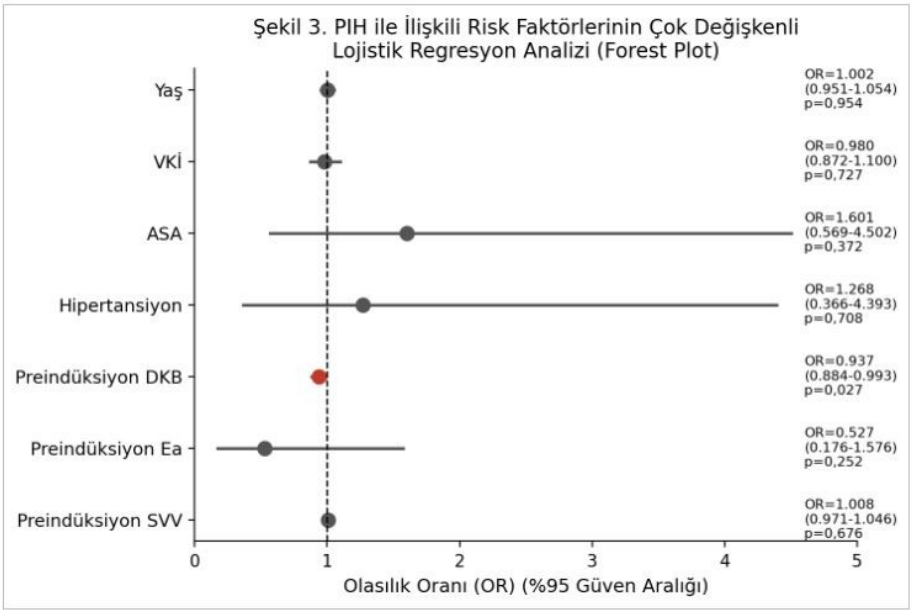

Şekil 3. PIH ile ilişkili risk faktörlerinin çok değişkenli lojistik regresyon analizi (forest plot).

Şekil 3. PIH ile ilişkili risk faktörlerinin çok değişkenli lojistik regresyon analizi (forest plot).

Tablo 1. PIH Gelişen ve Gelişmeyen Hastaların Demografik ve Klinik Özellikleri

Parametre	PIH Yok (n=29)	PIH Var (n=86)	p
Yaş (yıl), Ort±SS	54,31±12,62	58,08±12,19	0,157
BMI (kg/m²), Ort±SS	28,43±4,47	28,27±4,21	0,861
Frailty indeksi, Medyan (Min-Max)	2,0 (1-4)	2,0 (1-5)	0,146
ASA II-III, n (%)	17 (58,6)	66 (76,7)	0,204
Ek Hastalık Varlığı, n (%)	17 (58,6)	65 (76,5)	0,065
Hipertansiyon, n (%)	11 (37,9)	42 (49,4)	0,284

Tablo 2. PIH Gelişen ve Gelişmeyen Hastaların Preindüksiyon Hemodinamik Parametrelerinin Karşılaştırılması

Preindüksiyon Parametre	PIH Yok (n=29)	PIH Var (n=86)	p	HT Alt Grubu PIH Yok (n=11)	HT Alt Grubu PIH Var (n=31)	p
DKB (mmHg), Ort±SS	**76,45±10,38**	**69,28±8,63**	**<0,001***	**80,00 ± 11,26**	**68,19 ± 8,53**	**<0,001**
MAP (mmHg), Ort±SS	**101,28±10,21**	**95,98±9,49**	**0,012***	**105,64 ± 11,03**	**96,40 ± 8,78**	**0.005**
SKB (mmHg), Ort±SS	150,10±16,20	149,40±18,12	0,853	156,73 ± 19,30	152,90 ± 17,78	0,535
Kalp Hızı, Ort±SS	84,69±10,77	81,59±15,03	0,308	84,73±10,40	83,81±14,87	0,848
SVV, Medyan (Min-Max)	14,86 (3,37-50,81)	16,51 (2,75-63,68)	0,770	14,86 (7,29-49,38)	18,81 (2,75-57,47)	0,767
dP/dt, Medyan (Min-Max)	1,47 (0,44-2,61)	1,44 (0,36-3,63)	0,845	1,57 (0,52-2,61)	1,52 (0,36-3,63)	0,669
Kardiyak İndeks, Medyan (Min-Max)	3,49 (1,64-5,84)	3,52 (1,88-8,62)	0,725	3,04 (1,71-5,84)	3,74 (1,88-8,62)	0,308
Ea, Medyan (Min-Max)	1,29 (0,61-2,65)	1,15 (0,39-2,24)	0,064	**1,34 (0,82-2,65)**	**1,16 (0,39-2,24)**	**0,023**
CPO, Medyan (Min-Max)	1,43 (0,57-2,53)	1,40 (0,62-3,16)	0,902	1,43 (0,59-2,53)	1,47 (0,70-3,16)	0,887

**p<0,05 istatistiksel olarak anlamlı*

TARTIŞMA / SONUÇ: PRAM ile elde edilen ileri hemodinamik parametrelerin (Ea, SVV, dP/dt, kardiyak indeks, kardiyak güç çıktısı) PIH gelişimini öngörmede anlamlı bir katkısı saptanmamıştır. Buna karşılık, klasik ve kolay ölçülebilir bir parametre olan preindüksiyon diyastolik kan basıncı, PIH gelişimini öngörmede bağımsız ve anlamlı bir belirleyici olarak öne çıkmıştır.

Anahtar Kelimeler: *Post-indüksiyon hipotansiyonu, PRAM, diyastolik kan basıncı, prediktif*

KAYNAKÇA

1. Yildirim SA, Sarikaya ZT, Dogan L, Ulugol H, Gucyetmez B, Toraman F. Arterial Elastance: A Predictor of Hypotension Due to Anesthesia Induction. J Clin Med. 2023;12(9):3155.
2. Son K, Tarao K, Daimon M, Yoshii T, Nakagomi A, Hasegawa-Moriyama M. Preoperative echocardiography and anesthetic drugs as predictors of post-induction hypotension during general anesthesia: a prospective observational study. Sci Rep. 2024;14(1):1-10.
3. Fathy MM, Wahdan RA, Salah AAA, Elnakera AM. Inferior vena cava collapsibility index as a predictor of hypotension after induction of general anesthesia in hypertensive patients. BMC Anesthesiol. 2023;23(1):420.

SS-21 Sözlü Bildiri

Sayıların Ötesinde: Ham EEG ve DSA – Bir Koroner Baypas Olgusu

Betül Yüsra Şirin[1], Alper Kararmaz[2]

[1]Marmara Üniversitesi Pendik Eğitim Araştırma Hastanesi
[2]Marmara Üniversitesi Tıp Fakültesi

GİRİŞ / AMAÇ: İşlenmiş EEG indeksleri, frontal beyin dalgalarını özel algoritmalarla analiz edip spektral ve bispektral özellikleri tek sayısal değere dönüştürür (1). Yeterli MAC düzeyini sağlayan volatil anestezi altında ham EEG'de yüksek genlikli yavaş delta dalgalarına eşlik eden alfa (8-12 Hz) osilasyonları; DSA'da ise delta gücünün üzerinde sıcak renkli alfa bandı görülmelidir (2). Ancak yaşlılık veya serebrovasküler hastalık kaynaklı düşük voltajlı EEG, artefakt varlığı, hipotermi ve kardiyopulmoner baypas gibi durumlarda algoritmalar klinik açıdan yanıltıcı sayısal sonuçlar üretebilir (3).

OLGU: Diyabet ve LAD stent (2022) öykülü, klinik kırılganlık skoru (CFS) 5 olan 64 yaşındaki erkek hastaya NSTEMI nedeniyle KABG uygulandı (preoperatif EF %40, hipokinetik anteroseptum, orta mitral yetersizlik). Yaklaşık %1 sevofluran idamesinde BIS cerrahi boyunca 65 civarında seyretti. Ancak spektrogram tablosu farklıydı (Şekil 1): Ham EEG düşük genlikli ve yapısızdı, baskılanma oranı yalnızca %3'e ulaştı ve DSA'da alfa bandı içermeyen, tüm bantlarda güç kaybını yansıtan mavi-yeşil görünüm izlendi. Hastada EMG aktivitesi minimal ve sinyal kalitesi tamdı. Bu nedenle gözlemlenen yüksek indeks değerinin yüzeyel anesteziyi değil; düşük voltajlı EEG zemininde az miktardaki hızlı aktivitenin hesaplamayı domine etmesiyle ortaya çıkan bir artefaktı yansıttığı değerlendirildi ve titrasyon DSA üzerinden yürütüldü. Böylece düşük EF'li kalpte anestezinin gereksiz derinleştirilmesinden kaçınıldı. Ameliyat akşamı ekstübe edilen hastada postoperatif 1. ve 30. gün (Brice anketi) takiplerinde intraoperatif farkındalık, deliryum veya bilişsel disfonksiyon saptanmadı.

KABG sırasında Covidien BIS™ monitörü

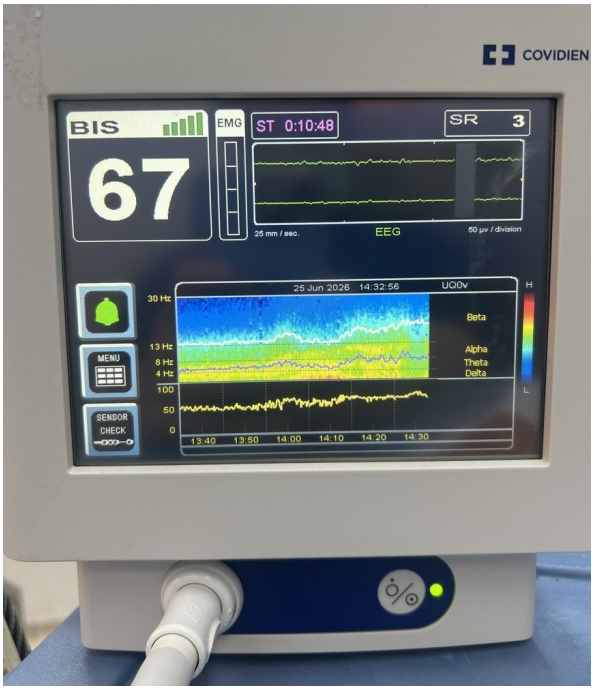

BIS = 67; sinyal kalite çubukları tam, EMG aktivitesi minimal; baskılanma oranı (SR) = %1. Üst panel: iki kanallı ham frontal EEG (25 mm/sn, 50 µV/bölme); iğcik benzeri alfa aktivitesi veya yüksek genlikli yavaş dalgalar içermeyen düşük genlikli, yapısız traseler. Alt panel: yoğunluk spektral dizisi; beta aralığında mavi, ~13 Hz altında yeşil-sarı ile sınırlı, tüm bantlarda düşük güç ve belirgin bir alfa (8–12 Hz) bandının yokluğu; beyaz çizgi spektral kenar frekansını göstermektedir. Alttaki sarı eğri, 50–70 arasında seyreden BIS trendini yansıtmaktadır

TARTIŞMA / SONUÇ: Baskılanmış spektrogram görüntüsü ile 60'ın üzerinde BIS değerinin birlikteliği klinik olarak çelişkilidir. Ayrıca otomatik algoritmaların süpresyon oranını olduğundan daha düşük hesaplayabildiği unutulmamalıdır (4). Sadece sayısal indeksi düşürmeye odaklanmak, anesteziyi gereksiz yere derinleştirerek hemodinamik instabiliteye yol açabilirdi. Bu nedenle, başta kardiyak anestezi olmak üzere genel anestezi uygulamalarında derinlik takibi tek başına indekse değil; ham EEG ve DSA verilerinin entegre yorumuna dayandırılmalıdır (2).

Anahtar Kelimeler: *eeg, BIS, DSA, Koroner baypas*

KAYNAKÇA

1. Fahy BG, Chau DF. The Technology of Processed Electroencephalogram Monitoring Devices for Assessment of Depth of Anesthesia. *Anesth Analg*. 2018;126(1):111-117. doi:10.1213/ANE.0000000000002331
2. von Dincklage F, Helfrich J, Koch S, et al. Introducing the Safe Brain Initiative's EEG boot camp for anaesthesia for standardised training on how to use the electroencephalogram for perioperative care. *BMC Anesthesiol*. 2025;25(1):449. Published 2025 Sep 20. doi:10.1186/s12871-025-03276-8
3. Kreuzer M, Stern MA, Hight D, et al. Spectral and Entropic Features Are Altered by Age in the Electroencephalogram in Patients under Sevoflurane Anesthesia. *Anesthesiology*. 2020;132(5):1003-1016. doi:10.1097/ALN.0000000000003182
4. Fleischmann A, Georgii MT, Schuessler J, Schneider G, Pilge S, Kreuzer M. Always Assess the Raw Electroencephalogram: Why Automated Burst Suppression Detection May Not Detect All Episodes. *Anesth Analg*. 2023;136(2):346-354. doi:10.1213/ANE.0000000000006098

SS-22 Sözlü Bildiri

Karotis Endarterektomi Cerrahisinde Farklı Anestezi Tekniklerinin Serebral Oksijenizasyon ve Postoperatif Kognitif Fonksiyonlar Üzerine Etkisi

Filiz Ata[1], Ayse Neslihan Balkaya[1], Umran Karaca[1], Canan Yilmaz[2], Tugba Onur[1], Burkay Soylu[1]

[1]SBU Bursa Yüksek ihtisas Eğitim ve Araştırma Hastanesi, Anesteziyoloji ve Reanimasyon
[2]SBU Bursa Sehir Hastanesi Anesteziyoloji ve Reanimasyon

GİRİŞ / AMAÇ: Çalışmamızda, karotis endarterektomi hastalarında intraoperatif serebral oksijenizasyon (near-infrared spectroscopy-NIRS) takibinin genel anestezi(GA) ve lokal anestezi uygulamalarında erken dönem postoperatif kognitif fonksiyonlar üzerindeki etkilerinin araştırılması amaçlandı.

GEREÇ ve YÖNTEM: Kasım 2022-Kasım 2023 arasında 18-80 yaş, ASA I-III olan karotis endarterektomi planlanan 78 hasta alindi. 3 hasta çalışma dişi birakildi. Hastalar anestezi tekniğine göre genel anestezi (GA=40) ve lokal anestezi (LA=35) gruplarına ayrıldı. Çalışmaya katılmayı reddedenler, daha önce serebrovasküler hastalık sekeli veya intrakraniyal patolojisi bulunanlar, iletişim kurulamayan\dil problemi olan, zor entübasyon öyküsü olan, NIRS probu yerleştirilemeyenler, ciddi mental veya nörolojik hastalığı bulunanlar çalışma dışı bırakıldı. Hastalara preoperatif Mini Mental State Examination (MMSE) ve Montreal Cognitive Assessment (MoCA) testleri uygulandı. Hastalar rutin monitörizasyon ve bilateral NIRS ile izlendi; hemodinamik parametreler ve arteriyel kan gazı değerleri belirlenen aralıklarla değerlendirildi ve perioperatif komplikasyonlar kaydedildi. Ölçümler T1'de monitörizasyon sonrası, T2'de anestezi indüksiyonu/lokal anestezik infiltrasyonu sonrası, T3'te krosklemp uygulandığında, T4'te krosklemp kaldırıldıktan sonra ve T5'te cerrahi bitiminde gerçekleştirildi. Hastalara postoperatif 1. ve 3. günlerde MoCA uygulandı.

BULGULAR: Cerrahi ve anestezi süresi, krosklemp süresi ve preoperatif MoCA skorlarında gruplar arasında anlamlı fark saptanmadı. Ortalama arter basıncı T1, T2, T3 ve T4 zamanlarında LA grubunda anlamlı olarak daha yüksek bulundu (sırasıyla p=0,012; p < 0,001; p=0,001; p=0,023). PCO_2 değerleri T3, T4 ve T5'te LA grubunda GA grubuna göre anlamlı yüksekti (sırasıyla p=0,008; p=0,003; p=0,008). Cerrahi tarafta rSO_2 klemp sonrası 1. ve 3. dakikalarda LA grubunda daha yüksek saptandı (sırasıyla p=0,026 ve p=0,004). Karşı tarafta ise T3, T4, T5, klemp sonrası 1. dakika ve 3. dakikada LA grubunda GA grubuna göre anlamlı olarak daha yüksek rSO_2 değerleri izlendi (sırasıyla p=0,005; p=0,010; p=0,001; p=0,003; p=0,002). Postoperatif MoCA skorları arasında gruplar arasında fark yoktu.

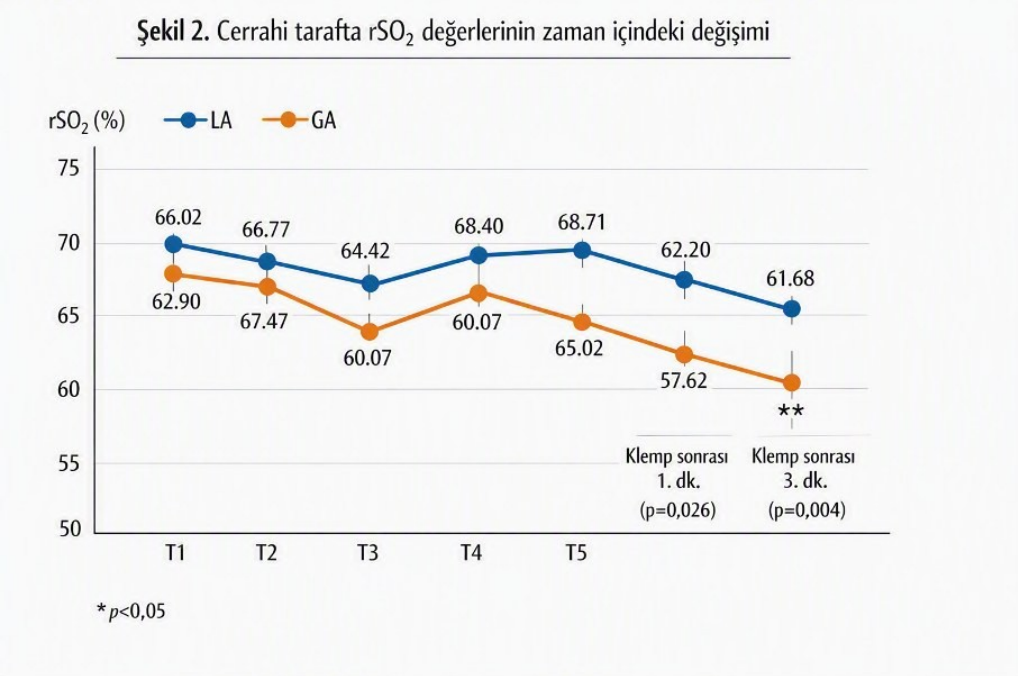

Şekil 1. Cerrahi tarafta rSO_2 değerlerinin zaman içindeki değişimi.

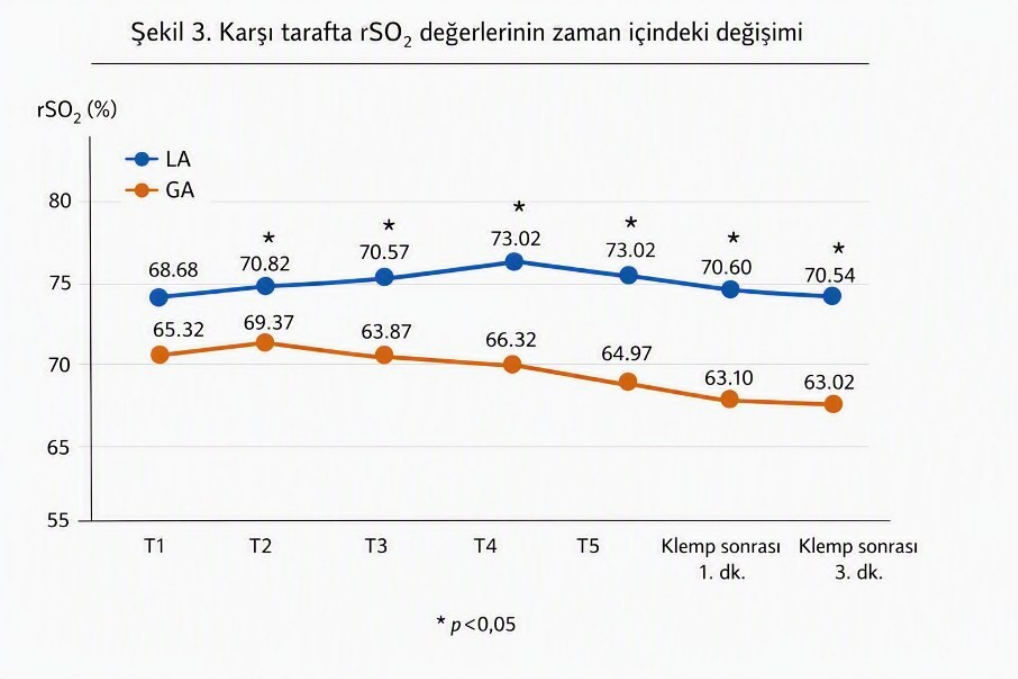

Şekil 2. Karşı tarafta rSO_2 değerlerinin zaman içindeki değişimi.

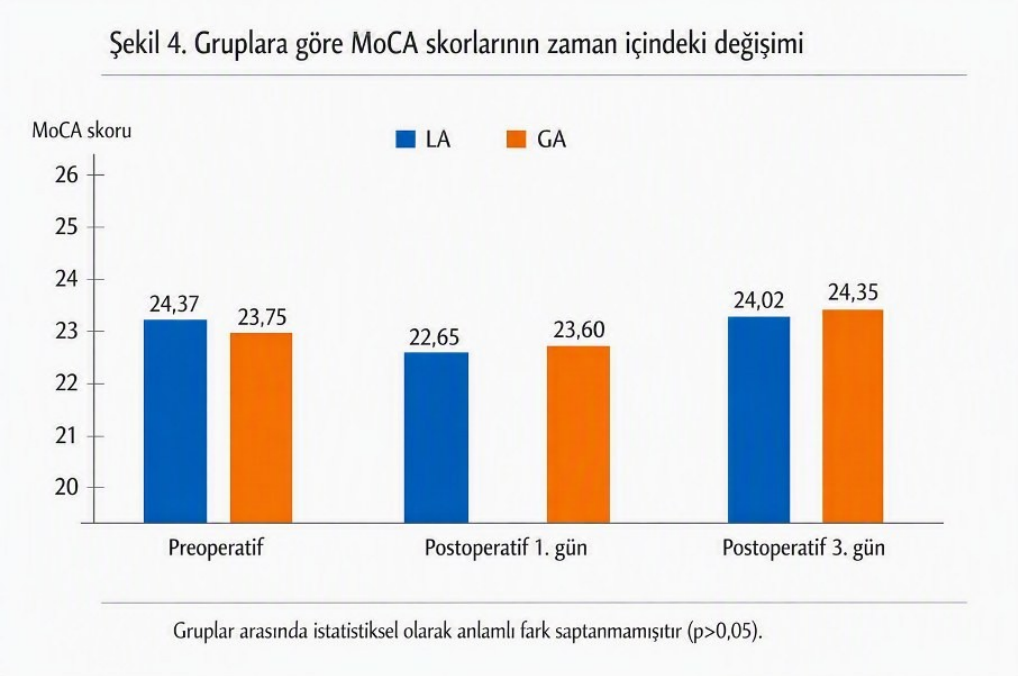

Şekil 3. Gruplara göre MoCA skorlarının zaman içindeki değişimi.

Tablo 1. Demografik Veriler

	Genel anestezi (n=40)	Lokal anestezi(n=35)	P
Yaş	64.45± 8.32	68.17±7.86	0.050
Cins(K/E)	18/22	10/25 28,6/71,4(%)	
BMI	26,88±4,51	26,34± 5,33	0.643
Kontrolateral stenoz yok min.darlık	11 (27,5 %) 18 (45 %)	5 (14.3(%) 16 (45.7(%)	
Sigara Evet Hayir	13 (32.5) 20 (50) 7 (17.5)	11(31,4) 14(40)	
Cerrahi süre	95,02 ± 26,80	96,37± 23,06	0.816
Anestezi süresi	118,45± 27,66	112 ± 23,67	0.28
Krosklemp süresi	19,40 ±9,84	18,42±9,11	0,659
YBÜ'de kalış suresi(sa)	20,67 ± 2,93	21,81± 4,53	0.209
Komorbidite* DM Ht KOAH KAH CVO(TIA) HL DM+HT DM;HT;KOAH;HL DM;HT;KAH;HL HT,CVO,KOAH,HL HT,KAH DM,CVO,KAH HT+KAH+KOAH DM,HT,HL HT;KAH;HL KAH;HL DM;KOAH;HL	1(2,5) 6(15) 2(5) 1(2.5) 1(2,5) 1(2.5) 12(30) 5(12.5) 0(0) 2(5) 0(0) 0(0) 3(7.5) 4(10) 0(0) 0(0)	1(2.9) 5(14.3) 2(5.7) 0(0) 1(2.9) 0(0) 0(0) 3(8.6) 6(17.1) 1(2.9) 3(8.6) 4(11.4) 5(14.3) 2(5.7) 1(2.9) 0(0)	

Komorbiditeler diyabetes mellitus (DM), hipertansiyon (HT), kronik obstrüktif akciğer hastalığı (KOAH), koroner arter hastalığı (KAH), serebrovasküler olay/geçici iskemik atak (CVO/TIA) ve hiperlipidemi (HL) olarak değerlendirilmiştir. Veriler n (%) olarak sunulmuştur.

Tablo 2. Hemodinamik Değişiklikler

	GA(n=40)	LA(n=35)	P değeri
KAH			0,243
T1	83,97±16,53	79,37±17,19	0,015
T2	87,85±17,62	77,65±17.60	0,56
T3	82,17±16,93	80,05±14,50	0,51
T4	86,45±22,97	83,20±19,49	
T5	86,32±18,98	79,28±14,33	
		0.302	
OAB			0,012
T1	96,84±19,87	106,99±14,00	0,000
T2	88,59±19,71	102,97±14,00	0,001
T3	88,26±11,64	100,50±18,49	0,023
T4	90,15±15,14	98,70±16,43	
T5	93,35±13,23	97,91±15,47	
P	0,057		
pH			0,018
T1	7.38± 0.03	7,40±0,02	0,437
T2	7,40±0,03	7,39±0,04	0,009
T3	7,40±0,04	7,37± 0,04	0,200
T4	7,39±0,04	7,37± 0,05	
T5	7,39±0,04	7,3 ±0,04	
P	0,083	0,001	
pO2(mmHg)			0,433
T1		108,25±46,06	0,000
T2	100,61±36,39	144,56±47,81	0,236
T3	217,97±79,84	206,20±60,42	0,315
T4	190,36±53,40	180,94±50,65	0,741
T5	193,47±56,61	180,40±55,22	
p	184,67±55,95		
	0,000		
PCO2(mmHg)			0,214
T1	42,58±5,34	41,16± 4,45	0,301
T2	40,72±6,10	42,08±5,05	0,008
T3	39,32±4,71	42,43±5,08	0,003
T4	39,26±5,20	43,60±6,57	0,008
T5	39,67±4,40	42,79±5,31	
	0,002		

KAH:kalp atim hızı;OAB:ortalama arter basıncı

TARTIŞMA / SONUÇ: LA grubunda NIRS değerlerinin daha yüksek seyretmesi, anestezi tekniğinin intraoperatif serebral oksijenizasyon üzerinde etkili olabileceğini düşündürmektedir. Bu bulguların daha fazla hasta ve daha uzun sure kognitif fonksiyonların takibini içeren çalışmalarla desteklenmesi gerekmektedir

Anahtar Kelimeler: *Karotis endarterektomi, NIRS, kognitif fonksiyon, MoCA*

KAYNAKÇA

1. .Selçuk İ, Selçuk N, Can MF, Yılmaz AT. Karotis arter stenozunda cerrahi endarterektomi ile endovasküler stent implantasyonunun orta ve geç dönemde morbidite ve mortalite sonuçlarının karşılaştırılması. GKDA Derg. 2021;27(2):155-60.
2. Kaya Mert G, Avcı O, Gündoğdu O, İşbir AC, Özdemir Kol İ, Gürsoy S, Kaygusuz K. The effects of carotid endarterectomy surgery on cerebral oxygenation, randomized clinical trial. Ahi Evran Med J. 2022;6(2):143-149.
3. Kuzkov VV, Obraztsov MY, Ivashchenko OY, Ivashchenko NY, Gorenkov VM, Kirov MY. Total Intravenous Versus Volatile Induction and Maintenance of Anesthesia in Elective Carotid Endarterectomy: Effects on Cerebral Oxygenation and Cognitive Functions. J Cardiothorac Vasc Anesth. 2018 Aug;32(4):1701-1708. doi: 10.1053/j.jvca.2017.12.049. Epub 2018 Jan 5. PMID: 29402628.
4. Hirofumi O, Otone E, Hiroshi I, Satosi I, Shigeo I, Yasuhiro N, Masato S. The effectiveness of regional cerebral oxygen saturation monitoring using near-infrared spectroscopy in carotid endarterectomy. J Clin Neurosci. 2003 Jan;10(1):79-83. doi: 10.1016/s0967-5868(02)00268-0. PMID: 12464528.

5. Kalko Y, Kafali E, Aydin U, Kafa U, Kosker T, Basaran M, et al. Surgery of the carotid artery: local anaesthesia versus general anaesthesia. Acta Chir Belg 2007;107(1):53-7. https://doi.org/10.1080/00015458.2007.11680011.
6. Beyaz MO, Urfalı S, Kaya S, Oruç D, Çömez M, Hakimoğlu S, Koyuncu O, Melek İ, Fansa I. Servikal blok altında karotis endarterektomi operasyonu sonuçlarımız: Anadolu'da bir merkezde ilk uygulama. MKÜ Tıp Dergisi 2022;13(45): 97-103. https://doi.org/10.17944/mkutfd.1061031
7. Samra SK, Dorje P, Zelenock GB, Stanley JC. Cerebral oximetry in patients undergoing carotid endarterectomy under regional anesthesia. Stroke. 1996 Jan;27(1):49-55. doi: 10.1161/01.str.27.1.49. PMID: 8553402..
8. Vaniyapong T, Chongruksut W, Rerkasem K. Local versus general anaesthesia for carotid endarterectomy. Cochrane Database Syst Rev. 2013 Dec 19; (12):CD000126. doi: 10.1002/14651858.CD000126.pub4. Update in: Cochrane Database Syst Rev. 2021 Oct 13;10:CD000126. PMID: 24353155.
9. Sándor ÁD, Czinege Z, Szabó A, Losoncz E, Tóth K, Mihály Z, Sótonyi P, Merkely B, Székely A. Cerebrovascular dysregulation and postoperative cognitive alterations after carotid endarterectomy. Geroscience. 2024 Dec;46(6):6301-6315. doi: 10.1007/s11357-024-01237-6. Epub 2024 Jun 15. PMID: 38877342; PMCID: PMC11493908.
10. Relander K, Hietanen M, Nuotio K, Ijäs P, Tikkala I, Saimanen E, Lindsberg PJ, Soinne L. Cognitive Dysfunction and Mortality After Carotid Endarterectomy. Front Neurol. 2021 Jan 14;11:593719. doi: 10.3389/fneur.2020.593719. PMID: 33519678; PMCID: PMC7840953.
11. North American Symptomatic Carotid Endarterectomy Trial Collaborators , Barnett HJM, Taylor DW, Haynes RB, Sackett DL, Peerless SJ, Ferguson GG, Fox AJ, Rankin RN, Hachinski VC, et al. Beneficial effect of carotid endarterectomy in symptomatic patients with high-grade carotid stenosis. N Engl J Med. 1991;325:445–453. doi: 10.1056/NEJM199108153250701
12. Sridharan ND, Asaadi S, Thirumala PD, Avgerinos ED. A systematic review of cognitive function after carotid endarterectomy in asymptomatic patients. J Vasc Surg. 2022 Jun;75(6):2074-2085. doi: 10.1016/j.jvs.2021.12.059. Epub 2022 Jan 5. PMID: 34995717.
13. Sándor ÁD, Czinege Z, Szabó A, Losoncz E, Tóth K, Mihály Z, Sótonyi P, Merkely B, Székely A. Cerebrovascular dysregulation and postoperative cognitive alterations after carotid endarterectomy. Geroscience. 2024 Dec;46(6):6301-6315. doi: 10.1007/s11357-024-01237-6. Epub 2024 Jun 15. PMID: 38877342; PMCID: PMC11493908.
14. Rerkasem A, Orrapin S, Howard DP, Nantakool S, Rerkasem K. Local versus general anaesthesia for carotid endarterectomy. Cochrane Database Syst Rev. 2021 Oct 13;10(10):CD000126. doi: 10.1002/14651858.CD000126.pub5. PMID: 34642940; PMCID: PMC8511439.
15. Kirchhoff F, Knappich C, Kallmayer M, Bohmann B, Lohe V, Tsantilas P, Naher S, Eckstein HH, Kuehnl A. Association Between Hospital Policy on Local Versus General Anesthesia, and Outcomes of Carotid Endarterectomy: Secondary Data Analysis of the German Statutory Carotid Quality Assurance Database. Stroke Vasc Interv Neurol. 2024 Aug 5;4(6):e001420. doi: 10.1161/SVIN.123.001420. PMID: 41583394; PMCID: PMC11864741.
16. Lomivorotov V, Shmyrev V, Nepomniashchikh V. Regional Versus General Anesthesia for Carotid Endarterectomy: Do We Need Another Randomized Trial? Journal of Cardiothoracic and Vascular Anesthesia, 2018; 33, 943-944
17. GALA Trial Collaborative Group; Lewis SC, Warlow CP, Bodenham AR, Colam B, Rothwell PM, Torgerson D, Dellagrammaticas D, Horrocks M, Liapis C, Banning AP, Gough M, Gough MJ. General anaesthesia versus local anaesthesia for carotid surgery (GALA): a multicentre, randomised controlled trial. Lancet. 2008 Dec 20;372(9656):2132-42. doi: 10.1016/S0140-6736(08)61699-2. Epub 2008 Nov 27. PMID: 19041130.
18. North American Symptomatic Carotid Endarterectomy Trial Collaborators; Barnett HJM, Taylor DW, Haynes RB, Sackett DL, Peerless SJ, Ferguson GG, Fox AJ, Rankin RN, Hachinski VC, Wiebers DO, Eliasziw M. Beneficial effect of carotid endarterectomy in symptomatic patients with high-grade carotid stenosis. N Engl J Med. 1991 Aug 15;325(7):445-53. doi: 10.1056/NEJM199108153250701. PMID: 1852179.

SS-23 Sözlü Bildiri

Akondroplazili Adölesanda İleri Servikal Patoloji: Üç Ardışık Cerrahide Hava Yolu Yönetimi

Sultan Büyükhan[1], Esra Saka Ersin[1], Ebru Emre Demirel[1], Zerrin Sungur[1]

[1]İstanbul Üniversitesi İstanbul Tıp Fakültesi, Anesteziyoloji ve Reanimasyon Anabilim Dalı

GİRİŞ / AMAÇ: Akondroplazide kraniofasiyal özellikler ve sınırlı servikal hareket zor hava yolu riskini artırabilir. Servikal patolojili olguların hava yolu manipülasyonunda servikal hareketin en aza indirilmesi önemlidir [1]. Bu olguda ileri servikal stenozu ve motor defisiti bulunan akondroplazili çocuk hastanın üç ardışık cerrahi girişimindeki hava yolu yönetimini sunmayı amaçladık.

OLGU: On altı yaşında, 120 cm, 32 kg, ASA II erkek hastada Grade 3 C2–C3 anterolistezis, ileri C3 kanal stenozu, motor defisit, Mallampati III hava yolu ve kısıtlı boyun ekstansiyonu mevcuttu. İlk cerrahide C1–C7 laminektomi ve kranioservikal stabilizasyon planlandı. Preoksijenizasyon ve propofol indüksiyonunun ardından, nöromüsküler bloker (NMB) uygulanmadan, servikal omurga nötral pozisyonda tutularak videolaringoskopi yapıldı. Cormack–Lehane 2A glottik görünüm altında fleksibl fiberoptik bronkoskop (FOB) ilerletilerek 6,5 mm spiralli tüple oral entübasyon gerçekleştirildi. Nöromüsküler blok, tüp yerleşimi $EtCO_2$ ile doğrulandıktan sonra uygulandı. Üç gün sonra uygulanan transoral C3 korpektomi ve ertesi günkü revizyon cerrahisinde, önceki deneyim doğrultusunda NMB indüksiyonda uygulandı. Her iki girişimde de cerrahi erişimi kolaylaştırmak amacıyla entübasyon videolaringoskop yardımlı fleksibl FOB ile nazotrakeal yolla yapıldı. Supin–pron pozisyon değişikliği süresince servikal hizalanma ve tüp güvenliği korundu.



Şekil 1. Preoperatif servikal MR görüntüsü

C2-C3 grade 3 anterolistezis, C3 vertebrada posterior açılanma ve bu düzeyde belirgin-ileri spinal kanal stenozu tarif edilmiştir.

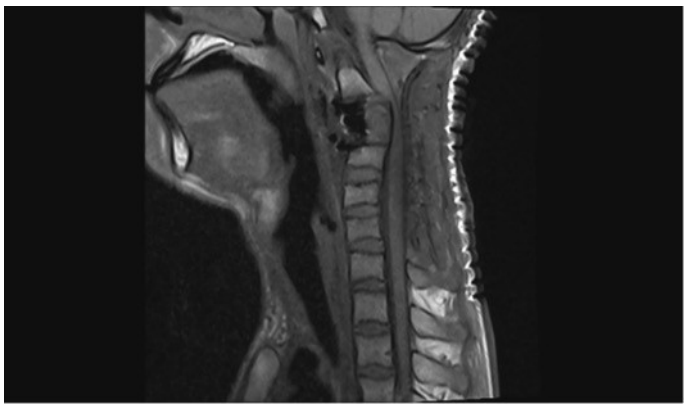

Şekil 2. Postoperatif görüntüleme

İkinci cerrahi girişim sonrasında elde edilen servikal MR görüntüsü.

TARTIŞMA / SONUÇ: Akondroplaziye ileri servikal patolojinin eşlik etmesi hava yolu yönetimini güçleştirir [1]. Servikal hareketin hava yolu manipülasyonu ve pozisyonlandırma sırasında en aza indirilmesi önemlidir [1,2]. Videolaringoskop ve fleksibl FOB'un birlikte kullanımı, glottik görüntüleme ile bronkoskopun kontrollü ilerletilmesini sağlar [3,4]. Erişkin zor hava yolunda uyanık FOB öncelikli seçeneklerden biriyken, pediatrik hastalarda sedasyon sıklıkla gereklidir; yaklaşım hastanın hava yolu ve fizyolojik özelliklerine göre bireyselleştirilmelidir [3,5,6]. Olgumuzda ilk girişimde hava yolu ve maske ventilasyonuna ilişkin edinilen deneyim, sonraki uygulamalarda NMB'in indüksiyonda kullanılmasına olanak sağladı. Servikal omurga güvenliği tüm perioperatif süreç boyunca gözetildi. İleri servikal patolojisi olan akondroplazi hastalarında hava yolu yaklaşımı, nörolojik durum, servikal omurga güvenliği ve cerrahi gereksinimler birlikte değerlendirilerek bireyselleştirilmelidir. Videolaringoskop yardımlı fleksibl FOB, bu olguda üç ardışık cerrahinin farklı gereksinimlerine uyarlanabilen bir hava yolu yaklaşımı sağlamıştır.

Anahtar Kelimeler: *Akondroplazi, zor havayolu, videolaringoskopi, fleksible fiberoptik bronkoskopi, servikal spinal stenoz*

KAYNAKÇA

1. Savarirayan R, et al. International Consensus Statement on the diagnosis, multidisciplinary management and lifelong care of individuals with achondroplasia. *Nat Rev Endocrinol.* 2022;18:173–189. doi:10.1038/s41574-021-00595-x.
2. Kim JH, Woodruff BC, Girshin M. Anesthetic Considerations in Patients With Achondroplasia. Cureus. 2021;13:e1583
3. Apfelbaum JL, Hagberg CA, Connis RT, et al. 2022 American Society of Anesthesiologists Practice Guidelines for Management of the Difficult Airway. *Anesthesiology.* 2022;136:31–81. doi:10.1097/ALN.0000000000004002.
4. Multidisciplinary Management of Acute Tetraparesis in an Infant with Achondroplasia, with a Focus on Anesthetic Strategies: A Case Report. *Children (Basel).* 2025;12:16
5. Airway management of a patient with achondroplasia using awake fiberoptic intubation: A case report. J Cardiothorac Vasc Anesth: Extra. 2024;1:100018. doi:10.1016/j.jcadva.2024.100018.
6. Ahmad I, El-Boghdadly K, Bhagrath R, et al. **Difficult Airway Society guidelines for awake tracheal intubation (ATI) in adults.** *Anaesthesia.* 2020;75:509–528. doi:10.1111/anae.14904

SS-25 Sözlü Bildiri

Pediatrik Transkateter Kardiyak Girişimlerde Transözofageal Ekokardiyografi ile Ölçülen Modifiye İki Boyutlu ve Transgastrik M-Mod TAPSE'nin Transtorasik M-Mod TAPSE ile Karşılaştırılması

Ferdi Gülaştı[1], Serkan Fazlı Çelik[2], Sevil Gülaştı[3], Ömer Faruk Gülaştı[4], Sinem Sarı[1]

[1]Adnan Menderes Üniversitesi Tıp Fakültesi, Anesteziyoloji ve Reanimasyon Anabilim Dalı, Aydın, Türkiye
[2]Adnan Menderes Üniversitesi Tıp Fakültesi, Çocuk Kardiyolojisi Bilim Dalı, Aydın, Türkiye
[3]Adnan Menderes Üniversitesi Tıp Fakültesi, Kardiyoloji Anabilim Dalı, Aydın, Türkiye
[4]Sağlık Bilimleri Üniversitesi, Dr. Behçet Uz Çocuk Hastalıkları ve Cerrahisi Eğitim ve Araştırma Hastanesi, Çocuk Kalp ve Damar Cerrahisi Kliniği, İzmir, Türkiye

GİRİŞ / AMAÇ: Triküspit anüler düzlem sistolik hareketi (TAPSE), transtorasik ekokardiyografi (TTE) ile sağ ventrikül longitudinal sistolik fonksiyonunun değerlendirilmesinde yaygın olarak kullanılan güvenilir bir parametredir (1). TAPSE esas olarak transtorasik görüntüleme için tanımlanmış olmakla birlikte, transözofageal ekokardiyografi (TÖE) kullanılarak modifiye midözofageal ve transgastrik yaklaşımlarla ölçülebileceği bildirilmiştir (2). Ancak pediatrik transkateter kardiyak girişimler sırasında TÖE ile elde edilen TAPSE ölçümlerinin konvansiyonel TTE-TAPSE ile ilişkisi ve uyumuna ilişkin veriler sınırlıdır. Bu çalışmada, TÖE ile elde edilen modifiye midözofageal (Mod-ME) ve transgastrik (TG) M-mod TAPSE ölçümlerinin konvansiyonel TTE-TAPSE ile ilişkisinin değerlendirilmesi amaçlandı.

GEREÇ ve YÖNTEM: Bu prospektif gözlemsel çalışmaya, genel anestezi altında elektif transkateter yapısal kalp girişimi uygulanan 62 pediatrik hasta dahil edildi. İşlem sırasında TTE ile konvansiyonel TAPSE ölçümü yapıldı; TÖE kullanılarak Mod-ME ve TG görüntülerinden TAPSE değerleri elde edildi. Ölçümler arasındaki fark Friedman testi, ilişkiler Spearman korelasyon analizi ve yöntemler arası uyum sınıf içi korelasyon katsayısı (ICC) ile değerlendirildi.

BULGULAR: Ortalama TAPSE değerleri TTE, TÖE-ME ve TÖE-TG yöntemleriyle sırasıyla 1,62±0,41 cm, 1,43±0,40 cm ve 1,31±0,32 cm olarak bulundu ve yöntemler arasında anlamlı farklılık saptandı ($p < 0,001$). TTE-TAPSE ile TÖE-ME ve TÖE-TG ölçümleri arasında anlamlı pozitif korelasyon bulundu (sırasıyla $r=0,688$ ve $r=0,601$; her ikisi için $p < 0,001$). En yüksek uyum TTE ile TÖE-ME arasında saptanırken (ICC=0,580; %95 GA: 0,302–0,749), TTE ile TÖE-TG arasındaki uyum daha düşük bulundu (ICC=0,368; %95 GA: −0,004–0,623).

Farklı yöntemlerle elde edilen TAPSE ölçümlerinin karşılaştırılması ve TTE-TAPSE ile ilişkisi

Ölçüm yöntemi	TAPSE, cm Ortanca (min–maks)	TTE ile korelasyon, r	Korelasyon p	TTE ile ICC (%95 GA)
TTE	1,55 (1,00–2,70)	-	-	-
TÖE-ME	1,40 (0,60–2,40)	0,688	<0,001	0,580 (0,302–0,749)
TÖE-TG	1,20 (0,80–2,00)	0,601	<0,001	0,368 (−0,004–0,623)

Yöntemler arası karşılaştırma: Friedman $\chi^2=42,564$; $p<0,001$. Bonferroni düzeltmeli post-hoc analizde üç ölçüm yönteminin tamamı birbirinden anlamlı olarak farklı bulundu. TTE: transtorasik ekokardiyografi; TÖE-ME: transözofageal ekokardiyografi midözofageal; TÖE-TG: transözofageal ekokardiyografi transgastrik; ICC: sınıf içi korelasyon katsayısı; GA: güven aralığı.

TARTIŞMA / SONUÇ: Pediatrik transkateter yapısal kalp girişimleri sırasında TÖE ile elde edilen modifiye TAPSE ölçümleri, konvansiyonel TTE-TAPSE ile anlamlı ilişki göstermektedir. Modifiye midözofageal TAPSE ölçümü, transgastrik ölçüme kıyasla TTE-TAPSE ile daha güçlü korelasyon ve daha yüksek uyum göstermiştir. Bu bulgular, modifiye midözofageal yaklaşımın, TTE'nin uygulanamadığı veya sürekli TÖE izleminin gerekli olduğu durumlarda sağ ventrikül longitudinal sistolik fonksiyonunun değerlendirilmesinde kullanılabilecek alternatif bir yöntem olabileceğini düşündürmektedir.

Anahtar Kelimeler: *transgastrik TAPSE, Sağ ventrikül, TAPSE, modifiye midözofageal TAPSE, pediatrik transkateter yapısal kalp girişimleri.*

KAYNAKÇA

1. Koestenberger M, Ravekes W, Everett AD, et al. Right ventricular function in infants, children and adolescents: reference values of the tricuspid annular plane systolic excursion (TAPSE) in 640 healthy patients and calculation of z score values. J Am Soc Echocardiogr. 2009;22(6):715-719.
2. Munaf M, et al. Tricuspid Annular Plane Systolic Excursion (TAPSE) for the Assessment of Right Ventricular Function in Adult and Pediatric Cardiac Surgery: Modified Two-dimensional and M-mode TAPSE by Transesophageal Echocardiography Compared to M-mode TAPSE by Transthoracic Echocardiography. J Cardiothorac Vasc Anesth. 2024.

SS-26 Sözlü Bildiri

TEE Rehberliğinde Akut DeBakey Tip I Aort Diseksiyonunda Doğrudan Arcus Aorta Kanülasyonu

Mustafa Şimşek[1], Ebru Girgin Dinç[1], Duygu Emine Güdük[1], Mustafa Akbulut[2], Atakan Erkılınç[1]

[1]Kartal Koşuyolu Yüksek İhtisas Eğitim ve Araştırma Hastanesi Anesteziyoloji ve Reanimasyon kliniği
[2]Kartal Koşuyolu Yüksek İhtisas Eğitim ve Araştırma Hastanesi Kalp Damar Cerrahisi Kliniği

GİRİŞ / AMAÇ: Akut DeBakey tip I (Stanford tip A) aort diseksiyonu cerrahisinde kardiyopulmoner baypasın (KPB) hızlı ve güvenli biçimde başlatılması kritik öneme sahiptir. Transözofageal ekokardiyografi (TEE) rehberliğinde doğrudan aort kanülasyonu, seçilmiş hastalarda periferik kanülasyona alternatif olabilir(1). Kanülasyon bölgesi hastanın hemodinamik durumu, diseksiyonun yaygınlığı ve gerçek lümen anatomisine göre bireyselleştirilmelidir. Bu olguda TEE rehberliğinde doğrudan proksimal arkus gerçek lümen kanülasyonunun perioperatif yönetimdeki rolü sunuldu.

OLGU: Hipertansiyon ve diabetes mellitus öyküsü bulunan 54 yaşındaki hasta akut DeBakey tip I aort diseksiyonu nedeniyle acil operasyona alındı. Standart monitörizasyona ek olarak bilateral radial arter kateterizasyonu yapıldı. Anestezi indüksiyonu midazolam, fentanil, propofol ve rokuronyumla; idamesi sevofluran ve remifentanille sağlandı. Sağ internal juguler ven kateterizasyonunun ardından TEE ile intimal flep, gerçek ve yalancı lümenler, ventrikül fonksiyonları, aort yetersizliği ve perikardiyal efüzyon değerlendirildi. KPB'nin hızlı başlatılması ve antegrad perfüzyon sağlanması amacıyla, aksiller veya femoral kanülasyon yerine TEE rehberliğinde proksimal arkus gerçek lümenine doğrudan arteriyel kanül yerleştirildi(2)(şekil-1). Kanülün gerçek lümendeki konumu ve KPB başlangıcındaki antegrad akım TEE ile değerlendirildi. Proksimal aort greft replasmanı ve serebral perfüzyon uygulandı(şekil-2). Üç saatlik operasyonda üç ünite eritrosit süspansiyonu ve bir ünite taze donmuş plazma verildi. Hasta entübe olarak yoğun bakıma devredildi; ikinci gün ekstübe edildi, dördüncü gün servise çıkarıldı ve nörolojik sekelsiz sekizinci gün taburcu edildi.

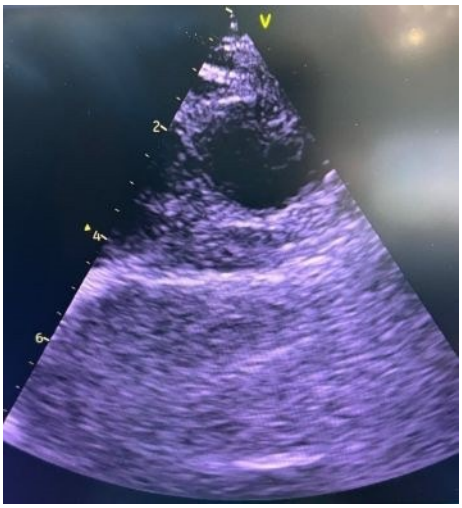

Şekil 1. TEE rehberliğinde arteryel kanül yerleştirilmesi

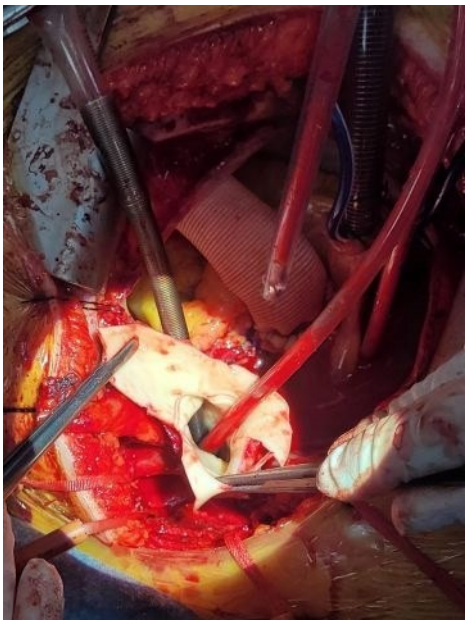

Şekil 2. Proximal aort greft replasmanı ve serebral perfüzyon uygulanması

TARTIŞMA / SONUÇ: Femoral kanülasyonda retrograd perfüzyon; yalancı lümen basınçlanması, gerçek lümen kollapsı, diseksiyonun ilerlemesi ve retrograd serebral embolizasyon riski taşıyabilir. Doğrudan gerçek lümen kanülasyonu hızlı antegrad akım sağlayabilir; ancak yanlış lümen kanülasyonu, intimal hasar, rüptür ve malperfüzyon gelişebilir(3). TEE, lümenlerin ayrılması, kanül konumu ve KPB sonrası akımın değerlendirilmesine katkı sağlar. TEE'nin anatomik kör alanları nedeniyle bulgular bilateral arter basınçları, serebral oksimetre ve pompa hat basıncı gibi ek parametrelerle mutlaka birlikte değerlendirilmelidir.TEE rehberliğinde doğrudan proksimal arkus gerçek lümen kanülasyonu, uygun anatomide hızlı antegrad perfüzyon sağlayabilecek bir seçenektir. Güvenli uygulama çoklu hemodinamik monitörizasyon ve deneyimli multidisipliner ekip gerektirir.

Anahtar Kelimeler: *'' Aort diseksiyonu, transözofageal ekokardiyografi, arkus aorta kanülasyonu, kardiyopulmoner baypas''*

KAYNAKÇA

1. Ma H, Xiao Z, Shi J, Liu L, Qin C, Guo Y. Aortic arch cannulation with the guidance of transesophageal echocardiography for Stanford type A aortic dissection. J Cardiothorac Surg. 2018;13(1):106.
2. Shimura S, Odagiri S, Furuya H, et al. Echocardiography-guided aortic cannulation by the Seldinger technique for type A dissection with cerebral malperfusion. J Thorac Cardiovasc Surg. 2020;159(3):784–793.
3. El Beyrouti H, Dohle DS, Izzat MB, Brendel L, Pfeiffer P, Vahl CF. Direct true lumen cannulation in type A acute aortic dissection: A review of an 11 years' experience. PLoS One. 2020;15(10).

SS-27 Sözlü Bildiri

Kardiyopulmoner Baypas Sırasında Oksijenatör Disfonksiyonu ile Proksimal Gaz Besleme Sistemi Arızasının Ayırt Edilmesinde Tanısal Bir Manevra Olarak Bağımsız Oksijen Uygulaması

Fatıma Beyza Artıran[1], Hilal Gökçay[1], Berru Somaklı Göküstün[1], Umut Tekinay[1], Nevriye Salman[1], Zeliha Aslı Demir[1]

[1]Ankara Bilkent Şehir Hastanesi

GİRİŞ / AMAÇ: Kardiyopulmoner baypas (KPB) sırasında gelişen beklenmeyen hipoksemi, sistemik ve serebral oksijen sunumunu tehdit eden ve oxygenator kaynaklı yetersizlik ile gaz besleme sistemine bağlı sorunların hızla ayırt edilmesini gerektiren nadir ancak kritik bir intraoperatif acildir. Bu olguda KPB sırasında gelişen hipokseminin sistematik anestezi-perfüzyon ekip yaklaşımıyla değerlendirilmesi ve oxygenator değiştirilmeden nedenin lokalize edilmesi sunulmaktadır. Sunum için hastadan onam alınmıştır.

OLGU: Altmış üç yaşında kadın hasta, ileri mitral kapak hastalığı ve masif triküspit yetersizliği nedeniyle mitral kapak replasmanı ve triküspit kapak onarımı amacıyla operasyona alındı. Geçirilmiş serebrovasküler olay, sol internal karotis arter stenti, ileri sağ ventrikül disfonksiyonu ve ciddi pulmoner hipertansiyon nedeniyle serebral ve sistemik oksijen sunumunun korunması öncelikli hedefler arasındaydı. KPB sırasında FiO_2 %60 iken PaO_2 65,6 mmHg ve SaO_2 %83,8; FiO_2 %80'e yükseltildiğinde ise PaO_2 98,9 mmHg ve SaO_2 %94,0 olarak ölçüldü. Sistematik sorun giderme sürecinde desfluran sonlandırılarak intravenöz anesteziye geçildi, oxygenatora bağımsız oksijen kaynağından doğrudan gaz verildi. Bunun ardından PaO_2 302,6 mmHg'ye yükseldi. Gaz mikseri değiştirilmesine rağmen aynı pendant bağlantısı kullanıldığında oksijenizasyon yeniden bozuldu. Tekrar bağımsız oksijen kaynağına geçilmesiyle PaO_2 411,5 mmHg'ye ulaştı. Gaz mikserinin alternatif duvar gaz hattına bağlanması sonrasında yeterli oksijenizasyon sürdürüldü. Müdahaleler boyunca bilateral NIRS değerlerinde belirgin bozulma, progresif laktat artışı veya metabolik asidoz gözlenmedi. Oxygenator değiştirilmeden KPB tamamlandı. Hasta dobutamin ve noradrenalin desteğiyle KPB'den ayrıldı, postoperatif 20. saatte ekstübe edildi

perioperatif izlem tablosu

Parametre	Preop/ indüksiyon sonrası	KPB Hipoksemi 10:56	FiO2 artışı 11:04	Bağımsız O2 11:16	Bağımsız O2 tekrar 11:31	Alternatif duvar gaz hattı 11:42	Yeniden ısınma / KPB çıkışı 12:35	Postop
FiO2(%)	-	60	80	-	-	80	80	-
SaO2(%)	97,7	83,8	94,0	98,6	99,0	98,1	98,0	94,5
PaO2(mmHg)	191,5	65,6	98,9	302,6	411,5	202,4	186,5	105,2
Hb(g/dL)	11,7	8,2	-	-	8,1	-	8,0	8,1
Hct(%)	34	24	-	-	24	-	24	24
Laktat(mmol/L)	1,10	1,37	-	-	1,04	-	1,36	1,42
pH	7,41	7,42	-	-	7,43	-	7,45	7,40
BE(mmol/L)	-1,4	-0,8	-	-	-0,4	-	-1,7	-1,1
Ca(mmol/L)	1,11	0,99	-	-	1,05	-	1,04	1,14
Na(mmol/L)	137,2	133,6	-	-	134,7	-	133,4	135,2
K(mmol/L)	3,41	3,58	-	-	3,84	-	3,97	3,21
NIRS-sağ(%)	52	44	-	-	52	-	55	-
NIRS-sol(%)	47	44	-	-	51	-	53	-
BIS	45	43	-	-	39	-	47	-
SAB(mmHg)	98	-	-	-	-	-	83	87
OAB(mmHg)	71	74	-	-	73	-	64	68
DAB(mmHg)	57	-	-	-	-	-	54	58
KH(atım/dk)	78	-	-	-	-	-	72	85
İdrar çıkışı(mL)	150	250	-	-	300	-	500	600

Parametre	Preop/ indüksiyon sonrası	KPB Hipoksemi 10:56	FiO2 artışı 11:04	Bağımsız O2 11:16	Bağımsız O2 tekrar 11:31	Alternatif duvar gaz hattı 11:42	Yeniden ısınma / KPB çıkışı 12:35	Postop
ACT(sn)	117	424	-	-	448	-	154	152
Gaz kaynağı/müdahale	-	Primer gaz hattı	FiO2 ↑	O2 tüpüne geçiş	O2 tüpüne tekrar geçiş	Alternatif duvar gaz hattına geçiş	Alternatif hat ile devam	-

Kardiyopulmoner baypas sırasında gelişen oksijenizasyon bozukluğu ve uygulanan müdahaleler süresince perioperatif kan gazı, serebral oksijenasyon ve hemodinamik parametrelerin değişimi

TARTIŞMA / SONUÇ: Bağımsız oksijen kaynağıyla oksijenizasyonun hızlı ve tekrarlanabilir biçimde düzelmesi, oxygenatorun uygun gaz sağlandığında etkin oksijen transferini sürdürebildiğini ve problemin oxygenator öncesindeki gaz besleme zinciriyle ilişkili olabileceğini destekledi. Alternatif duvar gaz hattına geçilmesiyle oksijenizasyonun kalıcı olarak düzelmesi de bu değerlendirmeyi güçlendirdi.KPB sırasında beklenmeyen hipoksemide oxygenator yetmezliğinin yanı sıra gaz kaynağı, blender/mikser, vaporizer ve bağlantılar sistematik olarak değerlendirilmelidir. Bağımsız oksijen kaynağından doğrudan gaz verilmesi hem kurtarıcı hem de problemin lokalizasyonuna yardımcı olan tanısal bir manevra olabilir. Yapılandırılmış anestezi-perfüzyon ekip yaklaşımı gereksiz oxygenator değişimini önleyerek güvenli KPB yönetimine katkı sağlayabilir.

Anahtar Kelimeler: *kardiyopulmoner baypas, hipoksemi, oxygenator, gaz besleme sistemi, kriz yönetimi*

KAYNAKÇA

1. Wahba A, Kunst G, De Somer F, et al. 2024 EACTS/EACTAIC/EBCP Guidelines on cardiopulmonary bypass in adult cardiac surgery. Eur J Cardiothorac Surg. 2025;67(2):ezae354.
2. Matte GS, Regan WL, Gadille SI, Connor KR, Boyle SL, Fynn-Thompson FE. Failure to oxygenate during cardiopulmonary bypass: treatment options and intervention algorithm. J Extra Corpor Technol. 2024;56:216–224.
3. Webb DP, Deegan RJ, Greelish JP, Byrne JG. Oxygenation failure during cardiopulmonary bypass prompts new safety algorithm and training initiative. J Extra Corpor Technol. 2007;39:188–191.
4. Gautam NK, et al. Anesthetic vaporizer mount malfunction resulting in oxygenation failure after initiating cardiopulmonary bypass: specific recommendations for the pre-bypass checklist. J Extra Corpor Technol. 2009;41:183–186.
5. Willcox T. Oxygenator failure—Are you prepared? J Extra Corpor Technol. 2023;55:153–154.
6. Soo A, Booth K, Parissis H. Successful management of membrane oxygenator failure during cardiopulmonary bypass—the importance of safety algorithm and simulation drills. J Extra Corpor Technol. 2012;44:78–80.
7. Sarkar M, Prabhu V. Basics of cardiopulmonary bypass. Indian J Anaesth. 2017;61:760–767.
8. Khan M, Naved SA, Rajput MZ, Shah MUA. Early oxygenator failure during cardiopulmonary bypass with preserved neurological outcome: a case report. J Cardiothorac Surg. 2026;21:411.

SS-28 Sözlü Bildiri

Situs İnversus Totalis ve Dekstrokardili Bir Hastada Eş Zamanlı Aort Kapak Replasmanı ve HeartMate 3 LVAD İmplantasyonunun Perioperatif Anestezi Yönetimi

Fatıma Beyza Artıran[1], Hilal Gökçay[1], Zeliha Aslı Demir[1], Nevriye Salman[1], Ümit Karadeniz[1]

[1]Ankara Bilkent Şehir Hastanesi

GİRİŞ / AMAÇ: Situs inversus totalis (SIT) ve dekstrokardi, kalp ve büyük damarların ayna görüntüsü yerleşimi nedeniyle kardiyak cerrahide vasküler erişim, kardiyopulmoner baypas (KPB) planlaması, cerrahi oryantasyon ve transözofageal ekokardiyografi (TÖE) görüntülerinin yorumlanmasını güçleştirebilir. Bu anatomik özelliklerin ileri biventriküler yetmezlik ve sol ventrikül destek cihazı (LVAD) implantasyonu ile birlikteliği, perioperatif anestezi yönetimini daha da karmaşık hale getirmektedir. Bu olguda SIT ve dekstrokardili bir hastada eş zamanlı aort kapak replasmanı (AVR) ve HeartMate 3 LVAD implantasyonunun perioperatif yönetimi sunulmuştur.

OLGU: Kırk yedi yaşında erkek hasta, ileri evre kalp yetmezliği nedeniyle değerlendirildi. Hastada SIT ve dekstrokardi mevcut olup sol ventrikül ejeksiyon fraksiyonu %10–15, sağ ventrikül dilate ve sistolik fonksiyonları depreseydi. Hemodinamik optimizasyon amacıyla cerrahiden bir gün önce intraaortik balon pompası yerleştirildi. Kalıcı LVAD implantasyonu ve eşlik eden aort yetersizliği nedeniyle biyoprotez AVR planlandı. Anestezi indüksiyonu hemodinamik rezervin korunması amacıyla titre edilerek gerçekleştirildi. Endotrakeal entübasyon sonrası sağ ventrikül afterload'unu azaltmak amacıyla inhale nitrik oksit başlandı. İntraoperatif TÖE incelemesinde standart görüntüleme düzlemleri ayna görüntüsü anatomiye göre uyarlanarak ventriküler fonksiyonlar, kapak yapıları ve cerrahi anatomi değerlendirildi. AVR sonrasında HeartMate 3 LVAD implante edildi. LVAD desteği başlatıldıktan sonra TÖE ile inflow kanül yönelimi, interventriküler septum pozisyonu ve cihaz akımları değerlendirildi. Hasta KPB'den inotrop ve vazopressör desteği altında ayrıldı ve yoğun bakıma devredildi. Postoperatif birinci günde ekstübe edilen hasta sekizinci postoperatif günde taburcu edildi. Olgunun bilimsel amaçla sunulması için hastadan bilgilendirilmiş onam alındı.

töe görüntüsü

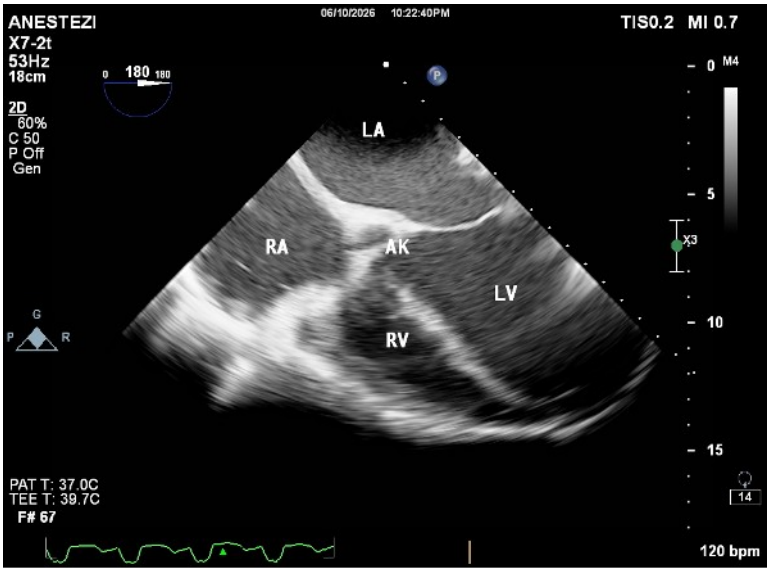

Dekstrokardili hastada 180° multiplan açıda elde edilen orta özofageal dört boşluk TÖE görüntüsü. Ayna görüntüsü anatomiye bağlı olarak sol atriyum (LA) ve sol ventrikül (LV) ekranın sağında, sağ atriyum (RA) ve sağ ventrikül (RV) ekranın solunda izlenmektedir.

töe görüntüsü

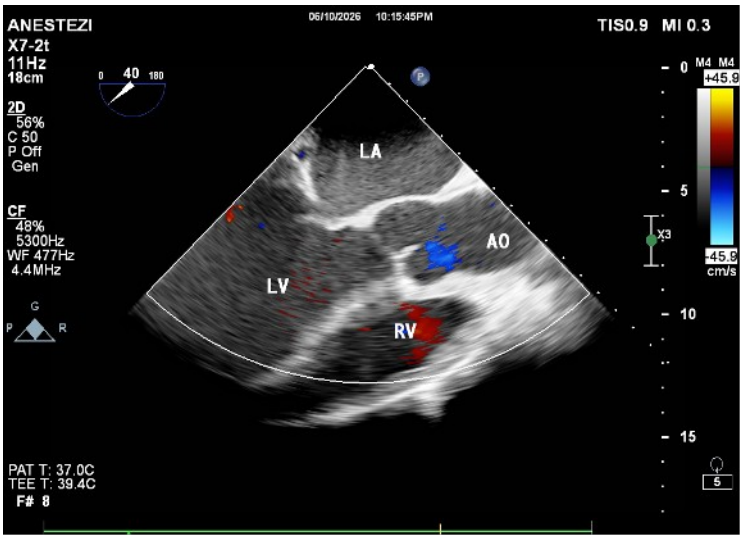

Dekstrokardili hastada yaklaşık 40° multiplan açıda elde edilen orta özofageal aort kapak uzun aks TÖE görüntüsü. Normal situs solitusta benzer görüntü genellikle daha yüksek multiplan açılarda elde edilirken, bu olguda ayna görüntüsü anatomiye bağlı olarak aort kapak uzun aks görüntüsü yaklaşık 40°'de elde edilmiştir. (Normal kalpte OÖ 120 derecede beklenir)

töe görüntüsü

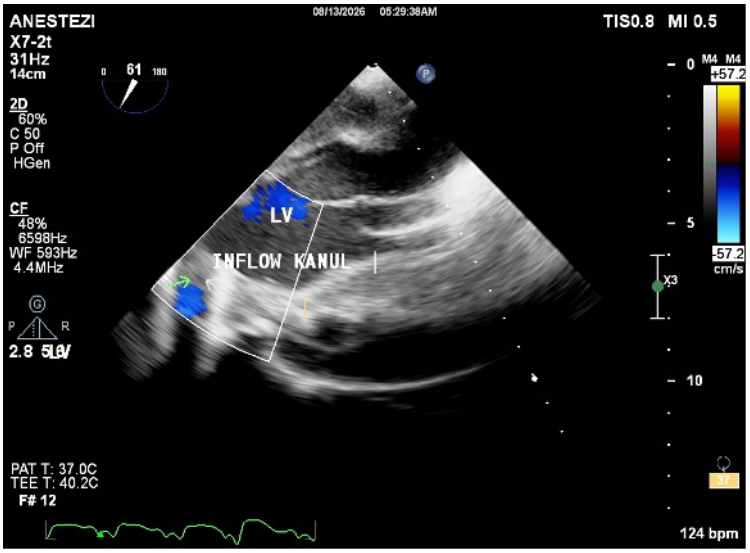

Dekstrokardili hastada orta özofageal iki boşluk TÖE görüntüsünde sol ventrikül apeksindeki HeartMate 3 LVAD inflow kanülü ve renkli Doppler ile kanül içerisindeki akım izlenmektedir.

parametreler

parametre	İndüksiyon öncesi	İndüksiyon sonrası	Pompa sırasında	Pompa sonrası	Operasyon sonu
Hb(g/dL)	13,6	12,4	7,6	7,4	10,2
Hct(%)	40	36	22	22	30
SaO2	98,7	97,5	99	97,7	98,9
Laktat(mmol/L)	1,44	1,34	1,75	1,75	5,7
pH	7,57	7,44	7,40	7,45	7,41
BE(mmol/L)	3,2	3,0	-3,3	-3,6	-4,3
Ca(mmol/L)	1,02	1,08	0,94	0,97	0,95
Na(mmol/L)	130	131,3	118,3	119,9	130
K(mmol/L)	4,29	3,9	4,76	4,84	4,1

parametre	İndüksiyon öncesi	İndüksiyon sonrası	Pompa sırasında	Pompa sonrası	Operasyon sonu
NIRS-Sağ(%)	52	62	53	52	55
NIRS-Sol(%)	51	60	57	57	51
BIS	86	47	45	45	45
SKB(mmHg)	100	92	-	73	85
OAB(mmHg)	68	63	75	52	62
DKB(mmHg)	52	48	-	42	51
KH(atım/dk)	119	112	-	58	97
İdrar çıkışı(mL)	100	200	450	550	700
ACT değeri	157	158	561	167	175

İntraoperatif hemodinamik, serebral oksijenizasyon ve metabolik parametrelerin perioperatif dönemlere göre değişimi

TARTIŞMA / SONUÇ: SIT ve dekstrokardili hastalarda LVAD implantasyonu, yalnızca cihazın anatomik olarak farklı bir konuma yerleştirilmesini değil, perioperatif yönetimin bütünüyle bireyselleştirilmesini gerektirir. Preoperatif anatomik haritalama, ayna görüntüsüne uyarlanmış TÖE değerlendirmesi, sağ ventrikül fonksiyonunun ve pulmoner vasküler yükün yakın izlemi ile LVAD başlatılması sırasında inflow kanül–septum–sağ ventrikül ilişkisinin değerlendirilmesi güvenli perioperatif yönetimin temel bileşenleridir.

Anahtar Kelimeler: *Situs inversus totalis, dekstrokardi, sol ventrikül destek cihazı(LVAD), aort kapak deplasmanı, kardiyak anestezi*

KAYNAKÇA

1. Eitler K, Bibok A, Telkes G. Situs Inversus Totalis: A Clinical Review. Int J Gen Med. 2022;15:2437-2449. doi:10.2147/IJGM.S295444.
2. Yang C, Jin W, Fan X, Zheng L, Wang H, Wang Q. Robotic-assisted pulmonary lobectomy with lung cancer in a patient with situs inversus totalis. J Cardiothorac Surg. 2022;17:221. doi:10.1186/s13019-022-01983-8.
3. Altarabsheh SE, Al-Azzam FM, Deo SV, et al. Left side approach for aortic valve replacement in patient with dextrocardia and situs inversus totalis. J Saudi Heart Assoc. 2017;29(4):297-299. doi:10.1016/j.jsha.2017.03.007.
4. Aoyagi S, Tobinaga S, Wada K, Nata S-I, Yasunaga H. Aortic valve replacement for dextrocardia with situs inversus totalis. J Card Surg. 2021;36(9):3378-3380. doi:10.1111/jocs.15759.
5. Abdul Jabbar AH, Etheridge WB 2nd, Frazier OH. HeartWare implantation in a patient with situs inversus totalis. J Heart Lung Transplant. 2013;32(2):270-271. doi:10.1016/j.healun.2012.11.021.
6. Wieloch R, Sipahi NF, Boeken U, et al. Ventricular assist device in a patient with congenitally corrected transposition of the great arteries and situs inversus totalis. Int J Artif Organs. 2019;42(6):321-322. doi:10.1177/0391398818823768.
7. Knop GL, Castro-Varela A, Miranda WR, Spencer PJ, Villavicencio MA. Use of HeartMate 3 ventricular assist device in second redo sternotomy for congenitally corrected transposition of the great arteries with dextrocardia and situs solitus. JTCVS Tech. 2023;17:108-110. doi:10.1016/j.xjtc.2022.11.006.
8. Dinato FJ, Brandão CMA, Veronese ET, Pomerantzeff PMA, Jatene FB. Redo aortic valve surgery in a case of dextrocardia with situs inversus totalis. Int J Surg Case Rep. 2022;98:107531. doi:10.1016/j.ijscr.2022.107531.
9. Soofi MA, Ignaszewski AP, Cheung AW, Bashir JG. HeartWare ventricular assist device as a bridge to heart transplantation in a patient with congenitally corrected transposition of the great arteries and dextrocardia. Interact Cardiovasc Thorac Surg. 2016;23(6):988-990. doi:10.1093/icvts/ivw258.
10. Ariyachaipanich A, Mudd JO, Gelow J, Song HK. Long-term systemic right ventricular support in transposition and dextrocardia. J Thorac Cardiovasc Surg. 2012;144(4):e108-e110. doi:10.1016/j.jtcvs.2012.07.017.

SS-29 Sözlü Bildiri

Açık Kalp Cerrahisi Sonrası Analjezide Bilateral Serratus Posterior Superior İnterkostal Plan Bloğu ve Kateter Aracılı Aralıklı Bolus Uygulaması

Samet Yenihan[1], Oğuz Gündoğdu[1], Vural Polat[2]

[1]Sivas Cumhuriyet Üniversitesi Tıp Fakültesi, Anesteziyoloji ve Reanimasyon ABD
[2]Sivas Cumhuriyet Üniversitesi Tıp Fakültesi, Kalp ve Damar Cerrahisi ABD

GİRİŞ / AMAÇ: Median sternotomi sonrası gelişen ağrının etkin şekilde kontrol edilememesi, postoperatif morbiditeyi artırabilir.(1) Opioidler analjezi yönetiminin temel bileşenlerinden biridir ancak bu ilaçlar solunum depresyonu ve ileus gibi yan etkilere sebep olabilir.(2) Serratus Posterior Süperior İnterkostal Plan Bloğu (SPSIPB), hemitoraks, omuz ve boyunda analjezi sağlayabilen yeni bir tekniktir.(3) Median sternotomi sonrası ağrının uzamış seyri, tek doz blok uygulamasının etki süresini aşan bir analjezi gereksinimine neden olabilir.(4) Bu nedenle bilateral SPSIPB kateterleri aracılığıyla aralıklı bolus uygulamasının postoperatif analjezi yönetimindeki kullanımını sunmayı amaçladık.

OLGU: 45 yaşında, 82 kg erkek hastaya aort kapak replasmanı ve asendan aort replasmanı planlandı. Her bir tarafa ultrasonografi eşliğinde üçüncü kot seviyesinden 30 mL %0,25 bupivakain ve 4 mg deksametazon ile tek enjeksiyon-SPSIPB uygulandı ve plana bilateral kateterler yerleştirildi. Hastaya postoperatif analjezi için intravenöz 3x 400 mg ibuprofen, her bir kateterden 6 saatte bir 10 mL %0,25 bupivakain uygulanması planlandı ve kurtarıcı analjezik olarak Numerik Ağrı Skalası (NRS) 4 ve üzeri olduğunda 50 mg tramadol iv infüzyon planlandı. Vakanın bitiminden 30 dk önce 1 gr parasetamol ve 100 mg tramadol iv verildi. Hastanın postoperatif 6 saatte bir taburcu olana kadar statik ve dinamik NRS skorları, bulantı-kusma şikayetleri kaydedildi. Postoperatif takipleri sırasında bulantı-kusma şikâyeti olmadı. Kateterlerin postoperatif 72 saat sonra çıkarılması planlanmasına rağmen, sol taraftaki kateterin istemsiz olarak yerinden çıkması nedeniyle uygulama 56. saatte sonlandırıldı. Hastanın 56 saatlik takiplerinde statik NRS skoru maksimum 1 dinamik NRS skoru maksimum 5 olarak kaydedildi. Postoperatif 56 saatlik takipte iki kez kurtarıcı analjezi gereksinimi gelişti ve toplam 100 mg ek tramadol uygulandı. Hasta postoperatif 7.günde taburcu edildi.

Kateterizasyon İşlemi



Saatlere göre NRS skorları

	Postoperatif	6.saat	12.saat	18.saat	24.saat	30.saat	36.saat	42.saat	48.saat	54.saat	56..saat
NRS	Statik	1	2	3	1	1	0	3	1	1	1
	Dinamik	2	3	5	3	2	3	5	2	2	3

TARTIŞMA / SONUÇ: SPSIPB'nin cerrahi alandan uzakta ve yüzeyel bir fasyal planda uygulanabilmesi, kardiyak cerrahide potansiyel bir avantaj sağlayabilir. SPSIPB kateterlerinin median sternotomi sonrası postoperatif multimodal analjezi amacıyla kullanımını değerlendiren daha geniş çalışmalara ihtiyaç vardır.

Anahtar Kelimeler: *Serratus Posterior Superior İnterkostal Plan Bloğu, Median sternotomi, Aralıklı Bolus, Açık Kalp Cerrahisi*

KAYNAKÇA

1. Szelkowski LA, Puri NK, Singh R, et al. Current trends in preoperative, intraoperative, and postoperative care of the adult cardiac surgery patient. *Curr Probl Surg* 2015; 52:531–569.
2. Kwanten LE, O'Brien B, Anwar S. Erişkin kalp cerrahisinde opioid bazlı anestezi ve analjezi: tarihçe ve literatürün anlatısal incelemesi. *J Cardiothorac Vasc Anesth* 2019; 33:808–816.
3. Tulgar S, Ciftci B, Ahiskalioglu A, Bilal B, Sakul BU, Korkmaz AO, Bozkurt NN, De Cassai A, Torres AJ, Elsharkawy H, Alici HA. Serratus Posterior Superior Intercostal Plane Block: A Technical Report on the Description of a Novel Periparavertebral Block for Thoracic Pain. Cureus. 2023 Feb 3;15(2):e34582. doi: 10.7759/cureus.34582. PMID: 36883093; PMCID: PMC9985818.
4. Bui, R., Macnojia, A., Li, T. *et al.* A Review of Chronic Post-Sternotomy Pain Syndrome. *Curr Pain Headache Rep* **30**, 41 (2026). https://doi.org/10.1007/s11916-026-01483-7

SS-30 Sözlü Bildiri

Dirençli Ventriküler Taşikardide Torakal Sempatektomi Öncesi Bilateral Stellat Ganglion Blokajı: Fonksiyonel Sempatik Blokaj Testi Olarak Potansiyel Rolü

Şeyma Er Kocaalili[1], Mustafa Burgaç[1]

[1]SBÜ Koşuyolu Yüksek İhtisas Eğitim ve Araştırma Hastanesi

GİRİŞ / AMAÇ: Dirençli ventriküler taşikardi (VT) ve elektriksel fırtına, medikal tedavi ve ablasyona rağmen devam ettiğinde yüksek mortalite ile seyreden, tedavisi güç bir tablodur. Kardiyak sempatik aktivitenin azaltılması aritmi kontrolünde önemlidir. Stellat ganglion blokajı (SGB), sempatik aktiviteyi geçici baskılayarak dirençli aritmilerde hızlı yanıt sağlayabilir ve kalıcı tedavilere köprü olabilir.Ancak torakal sempatektomi öncesi fonksiyonel test olarak kullanımına dair veriler sınırlıdır.

OLGU: 59 yaşında, 92 kg ağırlığında, bilinen hipertansiyon, 4 sene önce aort kapak raplasmanı yapılan hasta, tekrarlayan VT ataklarının medikal tedavi ve tekrarlayan kateter ablasyonlarına rağmen kontrol altına alınamaması nedeniyle torakal sempatektomi amacıyla acil olarak ameliyathaneye alındı. Ekokardiyografik değerlendirmede ; sol ventrikül ejeksiyon fraksiyonu (EF) %55 ,aort kapak bioprotez, hafif aort yetmezliği, hafif mitral yetmezlik olarak saptandı. Cerrahi öncesinde, hasta uyanık iken ultrasonografi eşliğinde bilateral SGB uygulandı. Blok başarısı pinprick testi ve ellerde sıcaklık artışı ile doğrulandı. Her iki tarafa %0,5 bupivakain 4 mL + SF 4 mL (toplam 8 mL) enjekte edildi. Blok C6-7 düzeyinde posterior yaklaşımla yapıldı. İşlem sonrası kardiyak ritim ve hemodinami izlendi. SGB öncesi günde 4–5 kez elektriksel defibrilasyon gerektiren VT atakları varken, blokaj sonrası intraoperatif VT gözlenmedi. Blok sonrası genel anestezi altında bilateral torakal sempatektomi uygulandı, cerrahi başarılı ve komplikasyonsuzdu. Postoperatif 2 gün yoğun bakımda takip edilen hastada VT atağı görülmedi.

SGB BLOKAJI

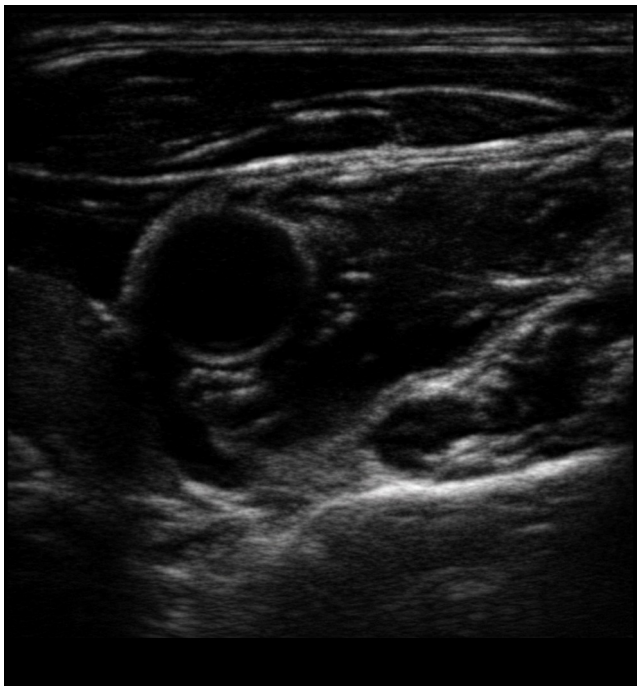

Usg görüntüsü

TARTIŞMA / SONUÇ: Bilateral SGB ile dirençli VT'nin tam baskılanması, sempatik aktivitenin aritmojenezdeki rolünü desteklemektedir. Literatür SGB'nin aritmi ve defibrilasyon yükünü azalttığını ve ileri tedavilere köprü

olabileceğini bildirmektedir. Ancak kanıtlar gözlemsel olduğundan, SGB yanıtının sempatektomi başarısını öngördüğü kesin değildir. Bu olgu, bilateral SGB'nin seçilmiş hastalarda sempatektomi öncesi fonksiyonel test olarak da kullanılabileceğini düşündürmektedir.

Anahtar Kelimeler: *Stellat ganglion blokajı, dirençli ventriküler taşikardi, elektriksel fırtına, torakal sempatektomi, fonksiyonel sempatik blokaj*

KAYNAKÇA

1. Fudim M, Qadri YJ, Waldron NH, et al. Stellate Ganglion Blockade for the Treatment of Refractory Ventricular Arrhythmias. *JACC Clin Electrophysiol*. 2020;6(5):562-571.
2. Savastano S, Baldi E, Compagnoni S, et al. Electrical storm treatment by percutaneous stellate ganglion block: the STAR study. *Eur Heart J*. 2024;45(10):823-833.
3. Zeppenfeld K, Tfelt-Hansen J, de Riva M, et al. 2022 ESC Guidelines for the management of patients with ventricular arrhythmias and the prevention of sudden cardiac death. *Eur Heart J*. 2022;43(40):3997-4126

SS-31 Sözlü Bildiri

Akut Aort Diseksiyonu Nedeniyle Acil Endovasküler Girişim Uygulanan Hastalarda Anestezi Yönetimi

Özlem Turhan[1]

[1]İstanbul Üniversitesi İstanbul Tıp Fakültesi, Anesteziyoloji ve Reanimasyon Anabilim Dalı

GİRİŞ / AMAÇ: Akut aort diseksiyonu, yüksek mortalite ve morbidite riski taşıyan, acil tanı ve tedavi gerektiren yaşamı tehdit edici bir kardiyovasküler acildir. Endovasküler aort onarımı (EVAO) uygulanan hastalarda anestezi yönetimi hemodinamik stabilitenin ve organ perfüzyonunun korunması açısından kritik öneme sahiptir.Akut aort diseksiyonu nedeniyle acil EVAO uygulanan olgu serisinde perioperatif anestezi yönetimimizi değerlendirmeyi amaçladık.

GEREÇ ve YÖNTEM: Çalışmaya Ocak 2024-Haziran 2026 tarihleri arasında akut aort diseksiyonu nedeniyle acil EVAO yapılan 9 hasta alındı. Demografik ve perioperatif veriler hasta dosyalarından alındı.

BULGULAR: Hastaların demografik ve operatif verileri Tablo 1'de özetlenmiştir. Hastaların hiçbirinde açık cerrahiye geçiş olmadı. Hastaların ikisinde intraoperatif hemodinamik instabilite, birinde postoperatif komplikasyon gözlendi. Malperfüzyon bulguları ve 4.6 mmol/L laktat düzeyi ile başvuran olguda intraoperatif dönemde laktat düzeyinin 7.8 mmol/L'ye yükselmesi ve metabolik asidozun derinleşmesi (pH:7.16, HCO_3^-:13 mmol/L, BE:−13 mmol/L) üzerine 500 mL kristaloid bolus infüzyonu verildi. Noradrenalin infüzyonu da (0.03-0.07mcg/kg/dk) başlanan hastada laktat düzeylerinde kademeli gerileme ve asidozda düzelme izlendi (laktat: 3.1 mmol/L, pH: 7.31). Atriyal fibrilasyon öyküsü bulunan ancak işlem öncesi sinüs ritminde olan olguda intraoperatif dönemde 155/dk ventrikül hızı ile hızlı ventrikül yanıtlı atriyal fibrilasyon gelişti. Bu sırada arteriyel kan basıncı:106/62mmHg (OAB 77mmHg) ve SpO2:%98 olup hemodinamik instabilite izlenmedi. Esmolol infüzyonu ile ventrikül hız (90-105/dk) kontrolü sağlandı. Diyaliz gerektirmeyen kronik böbrek yetersizliği ve 2.8 mg/dL kreatinin düzeyi ile başvuran, görüntülemede renal malperfüzyon saptanan olguda, kreatinin düzeyi postoperatif 1. günde 3.7 mg/dL, 2. günde ise 5.1 mg/dL seviyesine yükseldi. Persistan oligüri ve renal fonksiyonlarda kötüleşme üzerine postoperatif 2. günde renal replasman tedavisi başlandı. İşlem bitiminde tüm hastalar sorunsuz şekilde postoperatif yoğun bakıma çıkarıldı.

Demografik ve perioperatif veriler

Olgu	Yaş (yıl)	Cinsiyet	ASA	Komorbidite	Girişim	İşlem Süresi (dk)	Anestezi Yöntemi	Perioperatif İstenmeyen Olay
1	68	E	2	DM, HT	EVAO	150	LA+sedasyon	İntraoperatif asidoz, laktat artışı
2	62	E	2	HT, KOAH	EVAO	170	Spinal anestezi	
3	71	K	2	HT	TEVAO	160	LA+sedasyon	
4	58	E	2	DM, KAH	EVAO	155	LA+sedasyon	
5	77	K	3	DM, KBY	EVAO	145	Spinal anestezi	
6	66	E	2	HT	EVAO	170	LA+sedasyon	Postoperatif hemodiyaliz
7	63	K	3	DM, HT, AF	EVAO	140	Genel anestezi	
8	81	E	3	DM, HT, AF, KAH	TEVAO	165	LA+sedasyon	İntraoperatif AF atağı
9	79	E	3	DM, KOAH	EVAO	155	Spinal anestezi	

Kısaltmalar: AF; atriyal fibrilasyon, ASA; American Society of Anesthesiologists, DM; diyabetes mellitus, E; erkek, EVAO; endovasküler aort onarımı, HT; hipertansiyon, K; kadın, KAH; koroner arter hastalığı, KBY; kronik böbrek yetersizliği, KOAH; kronik obstrüktif akciğer hastalığı, LA; lokal anestezi, TEVAO; torakal endovasküler aort onarımı.

TARTIŞMA / SONUÇ: Akut aort diseksiyonu nedeniyle acil EVAO uygulanan hastalarda anestezi yönetimi, perioperatif hemodinamik stabilitenin ve organ perfüzyonunun yakın takibini gerektirmektedir. Özellikle malperfüzyon ve kardiyak ritim bozuklukları gibi durumların erken tanınması ve uygun şekilde yönetilmesi, bu yüksek riskli hasta grubunda perioperatif sonuçların iyileştirilmesine katkı sağlayabilir.

Anahtar Kelimeler: *aort direksiyonu, endovasküler aort onarımı, anestezi yönetimi*

KAYNAKÇA

1. Florencio de Mesquita C, Queiroz I, Fontoura MMM, et al. A Systematic Review and Meta-Analysis of Local-Regional versus General Anesthesia for Elective Endovascular Abdominal Aortic Aneurysm Repair. *J Cardiothorac Vasc Anesth*. 2025;39(8):2172-2183. doi:10.1053/j.jvca.2025.03.045

SS-32 Sözlü Bildiri

MICS-CABG Planlanan Olguda Zor Havayolu Yönetimi ve Bronş Blokeriyle Akciğer İzolasyonu

Büşra Ceran Serçe[1], Funda Gümüş Özcan[1]

[1]*Başakşehir Çam ve Sakura Şehir Hastanesi*

GİRİŞ / AMAÇ: Minimal invaziv kardiyak cerrahide (MICS) tek akciğer ventilasyonu (TAV) gerekliliği zor havayolu ile birleştiğinde önemli bir klinik güçlük oluşturur. Bu olguda, minimal invaziv koroner arter bypass greft cerrahisinde (MICS-CABG) zor havayolu öngörülen ve Cormack-Lehane (CL) grade 4 görüşle karşılaşılan bir olguda bronş blokeriyle akciğer izolasyonu sunulmuştur.

OLGU: Elli iki yaşında erkek hasta, hipertansiyon ve 20 yıl önce geçirilmiş pulmoner tüberküloz öyküsü (toraks tomografisinde sekel bronşektazik-fibrotik değişiklikler) mevcuttu; sol minitorakotomi ile 3 damar CABG planlandı. Mallampati sınıf III ve kısıtlı ağız açıklığı nedeniyle çift lümenli tüp (ÇLT) uygun görülmedi. İndüksiyon sonrası direkt laringoskopide CL grade 4 görüş elde edildi; videolaringoskopla 8.0 mm tek lümenli tüple komplikasyonsuz entübasyon sağlandı. Fiberoptik bronkoskopi eşliğinde sol ana bronşa 7 Fr. bronş blokeri yerleştirildi, pozisyonu bronkoskop ve oskültasyonla doğrulandı. TAV sırasında desatürasyon veya malpozisyon gözlenmedi. Cerrahi sonunda bloker geri çekilerek iki akciğer ventilasyonu doğrulandı, hasta entübe olarak yoğun bakıma devredildi; stabilizasyon sonrası komplikasyonsuz ekstübe edildi. Postoperatif 1. gün servise alındı, 7. gün taburcu edildi. Hastadan yazılı onam alınmıştır.

TARTIŞMA / SONUÇ: Akciğer izolasyonu en sık ÇLT ile sağlanır; ancak geniş çap ve rijit yapısı zor havayolu olan hastalarda entübasyonu güçleştirir ve travma riskini artırır [1]. Collins ve ark. öncelikli hedefin havayolunun güvenle sağlanması olduğunu vurgulayan bir algoritma tanımlamıştır [2]. Havayolunun önce tek lümenli tüple sağlanıp ardından bronş blokeriyle izolasyon yapılması, ÇLT'nin ek teknik zorluğundan kaçınan güvenli bir alternatiftir [3]. Bronş blokerleri ÇLT'ye kıyasla daha düşük havayolu yaralanmasıyla ilişkilendirilmiştir [4]. DAS 2025 kılavuzu, genel anestezi altında videolaringoskopun direkt laringoskopiye kıyasla daha yüksek başarı ve güvenlik sağladığını vurgulamaktadır [5]. Olgumuzda direkt laringoskopide CL grade 4 görüşle karşılaşılması üzerine videolaringoskopa geçilmesi havayolunu hızlı ve güvenle sağlamıştır; tüberküloz sekeli bloker yerleşimini etkilememiştir. Sonuç: Grade 4 laringoskopik görüş ve eşlik eden parankimal akciğer hastalığı olan hastalarda, videolaringoskopla sağlanan tek lümenli tüp sonrası bronş blokeri kullanımı, MICS-CABG'de akciğer izolasyonu için ÇLT'ye güvenli ve etkili bir alternatiftir.

Anahtar Kelimeler: *Zor havayolu, Tek akciğer ventilasyonu, Bronş blokeri, Videolaringoskopi, MICS-CABG*

KAYNAKÇA

1. Brodsky JB. Lung separation and the difficult airway. Br J Anaesth. 2009;103(Suppl 1):i66-75.
2. Collins SR, Titus BJ, Campos JH, Blank RS. Lung Isolation in the Patient With a Difficult Airway. Anesth Analg. 2018;126(6):1968-1978.
3. Campos JH. Lung isolation techniques for patients with difficult airway. Curr Opin Anaesthesiol. 2010;23(1):12-7.
4. Knoll H, Ziegeler S, Schreiber JU, Buchinger H, Bialas P, Semyonov K, et al. Airway injuries after one-lung ventilation: a comparison between double-lumen tube and endobronchial blocker. Anesthesiology. 2006;105(3):471-7.
5. Ahmad I, El-Boghdadly K, Iliff H, Dua G, Higgs A, Huntington M, et al. Difficult Airway Society 2025 guidelines for management of unanticipated difficult tracheal intubation in adults. Br J Anaesth. 2026;136(1):283-307.

SS-33 Sözlü Bildiri

Malign Trakeobronşiyal Obstrüksiyonda Rijid Bronkoskopi İçin Preemptif VV-ECMO: Kurtarma Yerine Planlı Ekstrakorporeal Destek

Volkan Anaklı[1], Perihan Ergin Özcan[1]

[1]*Memorial Bahçelievler Hastanesi*

GİRİŞ / AMAÇ: Malign trakeobronşiyal obstrüksiyon, anestezi indüksiyonu ile kısmi darlığın tam obstrüksiyona ilerleyebildiği ve girişimsel bronkoskopi sırasında ventilasyonun ciddi şekilde bozulabildiği yüksek riskli bir durumdur. Bilateral santral obstrüksiyonda konvansiyonel ventilasyon stratejileri güvenilir olmayabilir. Bu olguda, yüksek riskli rijid bronkoskopik işlem sırasında preemptif olarak venovenöz ekstrakorporeal membran oksijenizasyonu (VV-ECMO) kullanımını sunduk.

OLGU: Metastatik akciğer karsinomu olan 60 yaşındaki kadın hastada karinayı ve her iki ana bronş girişini daraltan, sağ ana bronşu tama yakın tıkayan tümöral infiltrasyon saptandı. İlk girişimde kriyobiyopsi sırasında masif hava yolu kanaması ve trakeal hematom gelişti. Rijid bronkoskopinin ilerletilememesi sonrasında hastada iki kez kardiyak arrest gelişerek kardiyopulmoner resüsitasyon uygulandı. Trakeostomi açılan hastada sağ selektif entübasyonla gaz değişimi sağlandı. Stentleme amacıyla planlanan ikinci girişimde, önceki katastrofik hava yolu komplikasyonları nedeniyle multidisipliner değerlendirme yapıldı. Bilateral obstrüksiyon nedeniyle güvenilir selektif ventilasyon alanı bulunmaması, apne ve jet ventilasyonun tolere edilemeyeceği ve tekrarlayan kanamanın ventilasyonu tamamen bozabileceği öngörüldü. İşlem öncesi femorojuguler venöz kanülasyonla VV-ECMO başlatıldı. Düşük doz heparin uygulanarak aktive pıhtılaşma zamanı hedef aralığın alt sınırında tutuldu. Total intravenöz anestezi altında hasta apneik bırakılarak rijid bronkoskopik işlem gerçekleştirildi. Argon plazma koagülasyonu ve Y-stent uygulaması hipoksi gelişmeden tamamlandı. ECMO dördüncü günde sonlandırıldı ve ECMO ilişkili komplikasyon gelişmedi. Hasta beşinci günde mekanik ventilasyondan ayrılarak servise devredildi.

TARTIŞMA / SONUÇ: Bilateral hava yolu obstrüksiyonunda masif kanama veya tam obstrüksiyon anestezi altında hızla refrakter hipoksemi ve kardiyak arreste ilerleyebilir. VV-ECMO, gaz değişimini hava yolundan bağımsız hale getirerek hava yolunun tamamen girişimsel işleme bırakılmasına olanak sağlar. Elektif ECMO desteğinde yürütülen rijid bronkoskopi serilerinde işlem güvenliğinin yüksek ve ECMO ilişkili komplikasyon oranının düşük olduğu bildirilmiştir. Daha önce yaşamı tehdit eden komplikasyon gelişen ve güvenilir alternatif ventilasyon yolu bulunmayan seçilmiş hastalarda ECMO'nun kurtarma tedavisi yerine işlem öncesinde planlanan bir destek yöntemi olarak değerlendirilmesi düşünülebilir.Sonuç:Preemptif VV-ECMO, seçilmiş yüksek riskli malign trakeobronşiyal obstrüksiyon hastalarında rijid bronkoskopik işlemlerin hipoksi gelişmeden kontrollü şekilde gerçekleştirilmesini sağlayabilir.

Anahtar Kelimeler: *ekstrakorporeal yaşam desteği, hava yolu obstrüksiyonu, malign trakeobronşiyal obstrüksiyon, venovenöz ECMO*

KAYNAKÇA

1. Malpas G, Hung O, Gilchrist A, Wong C, Kent B, Hirsch GM, et al. The use of extracorporeal membrane oxygenation in the anticipated difficult airway: a case report and systematic review. Can J Anaesth. 2018;65:685-697.
2. Meyer S, Dincq AS, Pirard L, Ocak S, D'Odémont JP, Eucher P, et al. Bronchotracheal stenting management by rigid bronchoscopy under extracorporeal membrane oxygenation (ECMO) support: 10 years of experience in a tertiary center. Can Respir J. 2021;2021:8822591.
3. Onorati I, Radu DM, Maiolino E, Suriano I, Juvin C, Peretti M, et al. The role of extracorporeal membrane oxygenation in airway surgery: experience from a French referral centre for tracheobronchial diseases. Eur J Cardiothorac Surg. 2026;68:ezag076.
4. Maxwell C, Forrest P. The role of ECMO support in airway procedures. BJA Educ. 2023;23:248-255.

SS-34 Sözlü Bildiri

Spontan Masif Hemotoraksta Toraks Drenaj Kanının Kan Kurtarma Sistemiyle Ototransfüzyonu: Olgu Sunumu

Süleyman Camgöz[1], Ece Okgil[2]

[1]Kütahya Sağlık Bilimleri Üniversitesi, Tıp Fakültesi, Anesteziyoloji ve Reanimasyon Anabilim Dalı
[2]Darıca Farabi Eğitim ve Araştırma Hastanesi, Anesteziyoloji ve Reanimasyon Kliniği

GİRİŞ / AMAÇ: Spontan hemotoraks, hemorajik şoka ilerleyebilen nadir ve yaşamı tehdit eden bir tablodur. Masif kanamada toraks drenajıyla kaybedilecek kanın kan kurtarma (cell salvage) sistemiyle geri kazanılması, allojenik eritrosit maruziyetini azaltabilir.

OLGU: Travma, torasik girişim, antikoagülan kullanımı veya koagülopatisi olmayan 26 yaşındaki erkek hasta, birkaç saatlik göğüs ağrısı sonrası senkop geçirdi. Kalp hızı 45/dk, kan basıncı 90/40 mmHg ve SpO2 %94 idi. FAST ve RUSH incelemeleri patoloji göstermedi. Akciğer grafisi ve kontrastsız toraks bilgisayarlı tomografisinde sağ hemitoraksta kitle veya atelektaziyle ilişkilendirilen opasite izlendi. Dört ay önce yaklaşık 15,8 g/dL olan hemoglobin, başvuruda 9,8 g/dL ölçüldü. Klinik kötüleşme ve tekrarlanan görüntülemelerde plevral efüzyon/hemotoraks düşünülmesi üzerine göğüs tüpü yerleştirildi. Başlangıçta 1500 mL, 15 dakikada toplam 3500 mL kan drene edildi. Hemoglobin 7,7 g/dL olarak ölçüldü. Preoperatif kalp hızı 130/dk, kan basıncı 60/30 mmHg ve SpO2 %90 idi. Ketaminle indüksiyon yapıldı, noradrenalin başlandı ve acil torakotomi uygulandı. Toraks dreninden gelen kan atılmadan, steril bütünlük korunarak kan kurtarma sistemine aktarıldı; cerrahi alandaki kan da aynı sistemle toplandı. İşlem sonucunda yaklaşık 1400 mL, hematokriti %50 olan yıkanmış otolog eritrosit ürünü elde edilerek geri verildi. Üç ünite taze donmuş plazma, traneksamik asit ve kalsiyum uygulandı; allojenik eritrosit veya trombosit verilmedi. Kesin kanama odağı saptanmadı; şüpheli alanların koterizasyonuyla hemostaz sağlandı. Ameliyat sonu hemoglobin 10,1 g/dL idi. Hasta yoğun bakımda desteksiz hemodinamik stabilite sağlanınca ekstübe edildi.

TARTIŞMA / SONUÇ: Başlangıç incelemeleri tanısal olmayan bu olguda seri klinik değerlendirme ve hemoglobin izlemi hemotoraksın tanınmasını sağladı. Önceki pnömoni ve segmenter atelektaziye bağlı plevral yapışıklıkların öksürmeyle yırtılması olası neden olarak değerlendirildi. Olgunun ayırt edici yönü, toraks drenaj kanının atılmadan cerrahi alan kanıyla birlikte steril koşullarda işlenerek yıkanmış otolog eritrosit ürünü şeklinde hastaya geri verilmesiydi. Böylece masif kanama ve ağır hemodinamik bozulmaya rağmen allojenik eritrosit transfüzyonuna gerek duyulmadı. Masif spontan hemotoraksta toraks drenaj kanının geri kazanılması, acil cerrahi hemostazla birlikte uygulandığında değerli bir hasta kan yönetimi stratejisi olabilir.

Anahtar Kelimeler: *spontan hemotoraks, masif hemotoraks, kan kurtarma, ototransfüzyon, hasta kan yönetimi*

KAYNAKÇA

1. Broderick SR. Hemothorax: Etiology, diagnosis, and management. *Thorac Surg Clin*. 2013;23:89–96.
2. Zeiler J, Idell S, Norwood S, Cook A. Hemothorax: A review of the literature. *Clin Pulm Med*. 2020;27:1–12.
3. Itano H, Akiyama T, Yoshihara M. Clinical efficacy of intraoperative Cell Saver autologous blood salvge in emergency surgery for massive hemothorax. *Indian J Thorac Cardiovasc Surg*. 2023;39:359–366.

SS-35 Sözlü Bildiri

Endovasküler Anevrizma Onarımı (EVAR) Sonrası Akut Böbrek Hasarı İnsidansı Üzerine Sedasyon Ajanının Etkisi: Deksmedetomidin ile Propofolün Karşılaştırıldığı Retrospektif Kohort Çalışması

Nazik Zehra Kıbıç[1], Muhammet Esat Demirel[1], Eralp Çevikkalp[1]

[1]*Bursa Şehir Hastanesi*

GİRİŞ / AMAÇ: İntraoperatif sedasyon/anestezi idamesinde deksmedetomidin kullanımının, propofol ile karşılaştırıldığında EVAR sonrası akut böbrek hasarı (ABH/AKI) insidansını azaltıp azaltmadığını araştırmak; ikincil olarak yoğun bakım ünitesi (YBÜ) yatış süresi ve hastane içi mortalite üzerindeki etkisini değerlendirmek.

GEREÇ ve YÖNTEM: 18 Ekim 2019 – 5 Ağustos 2026 tarihleri arasında endovasküler greft implantasyonu uygulanan 282 ardışık erişkin hasta retrospektif olarak incelendi. Bursa Şehir Hastanesi Bilimsel Araştırmalar Etik kurulu onayı alındı. Kurumsal intraoperatif sedasyon protokolünün değiştiği 1 Ocak 2024 tarihi eşik alınarak hastalar propofol (n=123) ve deksmedetomidin (n=159) gruplarına ayrıldı. Primer sonlanım, KDIGO serum kreatinin kriterlerine göre postoperatif 7 gün içinde gelişen ABH idi. Sekonder sonlanımlar YBÜ ve hastane kalış süresi ile hastane içi mortalite olarak belirlendi.

BULGULAR: Tüm kohortta ABH insidansı %22,4 (63/282) idi. ABH insidansı deksmedetomidin grubunda %20,3, propofol grubunda %25,2 bulundu (p=0,324); mutlak risk farkı %-5,0 (%95 GA %-14,9 – %5,0), göreli risk 0,80 (%95 GA 0,52–1,24) idi. KDIGO evre dağılımı gruplar arasında farklılık göstermedi (p=0,099). Yaş, cinsiyet, bazal eGFR ve girişim tipi için düzeltilmiş çok değişkenli lojistik regresyonda deksmedetomidin kullanımı ABH ile ilişkili bulunmadı (düzeltilmiş OO 0,98 (0,53–1,82); p=0,944). ABH'nin tek bağımsız öngördürücüsü bazal eGFR idi (her 1 mL/dk/1,73 m^2 artış için OO 0,96 (0,95–0,98); p= < 0,001). YBÜ'ye yatırılan hastalarda kalış süresi (p=0,207) ve hastane içi mortalite (%7,5 ve %4,9; p=0,363) gruplar arasında benzerdi; ABH gelişen hastalarda mortalite belirgin olarak yüksekti (düzeltilmiş OO 28,85 (6,31–131,82); p= < 0,001).

TARTIŞMA / SONUÇ: Bu retrospektif kohortta intraoperatif deksmedetomidin uygulamasının EVAR sonrası ABH insidansını azalttığına dair kanıt elde edilmedi. Gözlenen küçük mutlak fark istatistiksel anlamlılığa ulaşmadı ve çalışmanın bu fark için post-hoc gücü %16,6 ile düşüktü. Bazal renal fonksiyon, ABH gelişiminin baskın belirleyicisi olarak öne çıkmaktadır.

Anahtar Kelimeler: *intraoperatif sedasyon, akut böbrek hasarı, EVAR, deksmedetomidin, propofol*

KAYNAKÇA

1. Brown BJ, Zakhary S, Rogers L, Ellis-Stoll C, Gable D, Ramsay MA. Use of dexmedetomidine versus general anesthesia for endovascular repair of abdominal aortic aneurysms. InBaylor University Medical Center Proceedings 2006 Jul 1 (Vol. 19, No. 3, pp. 213-215).
2. De Virgilio C, Romero L, Donayre C, Meek K, Lewis RJ, Lippmann M, Rodriguez C, White R. Endovascular abdominal aortic aneurysm repair with general versus local anesthesia: a comparison of cardiopulmonary morbidity and mortality rates. Journal of vascular surgery. 2002 Nov 1;36(5):988-91.
3. Geisbüsch P, Katzen BT, Machado R, Benenati JF, Pena C, Tsoukas AI. Local anaesthesia for endovascular repair of infrarenal aortic aneurysms. European Journal of Vascular and Endovascular Surgery. 2011 Oct 1;42(4):467-73.
4. Weerink MA, Struys MM, Hannivoort LN, Barends CR, Absalom AR, Colin P. Clinical pharmacokinetics and pharmacodynamics of dexmedetomidine. Clinical pharmacokinetics. 2017 Aug;56(8):893-913.
5. Shan XS, Dai HR, Zhao D, Yang BW, Feng XM, Liu H, Peng K, Ji FH. Dexmedetomidine reduces acute kidney injury after endovascular aortic repair of Stanford type B aortic dissection: a randomized, double-blind, placebo-controlled pilot study. Journal of clinical anesthesia. 2021 Dec 1;75:110498.

SS-36 Sözlü Bildiri

Koroner Arter Baypas Cerrahisinde Farklı Arteriyel Oksijen Düzeylerinin Tiyol-Disülfid Homeostazı ve İskemi Modifiye Albümin Üzerine Etkisi: Randomize Kontrollü Bir Çalışma

Ümran Karaca[1], Tuğba Onur[1], Filiz Ata[1], Şermin Eminoğlu[1], Şeyda Efsun Özgünay[1], Yasemin Üstündağ[2], Özcan Erel[3]

[1]Sağlık Bilimleri Üniversitesi Bursa Yüksek İhtisas Eğitim ve Araştırma Hastanesi Anesteziyoloji ve Reanimasyon
[2]Sağlık Bilimleri Üniversitesi Bursa Yüksek İhtisas Eğitim ve Araştırma Hastanesi Biyokimya ABD
[3]Yıldırım Beyazıt Üniversitesi Biyokimya ABD

GİRİŞ / AMAÇ: Giriş /Amaç: Bu çalışmanın amacı, izole koroner arter bypass greftleme (KABG) cerrahisi geçiren hastalarda intraoperatif farklı arteriyel oksijen (PaO_2) düzeylerinin tiyol-disülfid homeostazı ve iskemi modifiye albümin (İMA) düzeyleri üzerindeki etkilerini karşılaştırmaktır.

GEREÇ ve YÖNTEM: Gereç ve Yöntem: Bu prospektif randomize kontrollü çalışmaya izole KABG planlanan 64 hasta dahil edildi. Hastalar bilgisayar tabanlı randomizasyonla, sonuçları kapalı zarf yöntemiyle gizlenerek, Grup 1 (hiperoksik, $PaO_2 \geq 200$ mmHg, n=32) ve Grup 2 (daha düşük PaO_2 hedefli, $80 \leq PaO_2 < 200$ mmHg, n=32) olarak ikiye ayrıldı; veri eksikliği nedeniyle Grup 2'den 5 hasta dışlanarak nihai analiz 59 hasta (n=32/27) üzerinden yürütüldü. Native thiol, total thiol, disülfid ve İMA düzeyleri bazal, kros-klemp sonrası, ameliyat sonu ve postoperatif 6. saat olmak üzere dört zaman noktasında ölçüldü; kümülatif oksijen maruziyeti eğri altı alan (AUC-PaO_2) olarak hesaplandı. Zaman, grup ve grup×zaman etkileşimi lineer karma model ile, çoklu karşılaştırma için Bonferroni düzeltmesiyle (α=0,008) değerlendirildi; AUC-PaO_2 ile biyobelirteç ilişkisi korelasyon ve regresyon analizleriyle incelendi.

BULGULAR: Bulgular: Gruplar arasında demografik ve perioperatif parametrelerde anlamlı fark saptanmadı. Native thiol, total thiol, disülfid ve İMA düzeylerinde hiçbir zaman noktasında gruplar arası fark bulunmadı ($p > 0,05$). İncelenen altı tiyol-disülfid parametresinden yalnızca disülfid/total thiol×100 oranında nominal anlamlı bir grup×zaman etkileşimi saptandı (χ^2=9,83; p=0,020); ancak bu bulgu Bonferroni düzeltmesi sonrası anlamlılığını kaybetti. Kümülatif oksijen maruziyeti (AUC-PaO_2) ile disülfid/total thiol oranındaki perioperatif değişim arasında zayıf-orta düzeyde, nominal anlamlı bir ilişki gözlendi (r=0,294; p=0,024); hipertansiyon kovaryat olarak eklendiğinde bu ilişki anlamlılık sınırında kaldı (p=0,050).

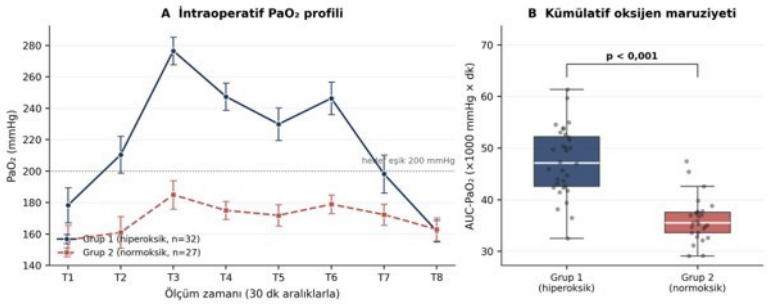

Şekil 1. (A) Gruplara göre intraoperatif PaO_2 profili. (B) Kümülatif oksijen maruziyeti (AUC-PaO_2) gruplar arası karşılaştırması

2. Şekil: Kümülatif oksijen maruziyeti (AUC-PaO_2) ile perioperatif ΔDisülfid/Total Thiol ×100 değişimi (T3–T0) arasındaki ilişki

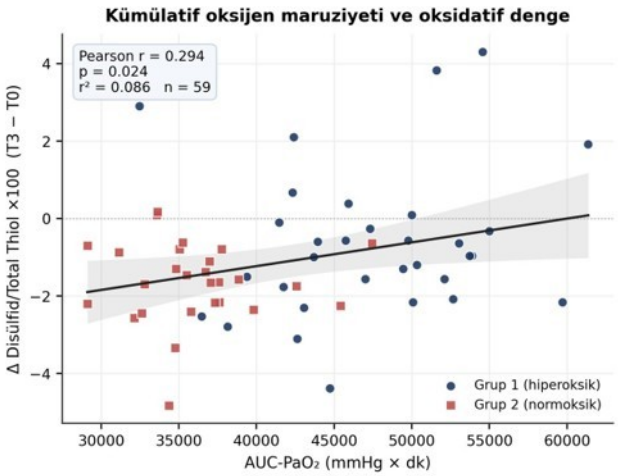

Tablo 1. Demografik özellikler, komorbiditeler, perioperatif süreler ve oksijenizasyon parametrelerinin gruplar arası karşılaştırması

Değişken	Grup 1 (hiperoksik) n=32	Grup 2 (daha düşük PaO_2 hedefli) n=27	p
Yaş (yıl)	62,0 (43,0–74,0)	62,0 (43,0–75,0)	0,610
Cinsiyet, erkek n (%)	24 (75,0)	21 (77,8)	0,803
Boy (cm)	166,6 ± 8,7	168,0 ± 9,2	0,570
Kilo (kg)	78,0 (62,0–102,0)	83,0 (50,0–93,0)	0,517
VKİ (kg/m²)	27,2 (22,5–42,3)	28,4 (21,8–33,4)	0,654
Ejeksiyon fraksiyonu (%)	55,0 (40,0–65,0)	50,0 (40,0–65,0)	0,146
SFT (%)	93,1 ± 7,5	96,7 ± 15,2	0,274
EuroSCORE	3,0 (1,0–6,0)	3,0 (1,0–6,0)	0,398
Hematokrit (%)	39,0 (29,0–46,0)	41,0 (24,0–45,0)	0,933
Albümin (g/L)	41,9 (31,0–67,0)	40,6 (30,9–45,6)	0,447
Diabetes mellitus, n (%)	15 (46,9)	18 (66,7)	0,127
Hipertansiyon, n (%)	31 (96,9)	20 (74,1)	0,019*
Astım, n (%)	2 (6,3)	2 (7,4)	1,000
Sigara kullanımı, n (%)	17 (53,1)	14 (51,9)	0,922
Operasyon süresi (dk)	205,7 ± 41,4	216,0 ± 40,7	0,344
Anestezi süresi (dk)	217,5 (150,0–350,0)	229,0 (160,0–360,0)	0,599
Pompa süresi (dk)	99,0 (60,0–136,0)	98,0 (65,0–156,0)	0,767
Kros-klemp süresi (dk)	68,2 ± 17,3	71,8 ± 14,2	0,397
Toplam idrar çıkışı (mL)	1102,8 ± 289,5	1127,4 ± 303,6	0,752
Ekstübasyon zamanı (saat)	7,0 (5,0–13,0)	6,5 (4,0–12,0)	0,094
Ortalama PaO_2 (mmHg)	218,6 ± 31,2	170,4 ± 20,1	<0,001*
AUC-PaO_2 (mmHg×dk)	47366,5 ± 6622,6	36103,9 ± 4258,6	<0,001*

Veriler ortalama ± standart sapma veya medyan (minimum–maksimum) olarak; kategorik değişkenler sayı (%) olarak sunulmuştur. Sürekli değişkenler bağımsız örneklem t-testi veya Mann–Whitney U testi ile; kategorik değişkenler Pearson ki-kare testi veya (beklenen hücre değeri <5 olduğunda) Fisher's Exact testi ile karşılaştırılmıştır. VKİ: vücut kitle indeksi; SFT: [yazarlar tarafından açık adı eklenmelidir]; EuroSCORE: European System for Cardiac Operative Risk Evaluation; AUC-PaO_2: eğri altı alan (kümülatif oksijen maruziyeti). *p<0,05 istatistiksel olarak anlamlı kabul edilmiştir.

Tablo 2. Tiyol–disülfid parametreleri ve İMA düzeylerinin zaman noktalarına göre gruplar arası karşılaştırması

Parametre / Zaman	Grup 1 (hiperoksik)	Grup 2 (daha düşük PaO_2 hedefli)	p
Native Thiol T0 (µmol/L)	271,75 ± 55,11	255,78 ± 64,23	0,369
Native Thiol T1	179,09 ± 39,29	200,48 ± 43,85	0,053
Native Thiol T2	279,03 ± 67,62	284,04 ± 63,90	0,773
Native Thiol T3	319,69 ± 64,17	317,85 ± 66,25	0,914
Total Thiol T0 (µmol/L)	305,28 ± 67,06	296,67 ± 72,75	0,638
Total Thiol T1	208,09 ± 43,63	230,26 ± 44,77	0,060
Total Thiol T2	324,31 ± 67,22	329,59 ± 72,92	0,774
Total Thiol T3	359,47 ± 63,64	363,37 ± 62,92	0,687
Disülfid T0 (µmol/L)	21,60 ± 5,06	21,34 ± 4,45	0,885
Disülfid T1	17,01 ± 4,14	17,77 ± 3,35	0,209
Disülfid T2	20,37 ± 3,90	21,64 ± 4,68	0,261
Disülfid T3	21,75 ± 3,63	21,96 ± 3,76	0,819
Disülfid/Total Thiol×100 T0	6,99 ± 1,45	7,58 ± 1,03	0,085
Disülfid/Total Thiol×100 T1	7,08 ± 1,71	7,80 ± 1,26	0,076
Disülfid/Total Thiol×100 T2	6,83 ± 1,20	6,68 ± 0,96	0,603
Disülfid/Total Thiol×100 T3	6,36 ± 1,38	5,93 ± 1,26	0,334
İMA (ABSU) T0	74,44 ± 7,89	74,89 ± 7,57	0,824
İMA T1	83,76 ± 7,25	84,04 ± 5,32	0,869
İMA T2	81,51 ± 6,37	84,43 ± 7,91	0,139
İMA T3	87,95 ± 5,63	87,95 ± 6,67	0,998

T0: anestezi indüksiyonu öncesi; T1: kros-klemp kalktıktan 30 dakika sonra; T2: postoperatif/ameliyat sonu; T3: postoperatif 6. saat; İMA: iskemi modifiye albümin; ABSU: absorbans birimi. Değerler ortalama ± standart sapma olarak sunulmuştur; her zaman noktasındaki gruplar arası karşılaştırma ayrı ayrı bağımsız örneklem t-testi ile yapılmıştır. Bu tablodaki ikili karşılaştırmalar tanımlayıcı niteliktedir; zaman içi değişim ve grup×zaman etkileşiminin asıl test edildiği analiz Tablo 3'teki lineer karma modeldir (LMM).

Tablo 3. AUC-PaO_2 ile tiyol–disülfid ve İMA parametrelerindeki perioperatif değişim (Δ=T3–T0) arasındaki korelasyon

Değişken	Pearson r	p
Δ Native Thiol	−0,015	0,913
Δ Total Thiol	0,012	0,931
Δ Disülfid	−0,067	0,617
Δ Disülfid/Native Thiol×100	0,200	0,129
Δ Disülfid/Total Thiol×100	0,294	0,024*
Δ Native/Total Thiol×100	−0,063	0,635
Δ İMA	0,114	0,391

Δ: perioperatif değişim (T3–T0). Korelasyon katsayıları Pearson yöntemiyle hesaplanmıştır; r<0,30 zayıf, 0,30≤r<0,50 orta, r≥0,50 güçlü ilişki olarak yorumlanmıştır. *p<0,05

TARTIŞMA / SONUÇ: Sonuç: Farklı arteriyel oksijen hedefleri arasında mutlak tiyol ve İMA düzeyleri açısından anlamlı fark saptanmamıştır. Disülfid/total tiyol oranı ile kümülatif oksijen maruziyeti arasındaki ilişki, oksidatif stres yükünün intraoperatif oksijen maruziyetiyle bağlantılı olabileceğine dair sınırlı, keşifsel düzeyde bir kanıt sunmaktadır. Bulgular nedensel olarak yorumlanmamalı, daha büyük örneklemli, a priori güç hesaplaması yapılmış çalışmalarla doğrulanmalıdır; bu tür çalışmalar, kardiyopulmoner bypass sırasında oksijen titrasyonuna yönelik klinik yaklaşımların kanıt temelini güçlendirebilir.

Anahtar Kelimeler: *Koroner arter bypass greftleme, hiperoksi, tiyol-disülfid homeostazı, iskemi modifiye albümin, oksidatif stres*

KAYNAKÇA

1. **Kaynaklar**
2. Topcu AC, Bolukcu A, Ozeren K, Kavasoglu T, Kayacioglu I, et al. Normoxic management of cardiopulmonary bypass reduces myocardial oxidative stress in adult patients undergoing coronary artery bypass graft surgery. Perfusion. 2021;36(3):261-268.
3. Erel O, Neselioglu S. A novel and automated assay for thiol/disulphide homeostasis. Clin Biochem. 2014;47(18):326-332.
4. Sinha MK, Gaze DC, Tippins JR, Collinson PO, Kaski JC. Ischemia modified albumin is a sensitive marker of myocardial ischemia after percutaneous coronary intervention. Circulation. 2003;107(19):2403-2405.
5. Lopez MG, Shotwell MS, Hennessy C, Ranjit A, Witting CS, Castillo-Angeles M, et al. Intraoperative oxygen treatment, oxidative stress, and organ injury following cardiac surgery: the ROCS randomized clinical trial. JAMA Surg. 2024;159(10):1106-1116.
6. Grillo ITC, de Santana ESP, Passos FS, Tanimoto LE, de Melo JC, Kondo AM, Treml RE, Caldonazo T. Impact of intraoperative hyperoxia versus normoxia on mortality and organ injury in cardiac surgery: a systematic review and meta-analysis of randomized clinical trials. J Cardiothorac Vasc Anesth. 2026;40(2):509-521.

SS-37 Sözlü Bildiri

Pulmoner Kistektomi Esnasında Rüptüre Kist Hidatik Membranlarından Kaynaklanan İntraoperatif Akut Hava Yolu Tıkanıklığı: Kritik Bir Kurtarma Yönetimi

Pınar Özdemir Yaşar[1], Yiğit Yılmaz[1]

[1]Hacettepe Üniversitesi

GİRİŞ / AMAÇ: Pulmoner kist hidatik cerrahisi perioperatif yönetimi ciddi zorluklar barındırır [1, 2]. Anestezi yönetiminde çift lümenli tüpler (ÇLT) ile mutlak akciğer izolasyonu standarttır [3]. Buna rağmen intraoperatif manipülasyonlar, kist membranlarının santral hava yollarına kaymasına ve ani, ölümcül mekanik asfiksiye neden olabilir [4-6]. Bu olguda, elektif pulmoner kistektomi sırasında sağ ana bronşun kist membranlarıyla ani tıkanması sonucu gelişen hayatı tehdit edici tablonun multidisipliner kurtarma yönetimi sunulmaktadır.

OLGU: Ruptüre sağ pulmoner kist hidatiğe sekonder nekrotizan pnömonisi olan 33 yaşındaki kadın hasta, elektif sağ akciğer kistektomisine alındı. İntravenöz indüksiyon sonrası 35 Fr sol çift lümenli tüp (ÇLT) yerleştirilerek fiberoptik bronkoskopi (FOB) ile doğrulandı. Cerrahi bitiminde çift akciğer ventilasyonuna geçildiğinde sağ akciğerin ekspanse olmadığı saptandı. ÇLT içinden yapılan acil FOB'da sağ ana bronşun kist membranlarıyla tamamen tıkandığı görüldü. İçi kalın kist parçalarıyla dolu olan ÇLT tamamen çekildi (Şekil 1) ve acil oksijenasyon için laringeal maske (LMA) yerleştirildi. Hasta supin pozisyona alınıp tek lümenli tüp ile yeniden entübe edildi. Göğüs hastalıkları ekibi tarafından uygulanan acil FOB ile sağ ana bronşu tıkayan dev kist kitlesi çıkarıldı (Şekil 2). Tıkanıklığın giderilmesiyle sağ akciğer tam ekspanse oldu. Ameliyathanede sorunsuz ekstübe edilen hasta postoperatif altıncı günde taburcu edildi.

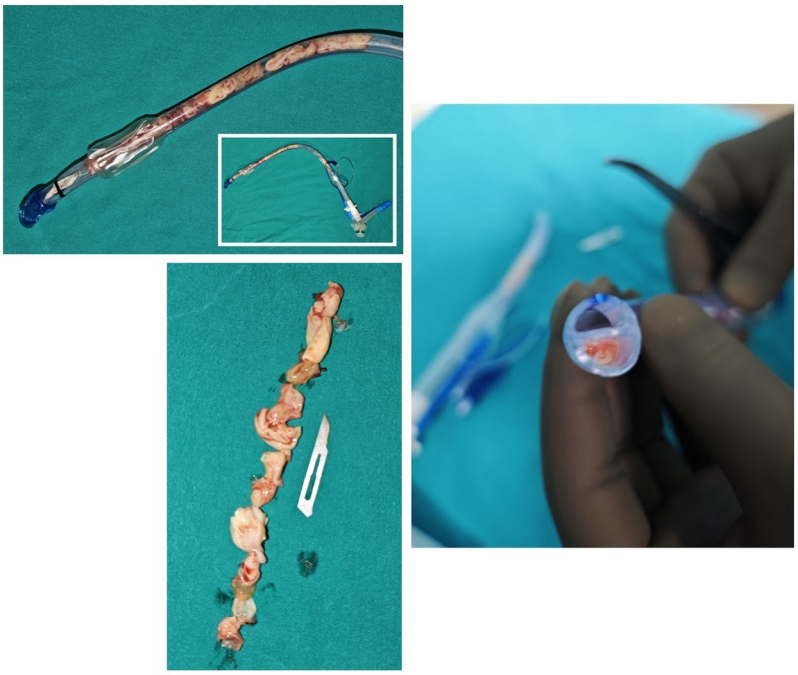

Şekil 1. Tıkanmış çift lümenli endotrakeal tüpün çıkarılmasının hemen ardından elde edilen kalın, beyazımsı kist hidatik lamine membranının fragmente parçaları

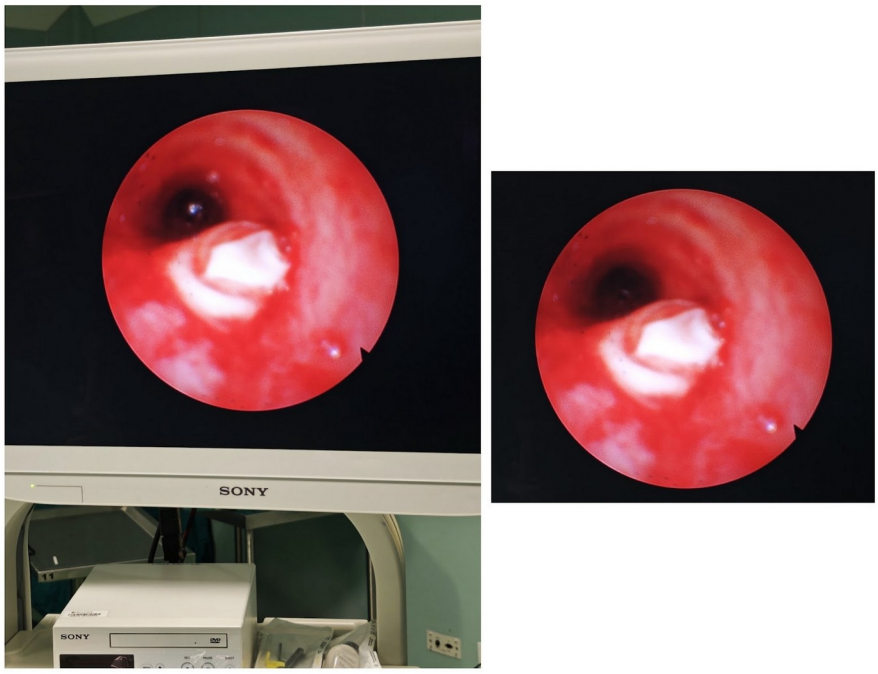

Şekil 2. Sağ ana bronşu tıkayan impakte kist hidatik kitlesinin fiberoptik bronkoskopi ile endobronşiyal görünümü

TARTIŞMA / SONUÇ: Komplike kist hidatiklerde postoperatif morbidite %6,5-39 arasındadır [3]. Akciğer izolasyonunda ÇLT standarttır; ancak membran rüptüründe obstrüksiyon riski yüksektir [3, 5, 6]. Literatürde intraoperatif hava yolu tıkanıklıklarının yönetiminde geleneksel olarak rijit bronkoskopi önerilirken, non-cerrahi vakalarda Hejazi ve ark. esnek bronkoskopik salin yöntemini tanımlamıştır[4]. Olgumuzda ise, tıkanan ÇLT'nin acilen LMA ve ardından geniş tek lümenli tüp ile değiştirilmesiyle, esnek bronkoskop intraoperatif acil bir rijit ekstraksiyon aracı gibi başarıyla kullanılmış ve radikal rezeksiyonlardan kaçınılmıştır.Standart preoperatif tıbbi tedavi ve izolasyon cihazları, serbest kist membranlarına bağlı mekanik tıkanıklık riskini tamamen ortadan kaldırmaz. Bu vaka, akut endobronşiyal kist hidatik felaketlerinde sağ kalımın; hızlı klinik adaptasyon, fiberoptik bronkoskopik ekipmana anında erişime ve multidisipliner sinerjiye bağlı olduğunu göstermektedir.

Anahtar Kelimeler: *Echinococcus granulosus, Hava yolu obstrüksiyonu, Çift lümenli endobronşiyal tüp, Bronkoskopi*

KAYNAKÇA

1. Cetin, G., et al., Surgical treatment of bilateral hydatid disease of the lung via median sternotomy: experience in 60 consecutive patients. Thorac Cardiovasc Surg, 1988. 36(2): p. 114-7.
2. Aydin, Y., et al., Video-Assisted Thoracoscopic Surgery of Mediastinal Cysts: Report of 13 Cases. Indian J Surg, 2015. 77(Suppl 2): p. 236-9.
3. Sotomayor, A., S. Portilla, and G.N. Mody, Management of Pulmonary Hydatidosis and Lung Abscess in Low-Resource Settings. Thorac Surg Clin, 2022. 32(3): p. 349-360.
4. Hejazi, M.E., S.T. Tekantapeh, and S. Hasani, A novel bronchoscope method (saline injection method) for complete extraction of ruptured pulmonary hydatid cyst. Clin Respir J, 2018. 12(1): p. 312-316.
5. Rokhtabnak, F., et al., Anesthetic Management of Bronchobiliary Fistula as a Complication of Liver Hydatid Cyst: A Case Report. Med J Islam Repub Iran, 2024. 38: p. 66.
6. Dabir, S., et al., The anesthetic management of an intrabronchial escape of a hydatid's ruptured laminated membrane during rigid bronchoscopy. Paediatr Anaesth, 2004. 14(10): p. 886-8.

SS-38 Sözlü Bildiri

Video Yardımlı Torakoskopik Cerrahi (VATS) Geçiren Hastalarda Serratus Posterior Superior İnterkostal Plan Bloğu (SPSIPB), Torasik Epidural Analjezi (TEA) ve IV Opioid Analjezinin Postoperatif Ağrı ve Analjezik Tüketimi Üzerindeki Etkinliğinin Karşılaştırılması

Furkan Kaya[1], Fatih Kilic[1], Atila Turkyilmaz[2], Engin Erturk[1], Ali Akdogan[1]

[1]Karadeniz Teknik Üniversitesi Tıp Fakültesi Anesteziyoloji ve Reanimasyon Anabilim Dalı
[2]Karadeniz Teknik Üniversitesi Tıp Fakültesi Göğüs Cerrahisi Anabilim Dalı

GİRİŞ / AMAÇ: Bu çalışmada video yardımlı torakoskopik cerrahi (VATS) uygulanan hastalarda serratus posterior superior interkostal plan bloğu (SPSIPB), torasik epidural analjezi (TEA) ve intravenöz (IV) opioid analjezinin postoperatif ağrı ve analjezik tüketimi üzerine etkilerinin karşılaştırılması amaçlandı.

GEREÇ ve YÖNTEM: Prospektif gözlemsel çalışmaya elektif uniportal VATS uygulanan 78 hasta dahil edildi. Hastalar postoperatif analjezi yöntemine göre SPSIPB (n=23), TEA (n=27) ve IV opioid analjezi (n=28) gruplarına ayrıldı. Postoperatif 0, 1, 6, 12, 18 ve 24. saatlerde statik ve dinamik Nümerik Derecelendirme Skalası (NRS) skorları değerlendirildi. İlk 24 saatte tramadol ve kurtarıcı analjezik gereksinimleri ile advers olaylar kaydedildi.

BULGULAR: TEA grubunda statik NRS skorları tüm zamanlarda IV opioid grubuna göre daha düşük bulundu. TEA grubu ayrıca 0. ve 1. saatlerde SPSIPB grubuna göre daha düşük statik NRS skorlarına sahipti. Dinamik NRS skorları TEA grubunda 1., 6., 12., 18. ve 24. saatlerde IV opioid grubuna göre daha düşük bulundu. SPSIPB grubunda dinamik NRS skorları 12. ve 18. saatlerde IV opioid grubuna göre daha düşük bulundu. İlk 24 saatte tramadol gereksinimi TEA ve SPSIPB gruplarında IV opioid grubuna göre daha düşükken, TEA grubunda SPSIPB grubuna göre de daha düşük bulundu. Tramadol tüketim miktarı TEA grubunda IV opioid grubuna göre daha düşüktü. Kurtarıcı analjezik gereksinimi TEA ve SPSIPB gruplarında IV opioid grubuna göre daha düşük bulundu. Gruplar arasında advers olaylar açısından anlamlı fark saptanmadı.

TARTIŞMA / SONUÇ: TEA, VATS sonrası ağrı kontrolü ve analjezik tüketiminin azaltılmasında en etkin yöntem olarak bulundu. SPSIPB, IV opioid analjeziye göre özellikle hareketle ilişkili ağrının kontrolünde ve analjezik gereksiniminin azaltılmasında üstünlük gösterdi. SPSIPB'ninTEA'nın uygulanamadığı hastalarda alternatif bir rejyonel analjezi yöntemi olarak kullanılabileceği sonucuna varıldı.

Anahtar Kelimeler: *Video yardımlı torakoskopik cerrahi, torasik epidural analjezi, serratus posterior superior interkostal plan bloğu, postoperatif ağrı*

KAYNAKÇA

1. Tulgar S, Ciftci B, Ahiskalioglu A, Bilal B, Sakul BU, Korkmaz AO, et al. Serratus posterior superiorintercostalplaneblock: a technicalreport on thedescription of a novelperiparavertebralblockforthoracicpain. Cureus. 2023;15(2).
2. Avci O, Gundogdu O, Balci F, Tekcan MN, Ozbey M. Efficacy of serratus posterior superiorintercostalplaneblock on postoperativepainand total analgesicconsumption in patientsundergoing video-assistedthoracoscopicsurgery. Indian J Anaesth. 2023;67(12):1116–22.
3. El-Tahan MR. Role of thoracic epidural analgesiaforthoracicsurgeryanditsperioperativeeffects. J CardiothoracVascAnesth. 2017;31(4):1417–26.

SS-39 Sözlü Bildiri

Hiperhomosisteinemi Zemininde Pediatrik Masif Pulmoner Emboli

Gülşen Teomete[1], Ecem Güçlü Öztürk[1], Alper Kararmaz[2]

[1]Marmara Üniversitesi Pendik Eğitim Araştırma Hastanesi
[2]Marmara Üniversitesi Tıp Fakültesi

GİRİŞ / AMAÇ: Pediatrik senkopun ayırıcı tanısında psikojenik etiyoloji sık düşünülmekle birlikte, bu tanı bir dışlama tanısıdır. Nonspesifik prezentasyon nedeniyle pulmoner tromboemboli (PTE) çocuklarda ancak hemodinamik kollaps sonrasında tanınabilmektedir(1). Kronik tromboembolik pulmoner hipertansiyon çocuklarda sıklıkla trombofili zemininde gelişir; operabl olgularda pulmoner endarterektomi (PEA) küratif seçenektir (3-5). Bu olguda, psikojenik senkop düşünülen ancak kardiyak arrest sonrası ağır hiperhomosisteinemi zeminli masif PTE saptanarak acil PEA uygulanan çocuk olgu sunulmuştur.

OLGU: On bir yaşında kız hasta, kısa süreli bilinç kaybı nedeniyle başvurduğu dış merkezde organik patoloji saptanmaması üzerine konversiyon bozukluğu ön tanısıyla yönlendirilmiştir. Acil serviste tekrarlayan senkop ve hipoksemiyi takiben kardiyak arrest gelişmiş; on dakikalık resüsitasyonla spontan dolaşımı sağlanan hastanın toraks bilgisayarlı tomografisinde masif pulmoner emboli saptanarak acil PEA'ya alınmıştır.İnvaziv arteriyel ve santral venöz kateterizasyon, Swan-Ganz kateteri ve transözofageal ekokardiyografi uygulanmış; vaka boyu serebral oksimetre ve EEG ile nöromonitörizasyon sağlanmıştır. Tam heparinizasyonu takiben kardiyopulmoner baypas (KPB), derin hipotermi ve aralıklı sirkülatuar arrest altında cerrahi gerçekleştirilmiştir. Sol ana pulmoner arter tam oklüde olup, kronik tromboembolik materyal ile sol üst lob arterini dolduran trombüs diseksiyonla çıkarılmıştır (Şekil 1). Hasta KPB'den 0,05 mcg/kg/dk adrenalin desteğiyle ayrılmış, yoğun bakımda normotansif seyretmiş, postoperatif birinci günde ekstübe edilmiş ve nörolojik sekel gelişmemiştir. Etiyolojik incelemede plazma homosistein düzeyi 260 µmol/L saptanmış, genetik analizde mutasyon gösterilememiştir. Folat, piridoksin, kobalamin replasmanı ve antikoagülan tedavi başlanmıştır.



Şekil 1. Pulmoner endarterektomi spesmeni

Pulmoner endarterektomi spesmeni: kronik organize tromboembolik materyal üzerinde akut-subakut trombüs (5 cm x 1.5 cm x 5 cm)

TARTIŞMA / SONUÇ: Kronik tromboembolik materyalin varlığı, trombotik sürecin senkoptan çok önce sessiz başladığını göstermektedir. Çocuklarda açıklanamayan senkopta psikiyatrik tanı öncesinde EKG, ekokardiyografi ve/veya BT anjiyografi ile PTE dışlanmalıdır (1,3). Saptanan homosistein düzeyi klasik homosistinüri ile uyumlu olup, mutasyon saptanmaması kazanılmış nedenleri veya remetilasyon defektlerini düşündürmektedir (6,7). Post-arrest acil PEA, sağ ventrikül yetmezliği ve reperfüzyon ödemi riski nedeniyle titiz hemodinamik yönetim ve akciğer koruyucu ventilasyon gerektirir (4). Hızlı multidisipliner yaklaşımla başarılı sonuç elde edilmiştir.

Anahtar Kelimeler: *pulmoner endarterektomi, Pulmoner emboli, hiperhomosisteinemi, pediatrik kronik tromboembolik pulmoner hipertansiyon*

KAYNAKÇA

1. Zia A, Goldenberg NA, Rajpurkar M. How I treat pediatric pulmonary embolism. Blood. 2025;146(14):1643-1653.
2. Monagle P, Azzam M, Bercovitz R, et al. American Society of Hematology/International Society on Thrombosis and Haemostasis 2024 updated guidelines for treatment of venous thromboembolism in pediatric patients. Blood Adv. 2025;9(10):2587-2636.
3. Kim NH, D'Armini AM, Delcroix M, et al. Chronic thromboembolic pulmonary disease. Eur Respir J. 2024;64(4):2401294.
4. Humbert M, Kovacs G, Hoeper MM, et al. 2022 ESC/ERS Guidelines for the diagnosis and treatment of pulmonary hypertension. Eur Heart J. 2022;43(38):3618-3731.
5. Madani MM, Wittine LM, Auger WR, et al. Chronic thromboembolic pulmonary hypertension in pediatric patients. J Thorac Cardiovasc Surg. 2011;141(3):624-630.
6. Sacharow SJ, Picker JD, Levy HL. Homocystinuria caused by cystathionine beta-synthase deficiency. GeneReviews [Internet]. Seattle: University of Washington; 2004 [güncelleme: 25 Eylül 2025].
7. Morris AAM, Kožich V, Santra S, et al. Guidelines for the diagnosis and management of cystathionine β-synthase deficiency. J Inherit Metab Dis. 2017;40(1):49-74.

SS-40 Sözlü Bildiri

Hastanemizde Geçici Hemodiyaliz Kateteri Takılan Olguların Retrospektif İncelenmesi: Bir Eğitim Hastanesi Örneği

Ebru Çanakçı[1], Yasir İlyas[1], Anıl Kılınç[1], Ümit Can Ok[1]

[1]Ordu Üniversitesi Tıp Fakültesi Anestezi ve Reanimasyon AD,Ordu,Türkiye

GİRİŞ / AMAÇ: Hemodiyaliz (HD) , ülkemizde en sık uygulanan renal replasman tedavi (RRT) yöntemidir.Planlı yada acil HD için bir çok vasküler erişim yolu alternatifi vardır.Bu amaçla A-V fistül,kalıcı yada geçici HD kateteri (tünelli/tünelsiz) kullanılabilir. Ayrıca, ülkeler arasında damar yolu pratiği bakımından büyük farklılıklar gözlenmektedir .Ülkemizde geçici tünelsiz HD kateteri kullanım oranı %18 civarındadır.Bu çalışmadaki amacımız; Ordu Üniversitesi Eğitim Araştırma Hastanesinde son 12 yılda takılan geçici HD kateterlerinin hangi klinik tarafından takıldığını , olguların demografik özelliklerini , takılan hastaların HD etyolojisini geriye dönük olarak incelemektir.

GEREÇ ve YÖNTEM: Son 12yılda (2014 Haziran -2026 Haziran) hastanemizde acil/planlı HD endikasyonu konulan 347 olgunun dosyaları incelendi.Olguların planlı yada acil HD endikasyonu koyulduğu , HD için vasküler erişim yolunu hangi kliniğin açtığı (anesteziyoloji ,kalp damar cerrahisi,nefroloji,üroloji,iç hastalıkları,acil tıp) , olguların HD etyolojisi ve demografik özellikleri kaydedildi.

BULGULAR: Olguların yaş ortalaması 62±14.55 idi. Olguların 141'i bayan, 206 'sı erkekti (Tablo 1). KBH etyolojisi açısından dağılımlar ise; 137'si diabetik nefropati, 100 olgu hipertansiyon, 17'si ürolitiazis, 31 'i polikistik böbrek hastalığı, 15'i glomerulonefrit, 3'ü amiloidoz, 2'si nefrotoksisite, 16'sı travma, böbrek agenezisi v.s diğer nedenler, 26 'sı ise sebebi bilinmeyen etyolojiye sahipti (Tablo 2). Tüm yaş grupları ayrı ayrı analiz edildiğinde diabet yine en yüksek ortalamaya sahipti. Olguların %66.2'sine planlı, %33.8'ine acil olarak hemodializ uygulanmıştı.Takılan geçici HD kateterlerinin 309'u anesteziyoloji kliniği tarafından ,20 'si kardiyovasküler cerrahi,1 tanesi Üroloji,3 tanesi Nefroloji,10 tanesi Acil Tıp kliniği ,4 tanesi İç Hastalıkları kliniği tarafından takılmıştır (Şekil 1,Tablo 3).

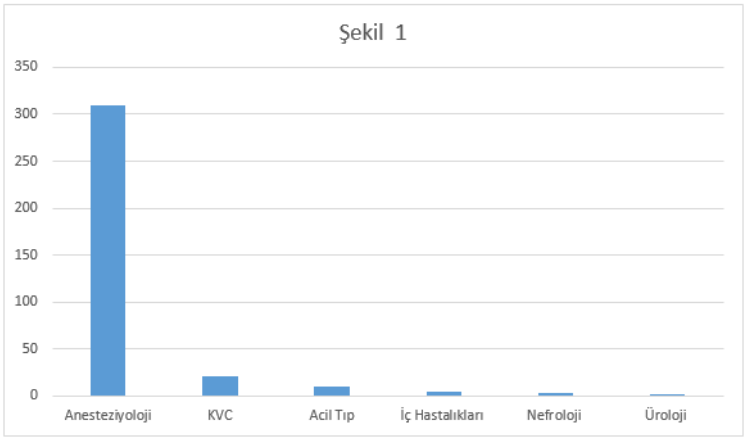

Şekil 1. Olguların ilk geçici HD kateterlerinin hangi branşlar tarafından takıldığı

Tablo 1. Olguların Demografik Özellikleri

Yaş Grupları	n	% Ortalama
18-40 yaş	31	8.93
41-65 yaş	179	51.58
66-85 yaş	100	37.46
86 yaş ve üzeri	7	2.01
Planlı HD	232	66.9
Acil HD	115	33.1
Kadın	141	40.63
Erkek	206	59.37

Tablo 2. KBH Etyoloji Dağılımı

KBH Etyoloji	n	% Ortalama
Diabetes Mellitus	137	39.5
Hipertansiyon	100	28.8
Ürolitiazis	17	4.9
Polikistik Böbrek	31	8.9
Glomerulonefrit	15	4.3
Amiloidoz	3	0.9
Nefrotoksisite	2	0.6
Bilinmeyen	26	7.5
Diğer(Travma,agenezi vs)	16	4.6
Total	347	100

Tablo 3. Olguların ilk geçici HD kateterlerinin hangi branşlar tarafından takıldığı

Olgulara ilk geçici HD kateteri takan branş	n (% ortalama)
Anesteziyoloji ve Reanimasyon	309 (%89.04)
Kardiyovasküler Cerrahi	20 (%5.76)
Acil Tıp	10 (%2.88)
İç Hastalıkları	4 (%1,15)
Nefroloji	3 (%0.86)
Üroloji	1 (%0.28)

TARTIŞMA / SONUÇ: Hastanemizde HD kateterlerini açık ara farkla en çok Anesteziyologlar'ın taktığı görülmektedir.Anesteziyologlar sadece kendi yoğun bakım ünitelerinde değil; tüm servislerde , acilde ,palyatif bakım servislerinde HD ihtiyacı olan neredeyse tüm hastalara ''hayata bağlayan yolları '' olan vasküler kateterlerini başarı ile takmışlardır.Bu durum Anesteziyologların ; ne kadar çok hastanın hayatına dokunduğunu ve ne kadar kıymetli işler başardığının da kanıtıdır.

Anahtar Kelimeler: *Kronik Böbrek Hastalığı, hemodiyaliz, geçici vasküler kateter*

KAYNAKÇA

1. NKF-DOQI clinical practice guidelines for vascular access. AmericanJournal of Kidney Diseases, 2026;88 (2): 179-332. https://www.ajkd.org/current
2. Türk Nefroloji Derneği (TND) Kayıt Raporları 2024 ISBN 978-605-62465-0-0 https://nefroloji.org.tr/uploads/pdf/REGISTRY_2024_web.pdf
3. S.B Ordu Üniversitesi Eğitim ve Araştırma Hastanesi HBYS Sisoft Sağlık Bilgi sistemleri (SisoHBYS) https://ordueah.saglik.gov.tr/TR-175411/hbys.html

SS-41 Sözlü Bildiri

Kardiyopulmoner Baypas Uygulanan Erişkin Kalp Cerrahisi Hastalarında Akut Böbrek Hasarı: İnsidans, Perioperatif Risk Etmenleri ve Erken Klinik Sonuçlar

Mehmet Özkılıç[1]

[1]SBÜ Gazİl yaşargil Eğitim ve Araştırma Hastanesi

GİRİŞ / AMAÇ: Kardiyak cerrahi sonrası akut böbrek hasarı (AKI), morbidite ve mortaliteyle ilişkili önemli bir komplikasyondur. Bu çalışmada, kardiyopulmoner baypas (CPB) uygulanan erişkinlerde AKI insidansının, ilişkili perioperatif faktörlerin ve erken klinik sonuçların değerlendirilmesi amaçlandı.

GEREÇ ve YÖNTEM: Bu tek merkezli retrospektif kohort çalışmasında, Ocak 2023–Temmuz 2026 arasında CPB altında kardiyak cerrahi uygulanan hastalar incelendi. AKI, Kidney Disease: Improving Global Outcomes serum kreatinin ve idrar çıkışı ölçütlerine göre tanımlandı. AKI ile bağımsız ilişkili faktörler çok değişkenli ikili lojistik regresyonla değerlendirildi.

BULGULAR: Analize alınan 310 hastanın 81'inde (%26,1) AKI gelişti. Hastaların 50'si evre 1, 13'ü evre 2 ve 18'i evre 3 olarak sınıflandırıldı. AKI gelişenlerde yaş, EuroSCORE II, CPB ve aortik kros-klemp süreleri, intraoperatif pik laktat, postoperatif vazoaktif inotrop skoru, mekanik ventilasyon ve yoğun bakım kalış süreleri daha yüksekti. Hastane içi mortalite AKI grubunda %25,9, AKI gelişmeyenlerde %4,4'tü. Çok değişkenli analizde ileri yaş (aOR=1,068), preoperatif kreatinin (aOR=3,195) ve intraoperatif pik laktat (aOR=1,501) AKI ile bağımsız ilişkili bulundu.

Tablo 1. Postoperatif AKI durumuna göre demografik ve preoperatif özellikler

Değişken	AKI gelişen (n=81)	AKI gelişmeyen (n=229)	p değeri
Yaş, yıl	65 (56–70)	57 (49–64)	<0,001
Cinsiyet, n (%)			0,831
Kadın	24 (29,6)	65 (28,4)	
Erkek	57 (70,4)	164 (71,6)	
Vücut kitle indeksi, kg/m²	26,57 (24,49–31,22)	27,72 (24,69–31,16)	0,282
Hipertansiyon, n (%)	53 (65,4)	113 (49,3)	0,013
Diabetes mellitus, n (%)	31 (38,3)	85 (37,1)	0,854
EuroSCORE II, %	1,92 (1,10–4,20)	1,14 (0,79–1,82)	<0,001
Preoperatif LVEF, %	55 (45–60)	55 (50–60)	0,062
Preoperatif kreatinin, mg/dL	0,89 (0,75–1,13)	0,83 (0,70–0,96)	0,077
Preoperatif hemoglobin, g/dL	13,8 (12,0–14,5)	14,0 (12,7–15,2)	0,021

Sürekli değişkenler medyan (çeyrekler arası aralık), kategorik değişkenler n (%) olarak sunulmuştur. AKI, akut böbrek hasarı; LVEF, sol ventrikül ejeksiyon fraksiyonu.

AKI gelişen hastalar, AKI gelişmeyenlere göre daha ileri yaştaydı [65 (56–70) yıla karşı 57 (49–64) yıl; p<0,001]. Hipertansiyon sıklığı AKI grubunda daha yüksek bulundu (%65,4'e karşı %49,3; p=0,013). Ayrıca AKI gelişen hastalarda EuroSCORE II daha yüksek [1,92 (1,10–4,20)'ye karşı 1,14 (0,79–1,82); p<0,001], preoperatif hemoglobin düzeyi ise daha düşüktü [13,8 (12,0–14,5) g/dL'ye karşı 14,0 (12,7–15,2) g/dL; p=0,021]. Gruplar arasında cinsiyet dağılımı, vücut kitle indeksi, diabetes mellitus sıklığı, preoperatif LVEF ve preoperatif kreatinin düzeyi bakımından istatistiksel olarak anlamlı fark saptanmadı (tüm p>0,05) (Tablo 1).

Tablo 2. Postoperatif AKI durumuna göre intraoperatif özellikler

Değişken	AKI gelişen (n=81)	AKI gelişmeyen (n=229)	p değeri
Cerrahi türü, n (%)			0,001
İzole CABG	44 (54,3)	152 (66,4)	
İzole kapak cerrahisi	13 (16,0)	40 (17,5)	
CABG ile birlikte kapak/diğer cerrahi	7 (8,6)	4 (1,7)	
Torasik aort cerrahisi	15 (18,5)	18 (7,9)	
Diğer kardiyak cerrahi	2 (2,5)	15 (6,6)	
Aortik kross-klemp süresi, dk	71 (51–93)	64 (46–85)	0,036
Kardiyopulmoner baypas süresi, dk	113 (90–139)	96,5 (73–118)	<0,001
İntraoperatif pik laktat, mmol/L	3,85 (2,80–5,21)	2,92 (2,29–3,63)	<0,001
İntraoperatif eritrosit süspansiyonu, ünite	0 (0–2)	0 (0–1)	<0,001
İntraoperatif taze donmuş plazma, ünite	2 (2–2)	2 (2–2)	0,063
CPB dışı dönemde MAP <65 mmHg, n (%)	72 (88,9)	164 (71,6)	<0,001
CPB sırasında MAP <45 mmHg, n (%)	48 (59,3)	90 (39,5)	0,001

Sürekli değişkenler medyan (çeyrekler arası aralık), kategorik değişkenler n (%) olarak sunulmuştur. AKI, akut böbrek hasarı; CABG, koroner arter baypas greftleme; CPB, kardiyopulmoner baypas; MAP, ortalama arter basıncı.

Cerrahi türlerinin dağılımı AKI durumuna göre anlamlı farklılık gösterdi (p=0,001). AKI gelişen grupta kombine CABG ile kapak/diğer cerrahi (%8,6'ya karşı %1,7) ve torasik aort cerrahisi (%18,5'e karşı %7,9) daha sık gerçekleştirildi. AKI gelişen hastalarda aortik kros-klemp süresi [71 (51–93) dk'ya karşı 64 (46–85) dk; p=0,036] ve kardiyopulmoner baypas süresi [113 (90–139) dk'ya karşı 96,5 (73–118) dk; p<0,001] daha uzundu. İntraoperatif pik laktat düzeyi de AKI grubunda daha yüksekti [3,85 (2,80–5,21) mmol/L'ye karşı 2,92 (2,29–3,63) mmol/L; p<0,001]. İntraoperatif eritrosit süspansiyonu kullanımı gruplar arasında anlamlı farklılık gösterirken (p<0,001), taze donmuş plazma kullanımı bakımından anlamlı fark saptanmadı (p=0,063). CPB dışı dönemde MAP <65 mmHg görülme sıklığı (%88,9'a karşı %71,6; p<0,001) ve CPB sırasında MAP <45 mmHg görülme sıklığı (%59,3'e karşı %39,5; p=0,001) AKI gelişen grupta daha yüksekti (Tablo 2).

Tablo 3. Akut böbrek hasarı ile ilişkili faktörlerin çok değişkenli ikili lojistik regresyon analizi

Değişken	Düzeltilmiş OR (%95 GA)	p değeri
Yaş, her 1 yıl	1,068 (1,034–1,104)	<0,001
VKİ, her 1 kg/m²	0,962 (0,911–1,016)	0,163
Preoperatif LVEF, her %1	0,995 (0,962–1,029)	0,768
Preoperatif kreatinin, her 1 mg/dL	3,195 (1,290–7,912)	0,012
CPB süresi, her 1 dakika	1,004 (0,996–1,011)	0,333
Kadın cinsiyet	0,781 (0,389–1,568)	0,487
İntraoperatif pik laktat, her 1 mmol/L	1,501 (1,202–1,875)	<0,001
Hipertansiyon, var/yok	1,377 (0,713–2,657)	0,340
CPB sırasında MAP <45 mmHg, var/yok	1,558 (0,847–2,865)	0,154
Nagelkerke R2 = 0,298		

Çok değişkenli ikili lojistik regresyon analizinde ileri yaş, yüksek preoperatif kreatinin düzeyi ve yüksek intraoperatif pik laktat düzeyi postoperatif AKI ile bağımsız olarak ilişkili bulundu. Her bir yıllık yaş artışı AKI olasılığında %6,8 artışla ilişkiliydi (aOR=1,068; %95 GA: 1,034–1,104; p<0,001). Preoperatif kreatinin düzeyindeki her 1 mg/dL artış için AKI olasılığı yaklaşık 3,2 kat arttı (aOR=3,195; %95 GA: 1,290–7,912; p=0,012). İntraoperatif pik laktat düzeyindeki her 1 mmol/L artış ise AKI olasılığında %50,1 artışla ilişkiliydi (aOR=1,501; %95 GA: 1,202–1,875; p<0,001). Vücut kitle indeksi, preoperatif LVEF, CPB süresi, cinsiyet, hipertansiyon ve CPB sırasında MAP <45

mmHg bulunması AKI ile bağımsız olarak ilişkili değildi (tümü p>0,05). Model, sonuç değişkenindeki varyansın yaklaşık %29,8'ini açıklamaktaydı (Nagelkerke R^2=0,298) (Tablo 3).

TARTIŞMA / SONUÇ: CPB uygulanan kardiyak cerrahi hastalarında AKI sık görülmekte ve olumsuz erken klinik sonuçlarla ilişkili bulunmaktadır. Yaş, preoperatif kreatinin ve pik laktatın birlikte değerlendirilmesi, postoperatif AKI açısından erken risk sınıflandırmasını destekleyebilir. Bulgular, değiştirilebilir perioperatif etkenlerin erken tanınması ve yüksek riskli hastalarda böbrek koruyucu yaklaşımların uygulanması açısından önem taşımaktadır.

Anahtar Kelimeler: *Akut Böbrek Hasarı;, Kardiyopulmoner Baypas, Kalp Cerrahisi İşlemleri, Risk Faktörleri*

KAYNAKÇA

1. Scurt FG, Bose K, Mertens PR, Chatzikyrkou C, Herzog C. Cardiac surgery-associated acute kidney injury. Kidney360. 2024;5(6):909-926. doi: 10.34067/KID.0000000000000466.
2. Cheruku SR, Raphael J, Neyra JA, Fox AA. Acute kidney injury after cardiac surgery: prediction, prevention, and management. Anesthesiology. 2023;139(6):880-898. doi: 10.1097/ALN.0000000000004734.
3. Khwaja A. KDIGO clinical practice guidelines for acute kidney injury. Nephron Clin Pract. 2012;120(4):c179-c184. doi: 10.1159/000339789.
4. Nadim MK, Forni LG, Bihorac A, Hobson C, Koyner JL, Shaw A, et al. Cardiac and vascular surgery-associated acute kidney injury: the 20th International Consensus Conference of the Acute Disease Quality Initiative Group. J Am Heart Assoc. 2018;7(11):e008834. doi:10.1161/JAHA.118.008834.
5. Brown JR, Baker RA, Shore-Lesserson L, Fox AA, Mongero LB, Lobdell K, et al. The Society of Thoracic Surgeons/Society of Cardiovascular Anesthesiologists/American Society of ExtraCorporeal Technology clinical practice guidelines for the prevention of adult cardiac surgery-associated acute kidney injury. Ann Thorac Surg. 2023;115(1):34-42. doi: 10.1016/j.athoracsur.2022.06.054.
6. Meersch M, Schmidt C, Hoffmeier A, Van Aken H, Wempe C, Gerss J, et al. Prevention of cardiac surgery-associated AKI by implementing the KDIGO guidelines in high risk patients identified by biomarkers: the PrevAKI randomized controlled trial. Intensive Care Med. 2017;43(11):1551–1561. doi:10.1007/s00134-016-4670-3.
7. Zarbock A, Küllmar M, Ostermann M, Lucchese G, Baig K, Cennamo A, et al. Prevention of cardiac surgery-associated acute kidney injury by implementing the KDIGO guidelines in high-risk patients identified by biomarkers: the PrevAKI-Multicenter randomized controlled trial. Anesth Analg. 2021;133(2):292-302. doi: 10.1213/ANE.0000000000005458.
8. Ngu JMC, Jabagi H, Chung AM, Boodhwani M, Ruel M, Bourke M, et al. Defining an intraoperative hypotension threshold in association with de novo renal replacement therapy after cardiac surgery. Anesthesiology. 2020;132(6):1447-1457. doi: 10.1097/ALN.0000000000003254.
9. Chen DX, Zhang YY, Xiong XL, Zhou L, Shi J. Association between intraoperative lactate levels and acute kidney injury after on-pump cardiac surgery: a retrospective cohort study across two centers. *BMC Surg.* 2025;25(1):324. doi: 10.1186/s12893-025-03082-6.
10. Rettig TCD, Peelen LM, Geuzebroek GSC, van Klei WA, Boer C, van der Veer JW, et al. Impact of intraoperative hypotension during cardiopulmonary bypass on acute kidney injury after coronary artery bypass grafting. *J Cardiothorac Vasc Anesth.* 2017;31(2):522–528. doi: 10.1053/j.jvca.2016.07.040.
11. Schreiber N, Orlob S, Fida S, Klivinyi C, Kirsch AH, Kolland M, et al. Mean arterial pressure during cardiopulmonary bypass: a modifiable risk factor for acute kidney injury in cardiac surgery patients? *Crit Care.* 2024;28(1):74. doi: 10.1186/s13054-024-04862-x.
12. Machado MN, Nakazone MA, Maia LN. Prognostic value of acute kidney injury after cardiac surgery according to Kidney Disease: Improving Global Outcomes definition and staging (KDIGO) criteria. *PLoS One.* 2014;9(5):e98028. doi: 10.1371/journal.pone.0098028.

SS-42 Sözlü Bildiri

Kalp Nakilli Bir Hastada NIVATS ile Perikardiyal Pencere Cerrahisinde Anestezi Yönetimi

Ebru Girgin Dinç[1]

[1]Koşuyolu Yüksek İhtisas Eğitim ve Araştırma Hastanesi

GİRİŞ / AMAÇ: NI-VATS (Non-Intubated Video-Assisted Thoracic Surgery), plevral ve perikardiyal patolojilerin tanı ve tedavisinde bir seçenektir (1). Ağrı ve öksürük refleksinin baskılanmasıyla konforlu bir cerrahi ortam sağlanır (2). Bu sunumda, kalp nakli sonrası 3. ayda gelişen perikardiyal efüzyon nedeniyle perikardiyal pencere açılan bir hastada sedoanaljezi ve rejyonal anestezi kombinasyonuyla uygulanan NI-VATS deneyimimizi paylaşıyoruz.

OLGU: Kardiyomiyopati nedeniyle kalp nakli yapılan, ek sistemik hastalığı olmayan 33 yaşında, 62 kg erkek hasta, nakilden 3 ay sonra dispne ile yatırıldı. Ekokardiyografide LVEF %50, ileri mitral ve triküspit yetersizliği, TAPSE 1,04 cm, PAPs 25+10 mmHg ve kalbi çepeçevre saran, posterolateralde 3,8 cm perikardiyal efüzyon saptandı; acil perikardiyal pencere için ameliyathaneye alındı. Rutin monitörizasyona NIRS, BİS ve invaziv arter basıncı eklendi (başlangıç NIRS 32/34). High-flow nazal oksijen (%70 O2, 40 L/dk) başlandı. Sağ internal juguler CVP kateteri mevcuttu. Transvenöz pace ve direkt inotropik ilaçlar hazırlandı. Sağ T4-5 hizasından %0,25 bupivakain ile 5 mL paravertebral ve 20 mL erektör spina plan bloğu uygulandı; yükleme yapılmadan 0,4 mcg/kg/sa deksmedetomidin infüzyonu başlandı. Sağ 4. interkostal aralıktan tek portla girildi, atriyum hizasında perikarddan 1400 mL seröz mayi boşaltıldı, ancak yapışıklık nedeniyle insizyon hattı açılamadı. Sol girişime karar verilmesi üzerine 1 mg midazolam ve 50 mg ketamin uygulandı, T4 hizasından 20 mL %0,125 bupivakain-%1 lidokain karışımıyla derin serratus anterior plan bloğu yapıldı. Sol 4. interkostal aralıktan sol ventrikül hizasında perikarda ulaşıldı, 400 mL mayi boşaltılarak perikardiyal pencere oluşturuldu. Operasyon 120 dakika sürdü; bradikardi gözlenmedi, en düşük ortalama arter basıncı 64 mmHg, en düşük kalp hızı 72/dk, ortalama NIRS 45/50 idi. Hasta derlenerek yoğun bakıma alındı. Postoperatif ekokardiyografide efüzyon minimaldi; güncel kontrolünde LVEF %65, PAPs 35 mmHg, TAPSE 1.6 cm, hafif mitral yetersizliği olan hastanın takibi sürmektedir.

Preoperatif ve Postoperatif Akciğer Görüntüsü

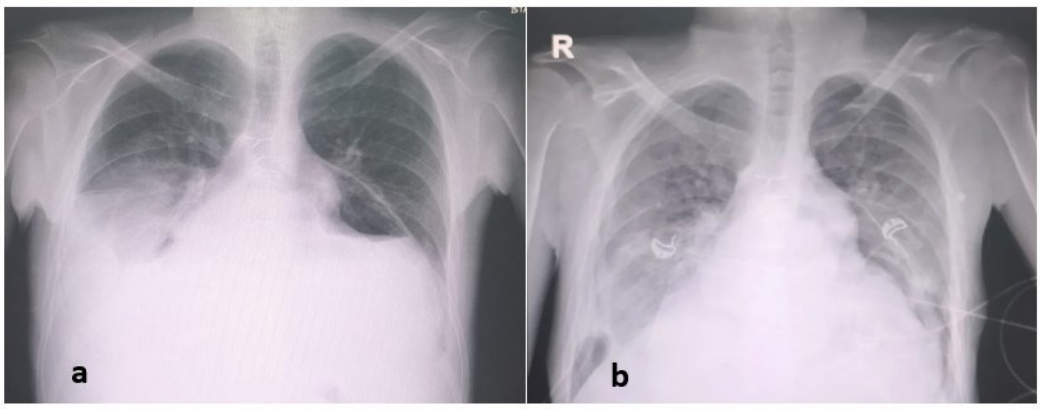

a. Preoperatif akciğer grafisinde perikardiyal efüzyon nedeniyle artmış kardiyotorasik oran ve sıvı seviyelenmesi. b. Postoperatif yoğun bakım kabulunu takiben akciğer grafisi

Preoperatif Transtorasik Ekokardiyografide Perikardiyal Efüzyon

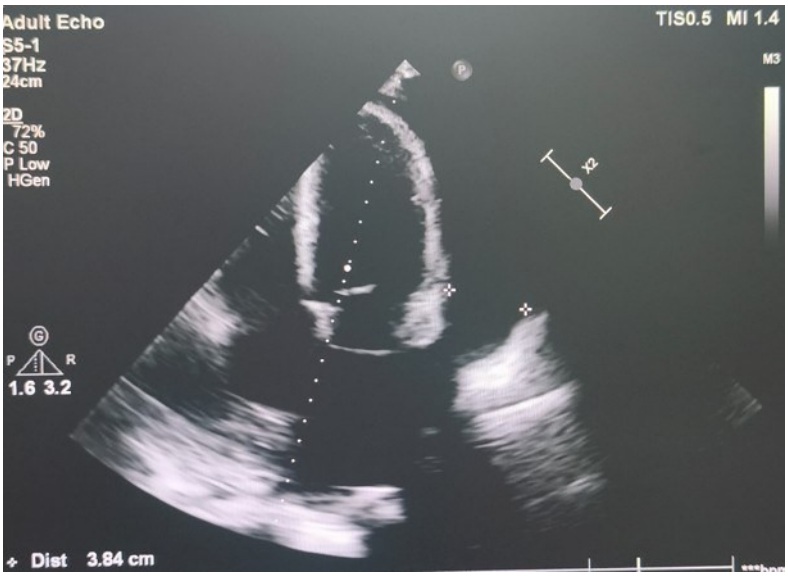

TARTIŞMA / SONUÇ: NI-VATS, genel anestezinin riskli olduğu bu grupta uygulanabilir bir seçenektir. Kalp nakli nedeniyle kardiyak denervasyonu bulunan hastalarda hemodinamik monitörizasyon eşliğinde periferik blok desteğiyle sağlanan bilinçli sedasyon tercih edilebilir.

Anahtar Kelimeler: *NIVATS, Sinir Bloku, Dexmetedomidine, Kalp Transplantasyonu, Perikardiyal Efüzyon*

KAYNAKÇA

1. Passera E, Rocco G. Awake video-assisted thoracic surgery resection of lung nodules. Video-assist Thorac Surg 2018;3:3.
2. Irons JF, Miles LF, Joshi KR, Klein AA, Scarci M, Solli P, vd. Intubated versus nonintubated general anesthesia for video-assisted thoracoscopic surgery-A case-control study. J Cardiothorac Vasc Anesth, 2017;31(2):411-7.

SS-43 Sözlü Bildiri

Karotis Endarterektomi Cerrahisi Olan Hastada Serratus Posterior Superior İnterkostal Plan Bloğuyla Postoperatif Analjezi Yönetimi

Oğuz Gündoğdu[1], Samet Yenihan[1]

[1]Sivas Cumhuriyet Üniversitesi Tıp Fakültesi, Anesteziyoloji ve Reanimasyon ABD

GİRİŞ / AMAÇ: Karotis Endarterektomi (KEA), iskemik inme riski yüksek olan karotis arter stenozu olan hastalar için etkili bir müdahaledir.(1) Opioidler KEA geçiren hastaların postoperatif ağrı yönetiminde standart bir bileşen olmaya devam etmektedir.(2) Bununla birlikte opioid kullanımı solunum depresyonu ve ameliyat sonrası bulantı ve kusma gibi yan etkilere yol açabilir.(3) Serratus Posterior Süperior İnterkostal Plan Bloğu (SPSIPB), hemitoraks, omuz ve boyunda analjezi sağlayabilen yeni bir tekniktir.(4) KEA ameliyatı olup antikoagülasyon tedavisi devam eden hastada postoperatif multimodal analjezinin bir parçası olarak SPSIPB kullanmanın etkilerini inceleceğiz.

OLGU: 75 yaşındaki erkek hasta 4-5 ay önce sol kolda ve kafa derisinde uyuşma şikayetleriyle dış merkeze başvuruyor. Kontrastlı bilgisayar tomografide bilateral karotis darlığı görülüyor. Sol taraf 4 ay önce stent ile açılıyor sağ taraf için KEA planlanıyor. Cerrahi tarafından hastanın kullandığı antikoagülan ve antitrombosit ilaçları kesilmediği için hastaya genel anestezi (GA) planlandı. GA indüksiyonu devamında hasta entübe edildi. Standart anestezi monitörizasyonuna ek olarak ipsilateral NIRS ve BIS monitörizasyonu yapıldı. Hastaya postoperatif analjezi için uyandırılmadan önce SPSIPB ve parasetamol 1 gr iv planlandı. Cerrahi işlem bitmeden 30 dk önce parasetamol 1 gr iv yapıldı. Cerrahi işlem bittikten sonra hasta blok için sol lateral pozisyona alındı. Ultrasonografi eşliğinde 30 ml %0.25 bupivakain ile SPSIPB uygulandı. 3x1 gr parasetamol iv postoperatif analjezi için uygulandı. Hastanın postoperatif 1,2,6,12,24. saatlerdeki statik ve dinamik Numerik Ağrı Skalası (NRS) skorları, bulantı kusma şikayetleri kaydedildi. Postoperatif 1.saatte statik NRS skoru 2, dinamik NRS skoru 3 olarak izlendi. Takiplerinde statik NRS skoru maksimum 2 dinamik NRS skoru ise maksimum 3 olarak kaydedildi. 24 saatlik takipleri sırasında opioid tüketimi olmadı.

İnsizyon alanı



Bloğun Uygulanması

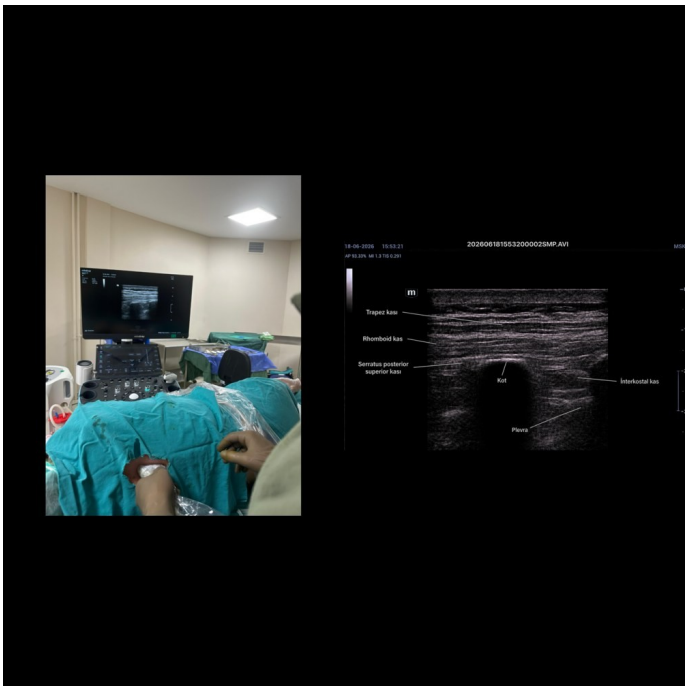

TARTIŞMA / SONUÇ: Postoperatif multimodal analjezi açısından, hastamızın 24 saatlik takiplerinde NRS skorlarının düşük izlenmesi ve opioid tüketimi olmaması nedeniyle, SPSIPB antikoagülan ve antitrombosit ilaçları kesilmemiş KEA ameliyatı geçiren hastalarda multimodal analjezinin bir parçası olabilir. Opioid-free analjezi teknikleri açısından kendine yer bulabilmesi için daha fazla çalışmaya ihtiyaç vardır.

Anahtar Kelimeler: *Karotis Endarterektomi, Serratus Posterior Superior İnterkostal Plan Bloğu, Analjezi, Antikoagülasyon, Antitrombosit*

KAYNAKÇA

1. Howell SJ. Carotid endarterectomy. Br J Anaesth. 2007 Jul;99(1):119-31. doi: 10.1093/bja/aem137. Epub 2007 Jun 6. PMID: 17556351.
2. Colton IB, Fujii MH, Ahern TP, MacLean CD, Lahiri JE, Alef M, et al. Postoperative opioid prescribing patterns and use after vascular surgery. Vasc Med 2019; 24: 63-9.
3. Wheeler M, Oderda GM, Ashburn MA, Lipman AG. Adverse events associated with postoperative opioid analgesia: a systematic review. J Pain 2002; 3: 159-80.
4. Tulgar S, Ciftci B, Ahiskalioglu A, Bilal B, Sakul BU, Korkmaz AO, Bozkurt NN, De Cassai A, Torres AJ, Elsharkawy H, Alici HA. Serratus Posterior Superior Intercostal Plane Block: A Technical Report on the Description of a Novel Periparavertebral Block for Thoracic Pain. Cureus. 2023 Feb 3;15(2):e34582. doi: 10.7759/cureus.34582. PMID: 36883093; PMCID: PMC9985818.Tulgar S, Ciftci B, Ahiskalioglu A, Bilal B, Sakul BU, Korkmaz AO, Bozkurt NN, De Cassai A, Torres AJ, Elsharkawy H, Alici HA. Serratus Posterior Superior Intercostal Plane Block: A Technical Report on the Description of a Novel Periparavertebral Block for Thoracic Pain. Cureus. 2023 Feb 3;15(2):e34582. doi: 10.7759/cureus.34582. PMID: 36883093; PMCID: PMC9985818.

SS-44 Sözlü Bildiri

Minimal İnvaziv Kardiyak Cerrahide Postoperatif Analjezi: İntratekal Morfin Eski Ama Hala Güçlü Bir Seçenek mi?

Nevriye Salman[1], Nilgün Zengin[1], Aslıhan Aykut[1], Aşina Pınar[1], Pınar Kırdemir Gökkurt[1], Nurefşan Atıcı[1], Z. Aslı Demir[1]

[1]SBÜ Ankara Bilkent Şehir Hastanesi

GİRİŞ / AMAÇ: Minimal invaziv kardiyak cerrahide (MİKC) etkin postoperatif analjezi, erken ekstübasyon ve mobilizasyonun derlenmenin önemli bileşenleridir (1). Sistemik opioidlerin yan etkileri opioid koruyucu multimodal yaklaşımlara ilgiyi artırmıştır (2); 1979'dan beri uygulanan intratekal morfin seçeneklerden olmaya devam etmiştir. Bu olgu serisinde MİKC yapılan üç hastada intratekal morfinin postoperatif ağrı, opioid gereksinimi ve erken derlenme üzerine etkilerini değerlendirmeyi amaçladık.

OLGU: Aydınlatılmış onamları alınan, elektif MİKC uygulanan ASA II–III sınıfında üç kadın hasta olgu serisine dahil edildi. Standart monitörizasyon sonrası, ideal vücut ağırlığına göre 7 μg kg^{-1} morfin 200 μg.mL^{-1} hacme dilüe edilerek oturur pozisyonda L4–L5 aralığından 27 G spinal iğne ile intratekal uygulandı. Hastalara uygulanan toplam morfin dozu 0,5 mg'ı geçmeyecek şekilde uygulandı.İntratekal girişim ile sistemik heparinizasyon arasında en az 60 dakika bırakıldı. Anestezi indüksiyonu propofol, fentanil, rokuronyum ve lidokain ile; idamesi ise propofol ve remifentanil infüzyonlarıyla, bispektral indeks 40–50 olacak şekilde gerçekleştirildi. Postoperatif multimodal analjezi kapsamında parasetamol 3x1 gr uygulandı; NRS ≥4 durumunda tramadol 1 mg/kg kurtarma analjezisi planlandı.Postoperatif 6., 12. ve 24. saat NRS skorları, ilk 24 saatlik ek sistemik opioid tüketimi, ekstübasyon süresi ile yoğun bakım ve hastanede kalış süreleri kaydedildi (Tablo1). Hastalar intratekal morfine bağlı hemodinaik instabilite, solunum depresyonu, sedasyon, bulantı-kusma, pruritus ve nöroaksiyel komplikasyon görülmeden komplikasyonsuz taburcu edildi.

Tablo 1. Peroperatif veriler

	Ameliyat	It morfin (mg)	Yaş	VKİ	ASA	KPB süresi (dk)	KK süresi (dk)	Operasyon süresi (dk)	NRS 6. saat	NRS 12. saat	NRS 24. saat	Total iv opioid (mg)	Ekstübasyon süresi (saat)	YB'da kalış süresi (saat)	Hastanede kalış süresi (gün)
Olgu1	ASD	0,4	33	24,6	2	95	57	270	0	0	0	0	3	25	5
Olgu2	MVR + TRA	0,5	55	36,4	3	189	143	360	0	0	0	0	4	47	6
Olgu3	AVR	0,5	67	30,8	2	173	140	360	0	0	0	0	4	22	6

TARTIŞMA / SONUÇ: MİKC'de etkin analjezi; erken ekstübasyon, mobilizasyon ve taburculuğu destekler (1). Sistemik opioidlerin yan etkileri nedeniyle opioid koruyucu multimodal analjezi yöntemleri önem kazanmıştır. İntratekal morfin, 24 saate kadar analjezi sağlayabilmekte ve postoperatif opioid gereksinimini azaltabilmektedir. Olgu serimizde üç hastanın 6., 12. ve 24. saat NRS skorları 0 olup, ilk 24 saatte ek sistemik opioid gereksinimi olmamıştır.Bu bulgular, intratekal morfinin MİKC'de etkili ve opioid koruyucu bir multimodal analjezi seçeneği olabileceğini düşündürmektedir. Ancak sınırlı olgu sayısı nedeniyle etkinlik ve güvenlik açısından kesin sonuca varılamaz. Optimal dozun belirlenmesi ve güncel rejyonel tekniklerle karşılaştırılması için kontrollü çalışmalara ihtiyaç vardır.

Anahtar Kelimeler: *intratekal morfin, minimal invaziv kardiyak cerrahi, postoperatif analjezi, opioid tüketimi*

KAYNAKÇA

1. Agnieszka Trzcinka, Dan M. Drzymalski. Intrathecal Morphine for Minimally Invasive Cardiac Surgery: The Next Frontier for Cardiac Anesthesia Care? J Cardiothorac Vasc Anesth. 2023 Feb;37(2):324-325. doi: 10.1053/j.jvca.2022.10.024. Epub 2022 Oct 29. 2. Ciconini LE, Wanessa Amanda Ramos, Amanda Cyntia Lima Fonseca, Nishankkumar Patel Nooli, Andre Fiche Gosling. Intrathecal Morphine for Cardiac Surgery: A Systematic Review and Meta-Analysis of Randomized Controlled Trials. Ann Card Anaesth. 2024 Jan 1;27(1):3-9. doi: 10.4103/aca.aca_48_23. Epub 2024 Jan 12.

SS-45 Sözlü Bildiri

Erişkin Bronkoskopide Genel Anestezi Yönetimi: Olgu Serisi

Ayşenur Bulut Canıtez[1], Özlem Turhan[1], Zerrin Sungur[1]

[1]İstanbul Üniversitesi, İstanbul Tıp Fakültesi, Anesteziyoloji Ve Reanimasyon Anabilim Dalı

GİRİŞ / AMAÇ: Bronkoskopik girişimlerde ortak havayolunun paylaşılması ve işlemlerin değişen süre ve invazivliği anestezi yönetimini özellikli kılmaktadır. Anestezi ve havayolu yönetiminin hasta ve işlem özelliklerine göre bireyselleştirilmesi önerilmektedir (1–3). Erişkin bronkoskopilerde genel anestezi deneyimimizi sunmayı amaçladık.

OLGU: Ocak 2026–Ağustos 2026 tarihleri arasında bronkoskopik girişim uygulanan dokuz erişkin olgu değerlendirildi. Altı hastaya tanısal bronkoskopi, iki hastaya endobronşiyal tedavi, pulmoner alveoler proteinozisli bir hastaya tüm akciğer lavajı uygulandı. Tüm olgularda endotrakeal entübasyon ile havayolu sağlandı; sekiz olguda tek lümenli endotrakeal tüp, tüm akciğer lavajı uygulanan olguda çift lümenli endobronşiyal tüp kullanıldı. Total intravenöz anestezi (TIVA) uygulandı ve nöromüsküler blokaj roküronyum ile gerçekleştirildi. Ekstübasyon planlanan olgularda nöromüsküler blok sugammadeks ile antagonize edildi. Medyan işlem süresi 30 (15–160) dakikaydı. Tanısal bronkoskopi uygulanan altı olgunun tamamı ekstübe edilerek uyanma ünitesi takibi sonrası servise, terapötik girişim uygulanan üç olgu ise entübe olarak yoğun bakım ünitesine devredildi.

Erişkin Bronkoskopide Genel Anestezi Yönetimi: Olgu serisi

Özellik	O1	O2	O3	O4	O5	O6	07	08	O9
Yaş(yıl)	54	29	40	66	60	72	43	61	28
Cinsiyet	E	K	K	K	K	K	K	K	K
Ek hastalıklar	HT,DM,KAH, KHDAK	Yok	Myastenia gravis,opere timoma	HT,DM,HL	HT, multiple myelom	KAH,astım, DM,HT, akciğer SCC	KBH,SLE	RA,SLE,HT,KAH	Pulmoner alveolar proteinozis
ASA	III	II	III	II	II	III	III	III	III
İşlem endikasyonu	Endobronşial tedavi	Tanısal bronkoskopi	Endobronşial tedavi	Tanısal bronkoskopi	Tanısal bronkoskopi	Tanısal bronkoskopi	Tanısal bronkoskopi	Tanısal bronkoskopi	Tüm akciğer lavajı
Havayolu aracı	8,0 mm kaflı ETT	8,0 mm kaflı ETT	8,0 mm kaflı ETT	8,0 mm kaflı ETT	8,0 mm kaflı ETT	8,0 mm kaflı ETT	8,0 mm kaflı ETT	8,0 mm kaflı ETT	37 Fr ÇLT
İşlem süresi(dk)	60	30	45	30	15	65	30	20	160
İşlem sonrası çıkış	Entübe, YBÜ	Uyanma odası sonrası servis	Uyanma odası sonrası servis	Uyanma odası sonrası servis	Uyanma odası sonrası servis	Uyanma odası sonrası servis	Uyanma odası sonrası servis	Uyanma odası sonrası servis	Entübe, YBÜ

ASA, American Society of Anesthesiologists; HT, hipertansiyon; DM, diabetes mellitus; KAH, koroner arter hastalığı; KHDAK, küçük hücreli dışı akciğer kanseri; HL, hiperlipidemi; SCC, skuamöz hücreli karsinom; KBH, kronik böbrek hastalığı; SLE, sistemik lupus eritematozus; RA, romatoid artrit; ETT, endotrakeal tüp; ÇLT, çift lümenli tüp; YBÜ, yoğun bakım ünitesi.

TARTIŞMA / SONUÇ: Bronkoskopik girişimlerde endotrakeal entübasyon ile kontrollü havayolu ve TIVA, özellikle ileri girişimlerde ventilasyonun sürdürülmesi ve uygun işlem koşullarının sağlanması amacıyla kullanılan yaklaşımlardandır (1,3). Akciğer lavaj örneklemesi ve solunum yolu biyopsi örneklemeleri gibi tanısal girişimler daha az invaziv ve daha kısa süreli olup hastaların tamamı işlem sonunda ekstübe edilerek uyanma ünitesi takibi sonrası servise devredilmiştir. Buna karşılık, daha kapsamlı ve invaziv işlemlerin yapıldığı terapötik girişim uygulanan üç olgunun tamamı entübe olarak yoğun bakım ünitesine transfer edilmiştir. Bulgularımız, anestezi tekniği, ekstübasyon ve postoperatif bakım planının hasta özelliklerinin yanı sıra girişimin niteliği ve beklenen süresine göre bireyselleştirilmesi gerektiğini desteklemektedir (2,3). Erişkin bronkoskopik girişimlerde endotrakeal entübasyon ile kontrollü havayolu sağlanarak TIVA uygulanması, uygulanabilir bir anestezi yaklaşımıdır. Ayrıca, anestezi yönetimi, ekstübasyon ve postoperatif bakım planlamasında hasta özelliklerinin yanı sıra işlemin niteliği ve süresinin de dikkate alınması gerektiğini düşünmekteyiz.

Anahtar Kelimeler: *Genel anestezi, Total intravenöz Anestezi, Havayolu yönetimi, Trakeal Entübasyon., Bronkoskopi*

KAYNAKÇA

1. Goudra B, Sundararaman L, Chandar P, Green M. Anesthesia for bronchoscopy—an update. J Clin Med. 2024;13(21):6471. doi:10.3390/jcm13216471.
2. Semmelmann A, Loop T. Anesthesia for interventional pulmonology. Curr Opin Anaesthesiol. 2022;35(1):82–88. doi:10.1097/ACO.0000000000001079.
3. Abdelmalak BB, Doyle DJ. Updates and controversies in anesthesia for advanced interventional pulmonology procedures. Curr Opin Anaesthesiol. 2021;34(4):455–463. doi:10.1097/ACO.0000000000001029.

SS-46 Sözlü Bildiri

Tünelli Hemodiyaliz Kateteri Malpozisyonu Sonrası Mediastinal Hemotoraks: Nadir Ancak Yaşamı Tehdit Eden Bir Komplikasyon

Merve Bulun Yediyıldız[1], İrem Durmuş[1], Kübra Taşkın[2], Banu Çevik[1]

[1]Kartal Dr. Lütfi Kırdar Şehir Hastanesi
[2]Fatih Sultan Mehmet Eğitim ve Araştırma Hastanesi

GİRİŞ / AMAÇ: Tünelli hemodiyaliz kateterleri, son dönem böbrek hastalığında uzun süreli vasküler erişimin sağlanmasında yaygın olarak kullanılmaktadır. En sık bildirilen komplikasyonlar kateter ilişkili kan dolaşımı enfeksiyonları ve tromboz olup, bu komplikasyonlar klinik kılavuzlarda ayrıntılı olarak tanımlanmıştır [1,2]. Buna karşın, vasküler perforasyon ve hemotoraks gibi mekanik komplikasyonlar nadir görülmekle birlikte yaşamı tehdit edici sonuçlara yol açabilir.

OLGU: Son dönem böbrek hastalığı nedeniyle düzenli hemodiyaliz uygulanan 52 yaşındaki kadın hastanın özgeçmişinde konjestif kalp yetmezliği, kronik obstrüktif akciğer hastalığı, diabetes mellitus ve hipertansiyon mevcuttu. Tekrarlayan kateter ilişkili enfeksiyonlar nedeniyle sol internal juguler venden ultrasonografi ve floroskopi rehberliğinde tünelli hemodiyaliz kateteri yerleştirildi. İşlemden birkaç saat sonra dispne, göğüs ağrısı ve hemodinamik instabilite gelişti. Kan basıncı 80/50 mmHg, kalp hızı 125 atım/dk idi ve hemoglobin düzeyi 9,8 g/dL'den 6,5 g/dL'ye geriledi. Akciğer grafisinde masif sol hemotoraks saptandı. Acil video yardımlı torakoskopik cerrahide yaklaşık 1000 mL taze hemorajik sıvı ve 400 mL organize hematom izlendi. Kateter ucunun mediastinal plevrayı perfore ettiği ve subklavyen ven laserasyonuna neden olduğu görüldü. Mini-torakotomiye geçilerek ven onarıldı ve kateter çıkarıldı. Postoperatif yoğun bakım izlemi sonrasında hasta beşinci günde ekstübe edildi ve klinik iyileşme sonrası stabil durumda taburcu edildi.

Radiographic image showing the newly inserted tunneled catheter via the right internal jugular vein

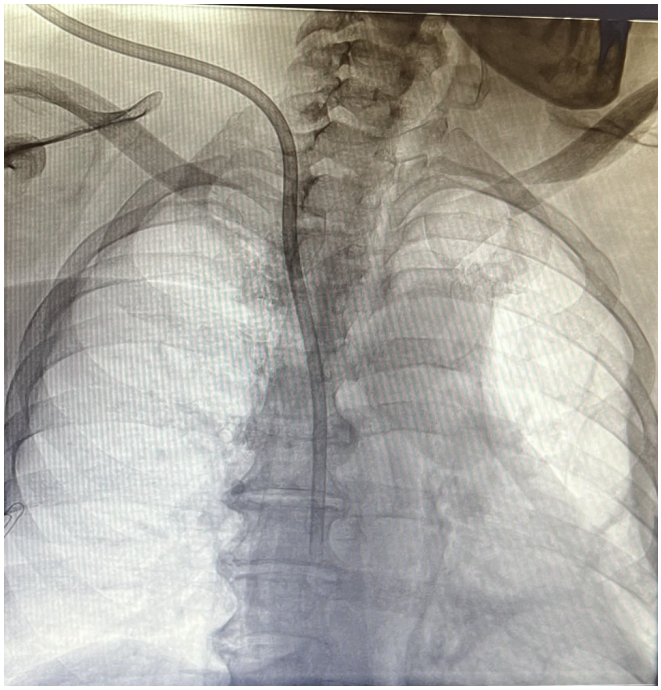

Intraoperative view showing the tunneled catheter tip protruding through the mediastinal pleura.

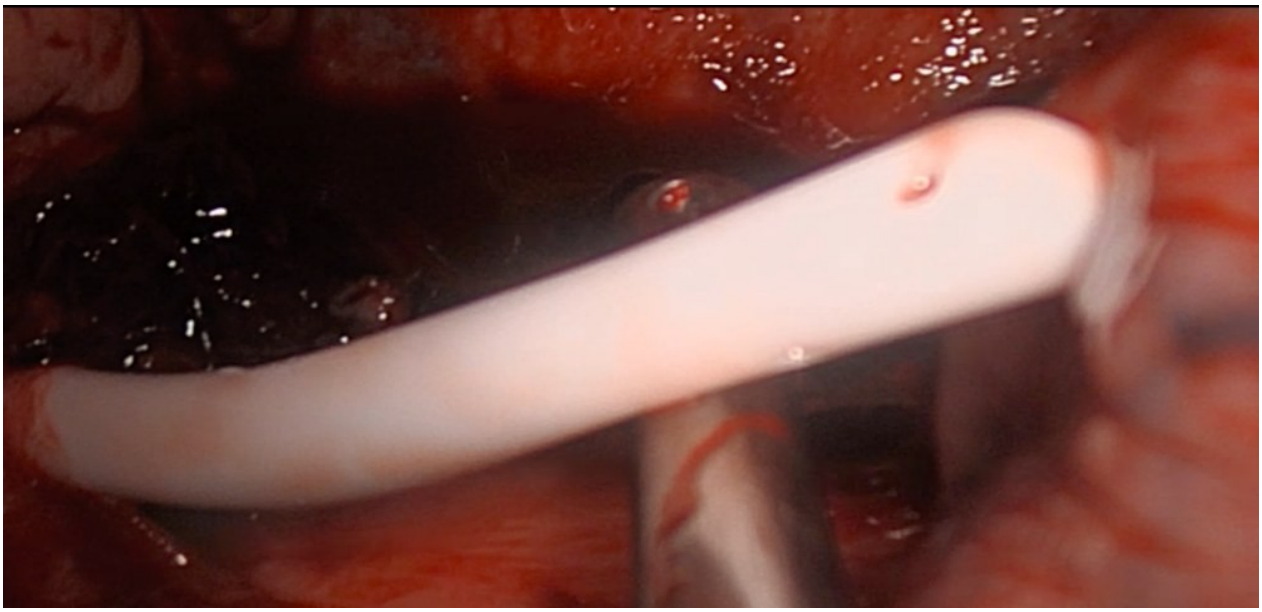

Thoracoscopic image showing hematoma accumulation surrounding the malpositioned catheter tip.

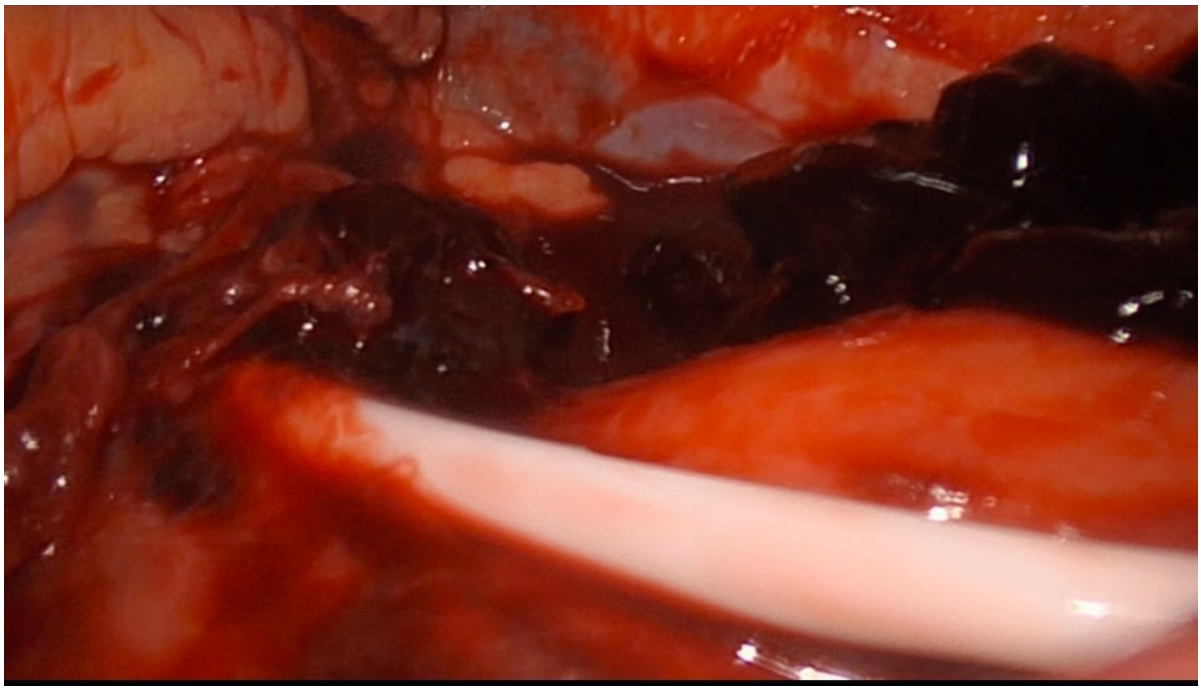

TARTIŞMA / SONUÇ: Ultrasonografi rehberliği santral venöz kateterizasyona bağlı komplikasyon riskini azaltmakla birlikte, kateter malpozisyonu ve ilişkili mekanik komplikasyonları tamamen ortadan kaldırmamaktadır. Smit ve ark. [3], ultrasonografinin kateter malpozisyonu ve ilişkili komplikasyonların saptanmasındaki duyarlılığının sınırlı olabileceğini bildirmiştir. Özellikle tekrarlayan venöz girişimlere ve karmaşık vasküler anatomiye sahip hastalarda işlem sonrası yakın klinik izlem önem taşımaktadır.Sonuç olarak, tünelli hemodiyaliz kateteri yerleştirilmesini takiben gelişen ani dispne, hipotansiyon ve hızlı hemoglobin düşüşü, vasküler yaralanma ve hemotoraks açısından alarm bulguları olarak değerlendirilmelidir. Görüntüleme rehberliğinde gerçekleştirilen teknik olarak başarılı girişimlerde dahi ciddi mekanik komplikasyonlar gelişebileceği akılda tutulmalı; erken tanı ve hızlı multidisipliner müdahale sağlanmalıdır.

Anahtar Kelimeler: *Tünelli hemodiyaliz kateteri, hemotoraks, kateter malpozisyonu, subklavyen ven yaralanması*

KAYNAKÇA

1. Mermel LA, Allon M, Bouza E, Craven DE, Flynn P, O'Grady NP, et al. Clinical practice guidelines for the diagnosis and management of intravascular catheter-related infection: 2009 update by the Infectious Diseases Society of America. Clin Infect Dis. 2009;49(1):1–45.
2. Lok CE, Huber TS, Lee T, Shenoy S, Yevzlin AS, Abreo K, et al. KDOQI Clinical Practice Guideline for Vascular Access: 2019 Update. Am J Kidney Dis. 2020;75(4 Suppl 2):S1–S164.
3. Smit JM, Raadsen R, Blans MJ, van Leeuwen AL, Bode PJ, Tulleken JE, et al. Bedside ultrasound to detect central venous catheter misplacement and associated iatrogenic complications: a systematic review and meta-analysis. Crit Care. 2018;22:65.

SS-47 Sözlü Bildiri

Majör Ortopedik Onkoloji Cerrahilerinde Hedefe Yönelik Masif Transfüzyon Yönetimimiz

Müşerref Beril Dinçer[1], İbrahim Göktuğ Ak[1], Nur Canbolat[1]

[1]İstanbul Üniversitesi, İstanbul Tıp Fakültesi, Anesteziyoloji ve Reanimasyon Anabilim Dalı

GİRİŞ / AMAÇ: Femur ve pelvis kemik tümörlerine yönelik majör cerrahilerde masif transfüzyon gereksinimi olabilmektedir (1, 2). Bu vakalarda uygun kan ve kan ürünleriyle transfüzyonun yönetimi prognoza olumlu katkı sağlamaktadır (1, 2). Ortopedik tümör cerrahisi geçiren dört hastada transfüzyon yönetimimiz anlatılmaktadır.

OLGU: Kemik tümörü nedeniyle opere edilen dört hastanın verileri incelendi. Birinci olgu, proksimal femurda osteosarkom nedeniyle tümör rezeksiyonu ve tümör protezi operasyonu geçiren 13 yaşında erkek hasta (60 kilo, 150 cm boy); ikinci olgu, uyluk malign yumuşak doku tümörü nedeniyle tümör rezeksiyonu operasyonu geçiren 44 yaşında erkek hasta olarak belirlendi. Üçüncü ve dördüncü olgular, pelvis tümörü nedeniyle internal hemipelvektomi ve tümör protezi operasyonu geçiren 44 yaşında erkek hastalardı. Her biri ortalama 8-9 saat süren her dört cerrahide de masif transfüzyon uygulandı. Her hastaya antifibrinolitik olarak vaka başında 1 gr traneksamik asit uygulandı. Aralıklı arteriyel kan gazları çalışıldı; hemoglobin, laktat ve baz eksisi takibi yapıldı. Kan ve kan ürünü transfüzyonu için ES/TDP (eritrosit süspansiyonu/taze donmuş plazma) oranı 1:1 veya 2:1 olacak şekilde replasman yapıldı. İntraoperatif çalışılan fibrinojen ve trombosit değerlerine göre kriyopresipitat ve havuz/aferez trombosit replasmanı uygulandı. Bütün hastalar ≥ 0,1 mcg/kg/dk dozunda noradrenalin infüzyonu aldı. Tüm hastalar operasyonun sonunda yoğun bakıma alındı. Hastaların perioperatif laboratuvar değerleri ve kan ürünü replasmanları Tablo 1'de detaylı olarak gösterilmiştir. Tüm hastalar bir ila dört gün süren yoğun bakım yatışının ardından ortalama sekizinci günde hastaneden taburcu edildi.

Tablo 1. Hasta özellikleri, perioperatif laboratuvar değerleri ve kan ürünleri

Parametreler	Olgu 1	Olgu 2	Olgu 3	Olgu 4
Yaş	13	44	44	44
ASA skoru	II	II	II	II
Preoperatif Hb	9,5 g/dl	12,2 g/dl	14,5 g/dl	11,1 g/dl
Preoperatif trombosit	108.000/µL	392.000/µL	177.000/µL	390.000/µL
Preoperatif fibrinojen	4,38 g/L	-	3,57 g/L	5,68 g/L
İntraoperatif en düşük Hb	6,3 g/dl	6,3 g/dl	7,5 g/dl	6,8 g/dl
İntraoperatif en düşük baz eksisi	-2,0 mmol/L	-5,2 mmol/L	-5,2 mmol/L	2,7 mmol/L
İntraoperatif en yüksek laktat	5,0 mmol/L	4,8 mmol/L	2,6 mmol/L	3,0 mmol/L
İntraoperatif trombosit	60.000/µL	146.000/µL	124.000/µL	251.000/µL
İntraoperatif fibrinojen	1,60 g/L	1,80 g/L	0,76 g/L	3,13 g/L
Verilen kan ürünleri	7 Ü ES, 5 Ü TDP, 8 Ü kriyopresipitat,	8 Ü ES, 4 Ü TDP, 7 Ü kriyopresipitat,	4 Ü ES, 3 Ü TDP,	7 Ü ES,
Postoperatif Hb	10,7 g/dl	12,6 g/dl	9,1 g/dl	6,5 g/dl*
Postoperatif trombosit	55.000/µL	238.000/µL	85.000/µL	144.000/µL*
Postoperatif fibrinojen	3,13 g/L	2,75 g/L	1,72 g/L	1,80 g/L*

*ASA, American Society of Anesthesiologists; Hb, hemoglobin; ES, eritrosit süspansiyonu; TDP, taze donmuş plazma; Ü, ünite. Postoperatif değerler yoğun bakım ünitesindeki ilk laboratuvar değerleridir. *Dördüncü olguya yoğun bakıma kabulünden sonra, 3 Ü ES, 3 Ü TDP, 8 Ü kriyopresipitat ve 1 Ü aferez trombosit verilmiştir.*

TARTIŞMA / SONUÇ: İntraoperatif masif transfüzyon yönetiminde, ES/TDP oranının dikkate alınması; laktat, baz eksisi, hemoglobin, trombosit ve fibrinojen düzeyi takibi yapılarak transfüzyonun hedefe yönelik olarak yönetilmesi çeşitli kılavuzlarda önerilmektedir (3, 4). Biz de masif transfüzyon yönetimi stratejimizi bu doğrultuda

uyguladık. Hemoglobin, fibrinojen düzeyi ve trombosit sayısı doğrultusunda, ES ve TDP oranı gözetilerek, laktat ve baz eksisi takibi yapılarak replasman yapıldı. Elimizde viskoelastik test olmadığı için kullanamadık. Sonuç olarak, hastalar ciddi bir komplikasyon görülmeden hastaneden taburcu edildi.

Anahtar Kelimeler: *Kemik tümörü, Masif transfüzyon, Eritrosit süspansiyonu, Taze donmuş plazma*

KAYNAKÇA

1. Rankin D, Zuleta-Alarcon A, Soghomonyan S, Abdel-Rasoul M, Castellon-Larios K, Bergese SD. Massive blood loss in elective spinal and orthopedic surgery: Retrospective review of intraoperative transfusion strategy. J Clin Anesth 2017; 37:69–73
2. Thompson PA, May D, Choong PF, Tacey M, Liew D, Cole-Sinclair MF. Predicting blood loss and transfusion requirement in patients undergoing surgery for musculoskeletal tumors. Transfusıon 2014; 54:1469–1477
3. Kietaibl S, Ahmed A, Afshari A, Albaladejo P, Aldecoa C, Barauskas G, et al. Management of severe peri-operative bleeding: Guidelines from the European Society of Anaesthesiology and Intensive Care: Second update 2022. Eur J Anaesthesiol 2023; 40:226–304
4. Lenet T, McIsaac D, Hallet J, Jerath A, Lalu M, Nicholls S, et al. Intraoperative Blood Management Strategies for Patients Undergoing Noncardiac Surgery: The Ottawa Intraoperative Transfusion Consensus. JAMA Network Open 2023; 6(12):e2349559

SS-48 Sözlü Bildiri

Biyoprotez Mitral Kapak Replasmanı Sonrası Gelişen Perianüler Dehissens ve İleri Aort Yetmezliği Nedeniyle Reoperasyon: Anestezi Yönetimi ve İntraoperatif Transözofageal Ekokardiyografinin Rolü

Özge Pekşen Kızılışık[1], Esin Erdem[1]

[1]Koşuyolu Yüksek İhtisas Eğitim ve Araştırma Hastanesi

GİRİŞ / AMAÇ: Biyoprotez kapak dehisensi, kapak replasmanı sonrası nadir görülen ancak ciddi morbiditeye yol açabilen bir komplikasyondur ve genellikle enfektif endokardit, doku zayıflığı veya cerrahi teknikle ilişkilidir [1]. Transtorasik ekokardiyografi (TTE) bazı olgularda paravalvüler kaçağı gösteremeyebilir; tanı çoğunlukla transözefageal ekokardiyografi (TEE) ile konur [2]. Diğer kapak patolojilerinin de eşlik etmesi, reoperasyon planlamasını ve anestezi yönetimini karmaşıklaştırabilir [3].

OLGU: Yetmiş yaşında, 100 kg/165 cm boyunda, hipofiz patolojisi ve hipotiroidi nedeniyle prednizolon ve levotiroksin sodyum kullanan erkek hasta, bir yıl önce ileri mitral yetmezlik nedeniyle biyoprotez mitral kapak replasmanı geçirmişti. Operasyondan 3-4 ay sonra nefes darlığı ve pretibial ödemle acil servise başvurdu; TTE'de ejeksiyon fraksiyonu ve mitral kapak normal değerlendirilerek semptomatik tedavi uygulandı. Şikayetlerin gerilememesi üzerine yapılan TEE'de anterior mitral anulus boyunca perianüler dehisens ve aort kapak non-koroner kuspta perforasyona bağlı ileri aort yetmezliği saptandı; reoperasyon kararı alındı. Ameliyathanede rutin monitörizasyona ek olarak invaziv arter, Near Infrared Spektroskopisi (NIRS) ve Bispektral İndeks (BİS) monitörizasyonu uygulandı; indüksiyon sonrası sağ internal juguler venden 8 French sheath ile santral venöz yol açılıp pulmoner arter kateteri yerleştirildi (pulmoner arter basıncı 51/27 mmHg). İntraoperatif TEE'de belirgin anulus dehisensi ve transprostetik maksimum/ortalama gradiyent 55/25 mmHg izlendi (Şekil 1). Mitral ve aort kapağa cerrahi müdahale sonrası TEE'de mitral gradiyent 10/4 mmHg'ye geriledi (Şekil 2). Hasta inotrop desteğiyle yoğun bakım ünitesine alındı; 12 günlük takip sonrası taburculuk için servise nakledildi.

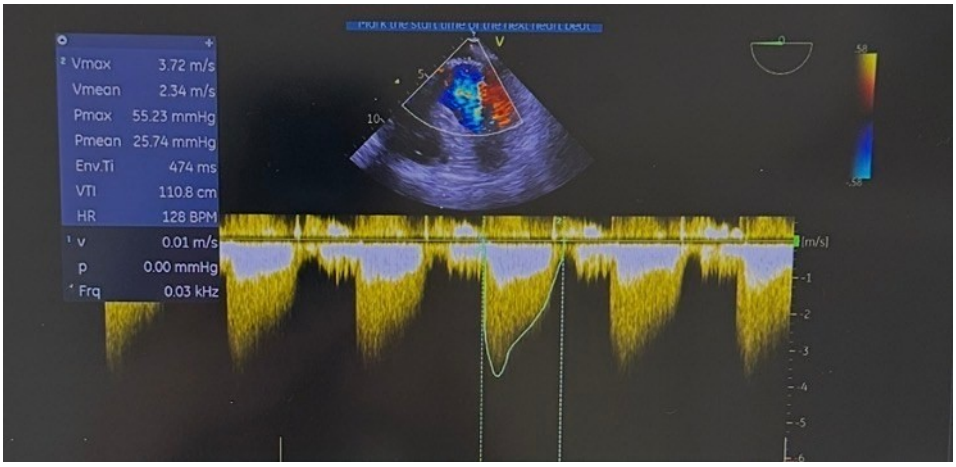

Şekil 1. Anestezi İndüksiyonu Sonrası TEE Görüntüsü

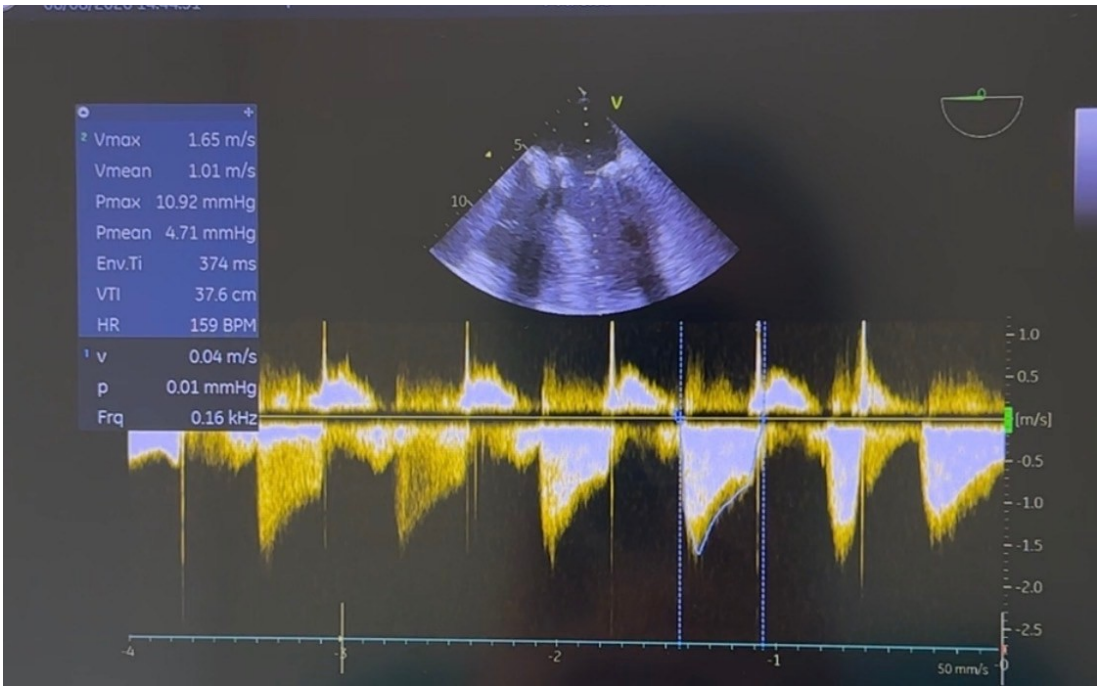

Şekil 2. Kardiyopulmoner Bypass Sonrası TEE Görüntüsü

TARTIŞMA / SONUÇ: Bu olgu, semptomatik hastalarda TTE normal göründüğünde dahi TEE'nin tanısal önemini vurgulamaktadır [2,4]. Aort kapağın eşlik eden perforasyonu, mitral cerrahisi sonrası nadir görülen ancak reoperasyon stratejisini değiştiren bir bulgudur [1,3]. Kompleks reoperasyonlarda invaziv arter, pulmoner arter kateteri ve intraoperatif TEE monitörizasyonu, hemodinamik yönetim ve cerrahi başarının anlık değerlendirilmesinde önemlidir. Persistan semptomlu prostetik kapak hastalarında TTE normal olsa dahi ileri görüntüleme ile değerlendirme yapılmalı ve komşu kapak patolojileri araştırılmalıdır. Multidisipliner yaklaşım ve gelişmiş intraoperatif monitörizasyon, yüksek riskli reoperasyonlarda olumlu klinik sonuç elde edilmesini sağlayabilir.

Anahtar Kelimeler: *biyoprotez mitral kapak, perianüler dehisens, transözofageal ekokardiyografi*

KAYNAKÇA

1. Janmohamed IK, et al. Mitral valve paravalvular leaks: Comprehensive review of literature. J Card Surg. 2022. doi:10.1111/jocs.16145. PMID: 34822197.
2. Kolakalapudi P, Chaudhry S, Omar B. Iatrogenic Aortic Insufficiency Following Mitral Valve Replacement: Case Report and Review of the Literature. J Clin Med Res. 2015;7(6):485-489. doi:10.14740/jocmr2128w.
3. Zoghbi WA, Chambers JB, Dumesnil JG, et al. Guidelines for the Evaluation of Prosthetic Valve Function With Cardiovascular Imaging: A Report From the American Society of Echocardiography. J Am Soc Echocardiogr. 2024;37(1):2-63. doi:10.1016/j.echo.2023.10.004.
4. Praz F, Borger MA, Lanz J, Marin-Cuartas M, et al. 2025 ESC/EACTS Guidelines for the Management of Valvular Heart Disease. Eur Heart J Valvular Struct Heart Dis. 2025;1(1):xwag001. doi:10.1093/ehjvshd/xwag001.

SS-49 Sözlü Bildiri

Koroner Arter Baypas Cerrahisinde Monoamin Oksidaz İnhibitörü Kullanan Hastada Analjezi Nosisepsiyon İndeks Kontrollü Opioid Titrasyonu

Nevriye Salman[1], Hilal Gökçay[1], Berat Özgenur Osma[1], Z. Aslı Demir[1], Ümit Karadeniz[1], Ayşegül Özgök[1]

[1]SBÜ, Ankara Bilkent Şehir Hastanesi

GİRİŞ / AMAÇ: Yaşlanan nüfusla birlikte geriatrik hastalarda anestezi ve kardiyak cerrahi gereksinimi artmaktadır (1,2). Parkinson tedavisinde kullanılan Monoaminooksidaz inhibitörleri (MAOİ), dopaminerjik etkileri ile perioperatif dönemde opioidlerle etkileşim sonucu titreme, terleme, ateş, hipertansiyon ve taşikardi gelişebilmekte (3) ve bu ilaçların kesilmesi serotonin sendromuna neden olabilmektedir (3,4). Bu nedenle Parkinson hastalığı olanlarda ilaç etkileşimleri ve doz ayarlamaları anestezi yönetiminin kilit noktasını oluşturmaktadır. Bu olguda, rasajilin kullanan ve acil koroner arter bypas cerrahisi (KABG) yapılan hastada Analjezi Nosisepsiyon İndeks (ANI) ile opioid titrasyonuna dayalı anestezi yönetiminin sunulması amaçlandı.

OLGU: Aydınlatılmış onamı alınan, ASA IV, 70 yaşında, 77 kg, koroner arter hastalığı, hipotiroidi ve Parkinson hastalığı bulunan hastaya acil KABG cerrahisi planlandı. Rasajilin tedavisi acil cerrahi nedeniyle kesilemedi. Anestezi indüksiyonunda propofol 2–2,5 $mg.kg^{-1}$, morfin 0,1 $mg.kg^{-1}$ ve rokuronyum 0,8 $mg.kg^{-1}$ uygulandı. Anestezi idamesi 50-100 $\mu g.kg^{-1}.dk^{-1}$ propofol ve 0,05-0,25 $\mu g.kg^{-1}.dk^{-1}$ remifentanil infüzyonu ile ANI (CONOX, Fresenius Kabi, Quantium Medical, Barcelona, Spain) qCON-qNOX değerleri 40-60 arasında olacak şekilde titre edildi (Şekil 1). İndüksiyon sonrası bilateral derin serratus anterior ve PECS II blokları uygulandı. İntraoperatif hipertansiyon metoprolol, urapidil ve gliseril trinitrat ile kontrol edildi. Kros klemp 59 dk, kardiyopulmoner bypas 86 dk ve operasyon süresi 240 dk. Hasta gliseril trinitrat infüzyonuyla yoğun bakıma entübe olarak alındı. Toplam 800 mg propofol ve 1,68 mg remifentanil kullanıldı. Postoperatif deksketoprofen ve parasetamol ile NRS ≤4 sağlandı, opioid gereksinimi olmadı. Hasta komplikasyonsuz olarak yedinci günde taburcu edildi.



Şekil 1. ANI Monitörizasyonu

TARTIŞMA / SONUÇ: MAOİ kullanan hastalarda özellikle bazı opioid ve serotonerjik ilaçlarla ciddi etkileşimler gelişebilir (5). Bu olguda rasajilin kesilemediğinden en az etkileşimi olan morfin ve remifentanil kullanımıyla ANI rehberli titrasyon sağlayarak total intravenöz anesteziyi (TİVA) idame ettik. Buna rağmen intraoperatif kontrol edilebilir hipertansiyon gözlendi. Sonuçta MAOİ tedavisi alan parkinsonlu kardiyak cerrahi hastalarında

kullanılan opioidlerin titrasyonu oluşabilecek sempatik yanıtı kontrol etmede yardımcı olabilir ancak ilaç etkileşimleri açısından dikkatli olunması gerektiğini düşünmekteyiz.

Anahtar Kelimeler: *monoamin oksidaz inhibitörü, kardiyak cerrahi, parkinson, analjezi nosisepsiyon indeks, opioid*

KAYNAKÇA

1. Staheli B, Rondeau B. Anesthetic considerations in the geriatric population. In: StatPearls [Internet]. Treasure Island (FL): StatPearls Publishing; 2026.
2. Garzón-Rodríguez JD, Torres-Gómez PL, Macias KA, Suárez-Tequia L, Noriega-Acosta F, Rodríguez-Aparicio EE, et al. Cardiac surgery in older adults: a retrospective cohort study of outcomes and risk score performance in octogenarians versus patients aged 65–79 years. *BMC Geriatr.* 2025;25(1):788. doi:10.1186/s12877-025-06416-4.
3. Öztürk T, Çıkrıkcı C, Yıldırım F, Kurdal AT, Çivi M. Kardiyak cerrahi geçiren ve monoamin oksidaz inhibitörü kullanan Parkinson hastasında fentanil reaksiyonu. *GKDA Derg.* 2014;20(4):232–235. doi:10.5222/GKDAD.2014.232.
4. Eşkin MB, İnce ME, Özkan G, Yıldırım V, Kurt E. Mitral kapak replasmanı yapılan Parkinsonlu hastada anestezi yönetimi-enteral L-Dopa uygulaması. *GKDA Derg.* 2014;20(3):167–171. doi:10.5222/GKDAD.2014.167.
5. Kaye AD, Kline RJ, Thompson ER, Kaye AJ, Terracciano JA, Siddaiah HB, et al. Perioperative implications of common and newer psychotropic medications used in clinical practice. *Best Pract Res Clin Anaesthesiol.* 2018;32:187–202.

SS-50 Sözlü Bildiri

Aort Cerrahisinde Gözlenen Heparin Direncinin Bivalirudin Kullanılarak Yönetimi: Olgu Sunumu

Yasir İlyas[1], Merve Elif Melikoğlu[1], Ferhat Borulu[2], Zübeyir Cebeci[1]

[1]Ordu Üniversitesi Tıp Fakültesi Anesteziyoloji ve Reanimasyon AD, Ordu, Türkiye
[2]Ordu Üniversitesi Tıp Fakültesi Kalp ve Damar Cerrahisi AD, Ordu, Türkiye

GİRİŞ / AMAÇ: Kardiyopulmoner baypas (KPB) sırasında yeterli antikoagülasyon sağlanması zorunludur. Heparin standart antikoagülan olmakla birlikte, yeterli dozlara rağmen hedef aktif pıhtılaşma zamanına (ACT) ulaşılamaması heparin direnci olarak tanımlanır (1). Bu olguda, yüksek doz heparin ve taze donmuş plazmaya rağmen yeterli antikoagülasyon sağlanamayan bir hastada bivalirudin ile KPB yönetimi sunuldu.

OLGU: Bilgilendirilmiş yazılı onamı alınan, hipertansiyon öyküsü bulunan 62 yaşında, 91 kg kadın hasta asendan aort anevrizması onarımı ve aort kapak replasmanı amacıyla elektif cerrahiye alındı. Bazal ACT 132 saniye olarak ölçüldü. KPB öncesi heparin sonrası ACT 200 saniye olarak saptandı. Farklı preparatlarla uygulanan ek heparin dozlarına rağmen, iki ayrı cihazla yapılan ölçümlerde ACT değerlerinin hedeflenen eşik değerin (ACT > 400 saniye) altında kaldığı görüldü. Olası antitrombin eksikliği düşünülerek 2 Ü taze donmuş plazma uygulandı; ancak bunu takiben uygulanan heparin sonrası da ACT değeri hedeflenen seviyeye ulaşamadı.Kümülatif 800 IU/kg heparin sonrası bivalirudine geçildi. Bivalirudin 1 mg/kg bolus ardından sürekli infüzyon şeklinde uygulandı. Bolus sonrası ACT 300 saniye olarak ölçüldü ve KPB başlatıldı. Antikoagülasyon seri ACT ölçümleriyle izlendi; bivalirudin infüzyonu KPB sonlandırıldıktan sonra durduruldu. Toplam cerrahi süre 395 dakika, KPB süresi 105 dakikaydı. Perioperatif hemostatik yönetim süresince izlenen Laboratuvar ve klinik parametrelerin yanı sıra gerçekleştirilen klinik müdahaleler kaydedildi (Tablo 1).

TARTIŞMA / SONUÇ: Bivalirudin, heparinin yeterli antikoagülasyon sağlayamadığı seçilmiş olgularda alternatif bir direkt trombin inhibitörüdür. Ancak spesifik antidotunun bulunmaması, doz gereksiniminin değişkenliği ve optimal ACT hedeflerinin net olmaması yakın koagülasyon izlemini gerektirir. Literatürde 2,5× bazal ACT veya yaklaşık ≥400 saniye hedefleyen protokoller bildirilmiştir (1,2). Postoperatif kanamada rezidüel antikoagülan etki ile cerrahi kaynaklı mekanik kanamanın ayırt edilmesi önemlidir. Bu olgu, heparin direncinde bivalirudinin uygulanabilir bir alternatif olabileceğini göstermektedir; optimal dozlama, monitörizasyon ve güvenlik için daha fazla klinik veriye ihtiyaç vardır.

Tablo 1. Perioperatif Hemostatik Yönetimin Kronolojisi: Laboratuvar Değerleri, Klinik Gelişmeler ve Müdahaleler

İNTRAOPERATİF DÖNEM		
Saat/ Zaman	***Laboratuvar & Takip Değerleri***	***Klinik Olaylar & Müdahaleler***
09:15 AM	Bazal ACT: 132 sn	-
09:53 AM	-	30,000 U Heparin uygulandı
09:58 AM	ACT: 200 sn	10,000 U Heparin uygulandı
10:03 AM	ACT: 216 sn	10,000 U Heparin uygulandı
10:08 AM	ACT 1. Cihaz: 221 sn 2. Cihaz: 211 sn	2 Ü Taze Donmuş Plazma (TDP) 30,000 U Heparin uygulandı
11:30 AM	ACT 1. Cihaz: 198 sn 2. Cihaz: 190 sn	Ön Tanı: Heparin Direnci
12:05 PM	-	Bivalirudin Yönetimi: 1 mg/kg bolus dozu takiben 1.75 mg/kg/saat infüzyon başlandı
12:10 PM	ACT: 300 sn	KPB (Kardiyopulmoner Baypas) başladı
12:22 PM		Aortik kros-klemp konuldu
12:45 PM	ACT: 632 sn	KPB takibi devam ediyor
01:30 PM	ACT: 625 sn	KPB takibi devam ediyor
01:45 PM	-	Aortik kros-klemp kaldırıldı

İNTRAOPERATİF DÖNEM		
Saat/ Zaman	***Laboratuvar & Takip Değerleri***	***Klinik Olaylar & Müdahaleler***
01:55 PM	-	KPB sonlandırıldı. Takibinde; • Bivalirudin infüzyonu durduruldu. • 1 gr Traneksamik Asit • 1 Ü Eritrosit Süspansiyonu (ES) replasmanı
02:15 PM	ACT: 468 sn	KPB sonrası ACT takibi
02:30 PM	ACT: 340 sn	
03:00 PM	ACT: 260 sn	
03:15 PM	-	**Yoğun Bakım Ünitesine (YBÜ) Transfer Edildi**
POSTOPERATİF DÖNEM		
Zaman / Gün	***Laboratuvar Değerleri ve Klinik Takip***	***Klinik Olaylar & Müdahaleler***
POD 0 **(YBÜ Kabul Sonrası)**	ACT: 276 sn | Hb: 8.6 g/dL Platelet: 180 x10³ | Kreatinin: 0.8 mg/dL INR: 2.41 | PTT: 134 sn | PT: 24.5 sn pH: 7.19 | BE: -9.4 mmol/L | Laktat: 9.5 mmol/L Fibrinojen: 225 mg/dL	Replasman Tedavisi (03:15 – 07:30 PM) • 2 gr Fibrinojen Konsantresi • 1 gr Traneksamik Asit • 2 Ü ES | 2 Ü Tam Kan | 4 Ü TDP
POD 0 **(03:15 – 07:30 PM)**	TDM (Drenaj): 1300 ml Hb: 7.2 g/dL | Platelet: 160 x10³ pH: 7.2 | BE: -11.3 mmol/L | Laktat: 13.5 mmol/L	Artmış Torasik drenaj nedeniyle reoperason kararı alındı.
POD 0 **(07:30 – 09:00 PM)**	ACT: 178 sn | INR: 1.23 PTT: 75.6 sn | PT: 11.4 sn Fibrinojen: 245 mg/dL	1. Reoperasyon (07:30 – 09:00 PM) Sternum alt ucunda venöz kanama durduruldu. • 2x Fibrin yapıştırıcı uygulandı.
POD 1 **(05:55 AM)**	Hb: 9.1 g/dL | Platelet: 116 x10³ Kreatinin: 1.76 mg/dL | Albumin: 23 g/L INR: 1.32 | PTT: 74 sn | PT: 12.4 sn pH: 7.4 | BE: -2.2 mmol/L Laktat: 5.7 mmol/L Fibrinojen: 238 mg/dL	Ekstübasyon gerçekleştirildi. %20 Human Albumin (1. Gün)
POD 1 **(08:00 AM – 08:00 PM)**	TDM: 1400 ml Hb: 7.0 g/dL pH: 7.3 | BE: -4.4 mmol/L | Laktat: 5.5 mmol/L	Yüksek miktarda torasik drenaj nedeniyle ikinci kez reoperasyon kararı alındı.
POD 1 (08:00 – 10:00 PM)	-	İkinci Kez Reoperasyon (08:00 – 10:00 PM)
POD 2 **(01:30 AM)**	TDM: 400 ml Hb: 8.1 g/dL	Re-ekstübasyon yapıldı. • 1 Ü ES replasmanı • %20 Human Albumin (2. Gün)
POD 3	TDM: 200 ml	• %20 Human Albumin (3. Gün)
POD 4	TDM: 50 ml	Drenler Çekildi.
POD 5	Hb: 7.3 g/dL	1 Ü ES replasmanı yapıldı.
POD 6	Hb: 9.1 g/dL | Platelet: 116 x10³ Kreatinin: 0.77 mg/dL pH: 7.48 | BE: 4.1 mmol/L | Laktat: 0.7 mmol/L Fibrinojen: 603 mg/dL INR: 1.17 | PTT: 28.1 sn | PT: 10.6 sn	**Servise Transfer Edildi**
POD 11		**TABURCU EDİLDİ** Hasta şifa ile taburcu edildi.
TDM: Torasik Drenaj Miktarı		

Anahtar Kelimeler: *Kardiyopulmoner Baypas, Heparin Direnci, Bivalirudin, Antikoagülasyon*

KAYNAKÇA

1. Gatt P, Galea SA, Busuttil W, Grima C, Muscat J, Farrugia Y. Bivalirudin as an alternative anticoagulant for cardiopulmonary bypass during adult cardiac surgery—a change in practice. J Extra Corpor Technol. 2017;49:49-53.
2. Boysan E, Circi R, Beyazal OF, Şener E. Bivalirudin for cardiopulmonary bypass in a patient with heparin allergy. J Cardiothorac Surg. 2023;18:258. doi:10.1186/s13019-023-02359-2.

SS-51 Sözlü Bildiri

Torasik Endovasküler Aort Onarımı (TEVAR) Uygulanan Hastaların Retrospektif Değerlendirilmesi

Oğuz Kağan Bulut[1], Sait Fatih Öner[1]

[1]*Elazığ Fethi Sekin Şehir Hastanesi, Anesteziyoloji ve Reanimasyon Kliniği, Ulukent Mahallesi Prof. Dr. Naci Görür Bulvarı No: 15/1, Elazığ, Türkiye*

GİRİŞ / AMAÇ: Torasik endovasküler aort onarımı (TEVAR), torasik aort patolojilerinin tedavisinde kullanılan minimal invaziv bir yöntemdir. Bu çalışmada TEVAR uygulanan hastalarda anestezi yönetimi ile erken dönem klinik sonuçlar arasındaki ilişkinin değerlendirilmesi amaçlandı.

GEREÇ ve YÖNTEM: Bu retrospektif, tek merkezli çalışmada 1 Ocak 2020–30 Haziran 2026 tarihleri arasında TEVAR uygulanan hastalar incelendi. Toplam 71 hizmet kaydından 45 hasta çalışmaya dahil edildi. Birden fazla girişimi bulunan hastalarda ilk TEVAR işlemi indeks işlem kabul edildi. Demografik özellikler, işlem aciliyeti ve anestezi yöntemi kaydedildi. Anestezi gruplarına göre postoperatif yoğun bakım ve hastanede kalış süreleri ile yedi günden uzun hastanede kalış değerlendirildi; akut böbrek hasarı, yeniden girişim gereksinimi ve hastane içi mortalite tüm kohort için kaydedildi. Elazığ Fethi Sekin Şehir Hastanesi'nden etik kurul onayı alınmıştır.

BULGULAR: Hastaların ortalama yaşı 63,0±13,5 yıl, yaş aralığı 34–87 yıl idi; 37'si (%82,2) erkekti. İşlemlerin 32'si (%71,1) elektif, 13'ü (%28,9) acil koşullarda gerçekleştirildi. Hastaların 39'una (%86,7) genel anestezi, 6'sına (%13,3) rejyonel anestezi uygulandı. Medyan yoğun bakımda kalış süresi genel anestezi grubunda 25 (21–42) saat, rejyonel anestezi grubunda 20 (17–27) saat; medyan hastanede kalış süresi sırasıyla 6 (4–9) ve 4 (3–7) gün olarak bulundu. Yedi günden uzun hastanede kalış genel anestezi grubunda 14 (%35,9), rejyonel anestezi grubunda 1 (%16,7) hastada görüldü. Tüm kohortta akut böbrek hasarı 5 (%11,1), yeniden girişim gereksinimi 3 (%6,7) ve hastane içi mortalite 2 (%4,4) hastada saptandı.

TARTIŞMA / SONUÇ: Rejyonel anestezi grubunda yoğun bakım ve hastanede kalış süreleri ile yedi günden uzun hastanede kalış oranı daha düşük gözlendi. Bununla birlikte rejyonel anestezi grubundaki hasta sayısının düşük olması nedeniyle bu bulgular temkinli yorumlanmalıdır. Sonuçlar, seçilmiş TEVAR hastalarında rejyonel anestezinin erken dönem derlenme ve hastane yatışı açısından potansiyel avantajlarını araştıran daha geniş çalışmalara gereksinim olduğunu düşündürmektedir.

Anahtar Kelimeler: *TEVAR, Torasik Aort, Genel Anestezi, Rejyonel Anestezi, Perioperatif Sonuçlar*

KAYNAKÇA

1. Liu YC, Sun YT, Yao YT; Evidence in Cardiovascular Anesthesia (EICA) Group. Anesthesia management of patients undergoing thoracic endovascular aortic repair: a retrospective analysis of single center. Medicine (Baltimore). 2023;102(32):e34508. doi:10.1097/MD.0000000000034508.
2. Panossian VS, Berro MM, Ismail AM, Takkoush SI, Chahrour MA, Fadlallah YA, et al. General Versus Locoregional Anesthesia in TEVAR: An NSQIP Analysis. Ann Vasc Surg. 2023;90:109-118. doi:10.1016/j.avsg.2022.10.008.

SS-52 Sözlü Bildiri

Reverse Takotsubo mu, Fulminan Miyokardit mi? Kardiyak Arrest Gelişen Bir Hastada VA-ECMO Deneyimi

Eyüp Özyetim[1], Rabia Yılmaz[2], İlkay Anaklı[2]

[1]Başakşehir Çam ve Sakura Şehir Hastanesi, Yoğun Bakım Kliniği
[2]Bakırköy Dr.Sadi Konuk Eğitim ve Araştırma Hastanesi, Anestezi ve Yoğun Bakım Kliniği

GİRİŞ / AMAÇ: Fulminan miyokardit, hızla kardiyojenik şok ve kardiyak arreste ilerleyebilen akut miyokarditin yaşamı tehdit eden bir formudur[1]. Refrakter kardiyojenik şokta veno-arteriyel ekstrakorporeal membran oksijenasyonu (VA-ECMO) mekanik dolaşım desteği olarak önerilen yöntemlerden biridir[2]. Bu olgu sunumunda, saatler içinde ağır ventrikül disfonksiyonu gelişen ve VA-ECMO gereksinimi doğan bir fulminan miyokardit olgusunun tanı ve tedavi sürecinin sunulması amaçlanmıştır.

OLGU: 23 yaşında, bilinen kronik hastalık öyküsü olmayan kadın hasta; son birkaç gündür devam eden bulantı, kusma, göğüs ağrısı, nefes darlığı şikâyetiyle acil servise başvurdu. Başvuru sırasında takipneik, dispneik ve desatüre olan hastanın tetkiklerinde Troponin I: 2067 ng/L, proBNP > 35.000 pg/mL saptandı. Transtorasik ekokardiyografide (EKO) sol ventrikül ejeksiyon fraksiyonu (EF) %40–45, toraks bilgisayarlı tomografisinde pulmoner ödem ile uyumlu bulgular izlendi. Noninvaziv mekanik ventilasyon ve diüretik tedaviye rağmen klinik yanıt alınamayan hasta entübe edilerek fulminan miyokardit ön tanısıyla yoğun bakım ünitesine yatırıldı. Takiplerinde vazopressör gereksinimi hızla artan, kardiyojenik şok gelişen, kontrol transtorasik EKO'da sol ventrikül EF'si %10–15'e gerileyen ve apeks korunurken bazal segmentlerde belirgin hipokinezi izlenen, bu nedenle reverse Takotsubo kardiyomiyopatisinin ayırıcı tanıda değerlendirildiği hastaya kalp ve damar cerrahisi ekibi tarafından periferik VA-ECMO kanülasyonu uygulandı. Kanülasyon sonrasında kardiyak arrest gelişen hastada başarılı kardiyopulmoner resüsitasyon sonrası spontan dolaşım sağlandı. Yoğun bakım sürecinde vazoaktif tedavi, pulse kortikosteroid, intravenöz immünglobulin, sürekli renal replasman tedavisi, intraaortik balon pompası ve terapötik plazmaferez uygulandı. Klinik ve hemodinamik düzelme sonrasında mekanik dolaşım desteği 13. günde sonlandırıldı.

TARTIŞMA / SONUÇ: Fulminan miyokardit, saatler içinde ciddi sol ventrikül disfonksiyonu, refrakter kardiyojenik şok ve kardiyak arreste ilerleyebilen yaşamı tehdit eden bir klinik tablodur[1, 3]. Olgumuzda ekokardiyografik değerlendirmede apeksin korunmuş, bazal segmentlerin belirgin hipokinetik olması nedeniyle reverse Takotsubo kardiyomiyopatisi ayırıcı tanıda değerlendirilmiştir. Ancak literatürde akut miyokarditin de reverse Takotsubo benzeri ekokardiyografik paternle prezente olabileceği bildirilmiştir[4]. Refrakter kardiyojenik şok gelişmesi üzerine gecikmeden uygulanan VA-ECMO desteği miyokardın iyileşmesine olanak sağlayan bir köprü tedavi olmuş ve başarılı klinik sonlanıma katkı sağlamıştır.

Anahtar Kelimeler: *fulminan miyokardit, VA-ECMO, kardiyojenik şok, kardiyak arrest, reverse takotsubo*

KAYNAKÇA

1. Shulz-Menger J, Collini V, Gröschel J, Adler Y, Brucato A, Christian V, et al. 2025 ESC Guidelines for the management of myocarditis and pericarditis. Eur. Heart J. 2025;46(40):3952-4041. doi:10.1093/eurheartj/ehaf192.
2. Moore EA, Han P, Shekar K, Ramanathan K, Riera Del Brio J, Puslecki M, et al. ELSO 2025 Narrative Guideline on ECMO Training and Continuing Education. ASAIO J. 2026;72(4):274-283. doi:10.1097/MAT.0000000000002686.
3. Vishram-Nielsen JKK, Foroutan F, Rizwan S, Peck SS, Bodack J, Orchanian-Cheff A, et al. Patients with fulminant myocarditis supported with veno-arterial extracorporeal membrane oxygenation: a systematic review and meta-analysis of short-term mortality and impact of risk factors. Heart Fail Rev. 2023;28:347-57. doi:10.1007/s10741-022-10277-z.
4. Sulaiman S, Rajesh GN, Vellani H. Acute myocarditis morphologically mimicking reverse takotsubo cardiomyopathy. IHJ Cardiovascular Case Reports. 2017;1:42-5. doi:10.1016/j.ihjccr.2017.04.001

SS-53 Sözlü Bildiri

Pediatrik Video Yardımlı Torakoskopik Cerrahide Anestezi Yönetimi

Ece Pınar Ekinci[1], Ebru Emre Demirel[1], Meltem Savran Karadeniz[1]

[1]İstanbul Üniversitesi İstanbul Tıp Fakültesi Anesteziyoloji ve Reanimasyon Anabilim Dalı

GİRİŞ / AMAÇ: Video yardımlı torakoskopik cerrahide (VYTC), erişkinlerde olduğu gibi çocuk hasta grubunda da akciğer izolasyonu gerekmektedir. Pediatrik hastalarda küçük hava yolu çapı ve uygun boyutta çift lümenli tüp (ÇLT) seçeneklerinin sınırlılığı akciğer izolasyonunu güçleştirebilir. Geniş hava yolu çapına sahip adölesanlarda ÇLT kullanılabilirken, daha küçük çocuklarda dar havayolu çapına uygun ÇLT bulunmamaktadır. Bu nedenle bronşiyal blokerler (BB) küçük çocuklarda akciğer izolasyonunda öne çıkan alternatif havayolu gerecidir [1,2]. Bu olgu serisinde, pediatrik VYTC'de akciğer izolasyonu ve analjezi deneyimlerimizi paylaşmayı amaçladık.

OLGU: 2025-2026 yılları içinde VYTC nedeniyle akciğer izolasyonu uygulanan, yaşları 5 ve 17 arasında değişen beş hastaya ait anestezi kayıtları retrospektif olarak incelendi. Olguların demografik ve operatif özellikleri Tablo 1'de özetlenmiştir. Üç hastada ÇLT ile, 2 hastada BB ile akciğer izolasyonu sağlandı. Tüm hastalarda BB veya ÇLT yerleşimi fleksibl fiberoptik bronkoskopi ile doğrulandı. Tek akciğer ventilasyonunda hipoksemi veya desatürasyon gözlenmedi. Bir hastada pozisyon sonrası BB'de yer değişimi saptandı; fiberoptik bronkoskopi ile yeniden yerleştirip sabitlendikten sonra sorun yaşanmadı. Cerrahi tarafından tüm hastaların akciğer kollapsı yeterliliği iyi ve mükemmel olarak değerlendirildi. Entübasyon sonrası, cerrahi başlamadan önce ultrasonografi eşliğinde T5 seviyesinden 0.5 ml/kg %0.25 bupivakain ile paravertebral blok uygulandı. Tüm hastalara 15 mg/kg parasetamol ve 0.05 mg/kg morfin ile sistemik analjezik eklenerek multimodal analjezi tamamlandı.

Tablo 1. Olguların demografik ve perioperatif özellikleri

Özellik	Olgu 1	Olgu 2	Olgu 3	Olgu 4	Olgu 5
Yaş	11	17	17	16	5
Cinsiyet	Kadın	Kadın	Kadın	Erkek	Erkek
Ek hastalık	Serebral palsi, epilepsi	Yok	Yok	ASD, Glenn şant öyküsü	Yok
Cerrahi endikasyon	Komplike plevral efüzyon/ampiyem	Tekrarlayan spontan Px	Tekrarlayan spontan Px	Tekrarlayan spontan Px	Komplike plevral efüzyon/ampiyem
Akciğer izolasyonu	BB	ÇLT	ÇLT	ÇLT	BB
Havayolu aracı	5,5 mm cufflı ETT + BB	32 Fr ÇLT	35 Fr ÇLT	32 Fr ÇLT	4,5 mm cufflı ETT + BB
FOB ile doğrulama	Evet	Evet	Evet	Evet	Evet
Yeterli akciğer kollapsı	İyi	Mükemmel	Mükemmel	Mükemmel	İyi
TAV sırasında desatürasyon	Yok	Yok	Yok	Yok	Yok
İzolasyonla ilişkili sorun	Pozisyon sonrası BB migrasyonu	Yok	Yok	Yok	Yok
Cerrahi süre (saat)	2	1	1,5	2	2
Postoperatif analjezi	IV analjezi + PVB	IV analjezi + PVB	IV analjezi + PVB	IV analjezi + PVB	IV analjezi + PVB
Postoperatif bakım	ÇYBÜ	Servis	Servis	ÇYBÜ	ÇYBÜ

Kısaltmalar: ASD, atriyal septal defekt; BB, bronşiyal bloker; ÇLT, çift lümenli tüp; ÇYBÜ, çocuk yoğun bakım ünitesi; ETT, endotrakeal tüp; FOB, fiberoptik bronkoskopi; Px, pnömotoraks; PVB, paravertebral blok; TAV, tek akciğer ventilasyonu.

TARTIŞMA / SONUÇ: Pediatrik tek akciğer ventilasyonunda yaş ve hava yolu çapı akciğer izolasyon gereci seçimini belirleyen temel faktörlerdir [1,2]. Geniş hava yolu çapına sahip adölesanlarda ÇLT tercih edilebilirken küçük çocuklarda BB kullanımı gerekmektedir [1–3]. Pozisyonlama sonrası tekrarlanan fiberoptik bronkoskopik yerleşim konfirmasyonu ile gelişebilecek ÇLT/BB migrasyonunun önüne geçilebilmektedir. Pediatrik torakoskopik cerrahide paravertebral blok, multimodal analjezinin bir parçası olarak postoperatif ağrı ve opioid gereksinimini azaltabilir [4].Pediatrik VYTC'de akciğer izolasyonu yaş ve hava yolu özelliklerine göre bireyselleştirilmelidir. BB ve ÇLT yerleşimi pozisyon değişiklikleri sonrası yeniden doğrulanmalıdır. Ağrının yüksek olduğu torakoskopik

cerrahilerde, opioid kullanımını azaltması ile öne çıkan paravertebral blok, multimodal postoperatif analjezinin önemli bir bileşenidir.

Anahtar Kelimeler: *Pediatrik anestezi, video yardımlı torakoskopik cerrahi, akciğer izolasyonu, paravertebral blok, bronşiyal bloker*

KAYNAKÇA

1. Refaat L, et al. Updates in lung isolation techniques. *Best Pract Res Clin Anaesthesiol.* 2024.
2. Geier C, Beck CE, Karsten J, Nickel K. Lung separation in childhood: anaesthesia management with physiological and technical challenges. *Anaesthesiologie.* 2025;74:717–726.
3. McLaughlin CS, Samant A, Saha AK, et al. Bronchial blocker versus endobronchial intubation in young children undergoing one-lung ventilation: a multicenter retrospective cohort study. *Anesth Analg.* 2025;140:326–333.
4. Sun L, Wu Z, Wang F, Gao Z, Li L, Liu H, et al. Ultrasound-guided unilateral thoracic paravertebral block for postoperative analgesia in pediatric patients undergoing thoracoscopic mediastinal tumor resection: a single-center randomized controlled trial. *World J Surg Oncol.* 2025;24:58.

SS-54 Sözlü Bildiri

Çift Odacıklı Kablosuz Kalp Pili İmplantasyonunda Sedasyon Deneyimimiz: Olgu Sunumu

Gözde Altun[1], Yasemin Özşahin[1], İlteray Kıkılı[1], Ayla Esin[1], Ziya Salihoğlu[2], Kerem Erkalp[1]

[1]İstanbul Üniversitesi-Cerrahpaşa, Kardiyoloji Enstitüsü, Anesteziyoloji ve Reanimasyon Ana Bilim Dalı
[2]İstanbul Üniversitesi- Cerrahpaşa, Cerrahpaşa Tıp Fakültesi, Anesteziyoloji ve Reanimasyon Ana Bilim Dalı

GİRİŞ / AMAÇ: Çift odacıklı kablosuz kalp pili sistemleri, sağ atriyum ve sağ ventriküle yerleştirilen iki ayrı cihaz aracılığıyla atriyoventriküler senkronizasyon sağlayan yeni bir kalıcı kardiyak pacing seçeneğidir. Dual chamber leadless pacemaker'ların (AVEIR™ DR) anestezi yaklaşımına yönelik deneyim sınırlıdır (1). Sedasyon sırasında yeterli hasta konforunun sağlanması ile spontan solunum ve hemodinamik stabilitenin korunması anestezi yönetiminin temel hedefleridir. Deksmedetomidin spontan solunumun korunması açısından avantaj sağlayabilmekle birlikte bradikardi ve hipotansiyona neden olabilir (2). Bu olguda, sinüs arresti bulunan bir hastada AVEIR™ DR implantasyonu sırasında spontan solunum korunarak uygulanan bispektral indeks (BIS) rehberliğinde deksmedetomidin sedasyonu sunulmaktadır.

OLGU: Tekrarlayan senkop atakları nedeniyle değerlendirilen 71 yaşındaki erkek hastanın iskemik kalp hastalığı ve periferik arter hastalığı mevcuttu. Tetkiklerinde altı saniyeden uzun sinüs arresti, korunmuş atriyoventriküler ileti ve sağ hipersensitif karotis sinüsü saptanması üzerine AVEIRTM DR implantasyonu planlandı. Preoperatif kan basıncı 160/90 mmHg, kalp hızı 60/dk ve SpO_2 %98 idi. Premedikasyon için 2 mg intravenöz midazolam, işlem başlangıcında 100 µg fentanil uygulandı. Deksmedetomidin, yükleme dozu verilmeden 0,2–0,5 µg/kg/saat hızında başlandı, BIS 60–80 aralığında tutulacak şekilde titre edildi. Yüz maskesiyle 5 L/dk oksijen desteği altında spontan solunum korundu. Sağ femoral venöz erişim sonrası 27 F introducer sheath aracılığıyla atriyal ve ventriküler cihazlar implante edildi (Şekil 1). Her iki implantasyon öncesi analjezi amacıyla ek 50 µg fentanil uygulandı. Yaklaşık 100 dakika süren işlem boyunca en düşük kan basıncı 110/70 mmHg, kalp hızı 60/dk ve SpO_2 %98 olarak kaydedildi. Hemodinamik veya solunumsal komplikasyon gelişmedi. Hasta koroner yoğun bakım ünitesine alındı ve postoperatif birinci gün servise nakledildi.

TARTIŞMA / SONUÇ: Sinüs arresti bulunan bu olguda, deksmedetomidinin yükleme dozu uygulanmadan düşük dozda başlanması ve BIS rehberliğinde titre edilmesiyle, çift odacıklı kablosuz kalp pili implantasyonu boyunca yeterli sedasyon sağlanırken spontan solunum ve hemodinamik stabilite korunmuştur. Bradikardi açısından risk taşıyan hastalarda deksmedetomidinin düşük dozdan başlanarak sedasyon derinliğine göre titre edilmesi, bu tür girişimlerde değerlendirilebilecek bir yaklaşım olabilir.

Anahtar Kelimeler: *ameliyathane dışı anestezi, kardiyak anestezi, kablosuz pacemaker, sedasyon.*

KAYNAKÇA

1. Knops RE, Reddy VY, Ip JE, Doshi R, Exner DV, Defaye P, et all.; Aveir DR i2i Study Investigators. A Dual-Chamber Leadless Pacemaker. N Engl J Med. 2023 Jun 22;388(25):2360-2370. doi: 10.1056/NEJMoa2300080.
2. Tsai YF, Shih TH, Ho JS, Wu SC. Dexmedetomidine Dosing Strategies in Sedation and Anesthesia: Pharmacokinetics, Safety, and Clinical Applications - A Narrative Review. Drug Des Devel Ther. 2026 May 28;20:606156. doi: 10.2147/DDDT.S606156.

SS-55 Sözlü Bildiri

İleri Mitral Yetmezliği Olan Hastada Nonkardiyak Cerrahide Hemodinamik Yönetim

Cansu Ekici[1], Buse Ağırbaş[1], Funda Gümüş Özcan[1]

[1]*Başakşehir Çam ve Sakura Şehir Hastanesi*

GİRİŞ / AMAÇ: Mitral yetmezlik gibi ciddi valvüler patolojisi olan hastalarda non-kardiyak cerrahi, artmış perioperatif kardiyak risk taşır. Bu olguda, korda tendinea rüptürüne bağlı ileri mitral yetmezliği olan ve kardiyak cerrahi tarafından ameliyat öncesi valv onarımı endike bulunmayan bir hastada, majör non-kardiyak cerrahi sırasında hemodinamik yönetim ve anestezi stratejisi sunulmaktadır.

OLGU: 54 yaşında erkek hasta, küçük hücreli akciğer kanseri tanısı nedeniyle planlanan tamamlayıcı pnömonektomi cerrahisi öncesi yapılan kardiyak değerlendirmede; ekokardiyografide, korda tendinea rüptürü ile uyumlu ileri mitral yetmezlik saptandı; sol ve sağ ventrikül sistolik fonksiyonları korunmuştu (EF %60-66). Kardiyoloji ve Kalp Damar Cerrahisi konseyinde, planlanan cerrahinin öncelikli olduğuna ve mitral kapak cerrahisinin acil endikasyonunun bulunmadığına karar verildi. Rutin ASA monitörizasyonunun yanında, invazif arter basıncı monitörize edildi. Genel anestezi altında çift lümenli tüp kullanılarak tek akciğer ventilasyonu uygulanılan operasyon sırasında, cerrahinin hemodinamik açıdan zorlayıcı evrelerinde ani afterload artışlarından kaçınmak ve ileri akımı desteklemek amacıyla intravenöz nitrogliserin infüzyonu ile kontrollü periferik vasküler direnç azaltılması sağlandı; olası vazodilatasyona bağlı hipotansiyonu önlemek amacıyla eşzamanlı dopamin infüzyonu ile inotropik destek uygulandı. Operasyon boyunca hasta hemodinamik olarak stabil seyretti; ek inotrop ihtiyacı, aritmi ya da desatürasyon gelişmedi. Paravertebral periferik sinir bloğu ve i.v opioid (morfin) ile analjezisi sağlanan hasta işlem sonunda ekstübe edilerek stabil vital bulgularla yoğun bakım ünitesine devredildi.

TARTIŞMA / SONUÇ: Mitral yetmezlikte anestezik yönetimin temel hedefi, periferik vasküler direnci azaltarak ileri akımı artırmak ve regürjitan fraksiyonu azaltmak; bradikardi ve ani afterload artışlarından kaçınmaktır (1). Ameliyat öncesi valv onarımının endike bulunmadığı hastalarda, vazodilatör (nitrogliserin) ve inotrop (dopamin) ajanların kombine kullanımı, kardiyak indeksi artırıp dolum basınçlarını azaltarak hemodinamik stabiliteyi korumada etkili bir stratejidir; bu kombinasyonun ileri valvüler kalp hastalığı olan olgularda majör cerrahiler sırasında güvenle kullanılabildiği bildirilmiştir (2). Sonuç olarak, ameliyat öncesi düzeltilmesi endike bulunmayan ileri mitral yetmezliği olan hastalarda, majör non-kardiyak cerrahiler bireyselleştirilmiş, vazodilatör-inotrop kombinasyonuna dayalı bir hemodinamik yönetim stratejisiyle ve özenli yakın takip ile güvenle gerçekleştirilebilir.

Anahtar Kelimeler: *mitral yetmezlik, dopamin, nitrogliserin, hemodinamik stabilite, pnömonektomi*

KAYNAKÇA

1. Richter EW, Shehata IM, Elsayed-Awad HM, Klopman MA, Bhandary SP. Mitral Regurgitation in Patients Undergoing Noncardiac Surgery. Semin Cardiothorac Vasc Anesth. 2022;26(1):54-67.
2. Coskun D, Mahli A, Korkmaz S, Demir FS, Karaca Inan G, Erer D, Ozdogan ME. Anaesthesia for caesarean section in the presence of multivalvular heart disease and severe pulmonary hypertension: a case report. Cases J. 2009;2:9383.

SS-56 Sözlü Bildiri

Servikal Pleksus Bloğu ile Karotis Endarterektomi Sırasında Gelişen Geçici Nörolojik Defisit ve NIRS Monitörizasyonunun Erken Uyarıcı Rolü: Olgu Sunumu

Samet Yenihan[1], Elif Nayman Yaşar[1], Vural Polat[2], Onur Avcı[1]

[1]Sivas Cumhuriyet Üniversitesi Tıp Fakültesi, Anesteziyoloji ve Reanimasyon ABD
[2]Sivas Cumhuriyet Üniversitesi Tıp Fakültesi, Kalp ve Damar Cerrahisi ABD

GİRİŞ / AMAÇ: Karotis Endarterektomi (KEA), ileri derece karotis arter stenozunda altın standart cerrahi girişimdir. Perioperatif anestezi yönetimi; serebral perfüzyonun optimizasyonunda, hemodinaminin stabil tutulmasında ve cerrahi işlem esnasında nörolojik komplikasyonların azaltılmasında önemli rol oynar [1]. KEA vakalarında rejyonel anestezinin avantajı hastanın intraoperatif olarak incelenebilmesidir; böylece yeni gelişen nörolojik defisit cerrahi sırasında teşhis edilebilir [2]. Bu olguda servikal pleksus bloğu (SPB) altında KEA uygulanan hastada, klinik semptomdan bağımsız gelişen ipsilateral Near-Infrared Spectroscopy (NIRS) düşüşünün ve cerrahi manipülasyona bağlı gelişen geçici nörolojik defisitin anestezi yönetimi sunulmuştur.

OLGU: Hipertansiyon, hiperlipidemi, benign prostat hiperplazisi olan ASA III, 81 yaş erkek hastanın unutkanlık şikâyetiyle çekilen karotis arter renkli doppler ultrasonografisinde sol common karotis arterde (CCA) anlamlı darlığa yol açmayan milimetrik mikst plaklar; sağ CCA bifurkasyonundan internal karotis artere (ICA) uzanan %70 darlığa neden olan mikst tip plak izlendi. Hastaya sağ taraf KEA planlandı. Standart anestezi monitörizasyonuna ek olarak Bispectral Index (BİS) ve bilateral NIRS monitorizasyonu yapıldı. Ultrasonografi eşiliğinde 7 ml %0.25 bupivakain, 7 ml %1 prilokain olacak şekilde toplam 14 ml lokal anestezik ile SPB uygulandı. Karotis klempleri konulduktan 32 dakika sonra gelişen hipotansiyonla eşzamanlı olarak ipsilateral NIRS değerinde %25'ten fazla düşüş izlendi. Serebral perfüzyonu artırmak amacıyla sistemik kan basıncı bazal değerinin %10-20 üzerine çıkarılsa da NIRS değerinde bazal değerine dönmedi. Operasyon sırasında distale emboli oluşmaması için distal klemp açıldığında ipsilateral NIRS'taki düşüş ile uyumlu bir şekilde hastada geçici konuşma bozukluğu gelişmesi üzerine distal klemp tekrar yerleştirildi, hastanın kliniği düzeldi. Plakları temizlenmiş olan hastada arteriyotomi kapatılıp sırasıyla klempler açıldı. Modifiye Aldrete skoru 10 olan hasta servisine devredildi. Postoperatif 3. günde taburcu edildi.

BIS ve NIRS Monitörizasyonu

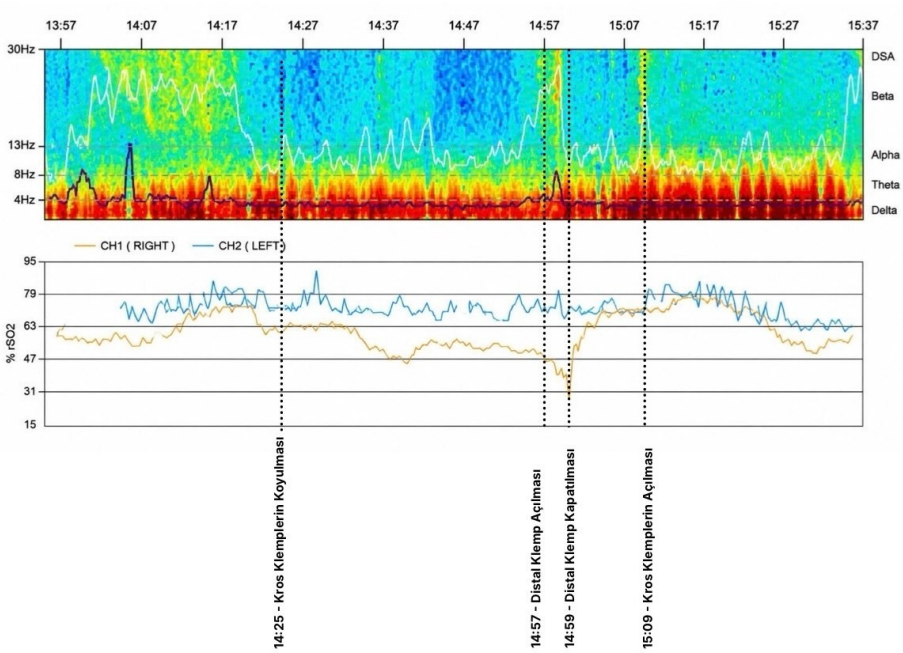

TARTIŞMA / SONUÇ: İntraoperatif nörolojik defisit riski yüksek olan KEA'nın rejyonel anestezi yöntemiyle, hastanın bilinci açık bir şekilde, gerçekleştirilmesi gelişen komplikasyonlara hızlı müdahale imkânı tanıyabilir. Bununla birlikte, serebral oksijenizasyonun objektif ve sürekli olarak değerlendirilmesine olanak tanıyan NIRS monitörizasyonunun standart monitörizasyona eklenmesi, serebral perfüzyondaki değişikliklerin erken saptanmasına katkı sağlayabilir.

Anahtar Kelimeler: *Karotis Endarterektomisi, Servikal Pleksus Bloğu, NIRS Monitorizasyonu, Geçici Nörolojik Defisit, Rejyonel Anestezi*

KAYNAKÇA

1. Thangaraj, R., & Selvaraj, V. (2026). Anesthetic management for carotid endarterectomy using superficial and intermediate cervical plexus block: A case report. Cureus, 18(5), e109662. https://doi.org/10.7759/cureus.109662
2. Pal, N. (2024). Kardiyovasküler cerrahide anestezi. J. F. Butterworth, D. C. Mackey ve J. D. Wasnick (Ed.), Morgan & Mikhail klinik anesteziyoloji (B. Işık, Çev. Ed., 7. baskı, s. 443–496) içinde. Güneş Tıp Kitabevleri.

SS-57 Sözlü Bildiri

Koroner Arter Baypas Greft Cerrahisinde Sevofluran ile Minimal ve Düşük Taze Gaz Akımlı Anestezinin Postoperatif Akut Böbrek Hasarı Açısından Karşılaştırılması: Retrospektif Çalışma

Sinan Ay[1], Çiğdem Sezgin[2], Başak Altıparmak[1], Melike Korkmaz Toker[1]

[1]Muğla Sıtkı Koçman Üniversitesi Anesteziyoloji ve Reanimasyon A.D
[2]Muğla Eğitim ve Araştırma Hastanesi Anesteziyoloji ve Reanimasyon Kliniği

GİRİŞ / AMAÇ: Koroner arter bypass greft (KABG) cerrahisi sonrası akut böbrek hasarı (ABH), postoperatif morbidite ve mortaliteyi artıran komplikasyonlardan biridir (1). Bu çalışmada, izole KABG cerrahisi uygulanan hastalarda sevofluran ile sürdürülen minimal (0,5 L/dk) ve düşük (1 L/dk) taze gaz akımlı anestezi uygulamalarının postoperatif renal fonksiyonlar ve KDIGO kriterlerine göre akut böbrek yetmezliği (ABY) gelişimi açısından karşılaştırılması amaçlandı.

GEREÇ ve YÖNTEM: Çalışma için, etik kurul onayı kurumumuz Tıp ve Sağlık Bilimleri Etik Kurulundan alındı. Bu tek merkezli retrospektif çalışmada, Ocak 2024-Ocak 2025 tarihleri arasında izole KABG cerrahisi uygulanmış 130 hasta değerlendirildi. Hastalar, anestezi sırasında minimal (0,5 L/dk) veya düşük (1 L/dk) taze gaz akımı uygulanmış olmasına göre iki grupta incelendi. Postoperatif ilk 72 saatte serum kreatinin, tahmini glomerüler filtrasyon hızı (tGFR), idrar çıkışı ve KDIGO kriterlerine göre ABY değerlendirildi (2). Taze gaz akım stratejisinin ABY ile bağımsız ilişkisi çok değişkenli lojistik regresyon analiziyle incelendi.

BULGULAR: Toplam 130 hasta (minimal akım, n=65; düşük akım, n=65) değerlendirildi. Postoperatif ilk 72 saatte serum kreatinin, tGFR, idrar çıkışı ve KDIGO evre dağılımları açısından gruplar arasında anlamlı fark saptanmadı (p > 0,05). ABY minimal akım grubunda 18 (%27,7), düşük akım grubunda 20 (%30,8) hastada gelişti. Kardiyopulmoner bypass süresi, diyabet, yaş, bazal kreatinin, cinsiyet ve perioperatif transfüzyona göre düzeltilmiş çok değişkenli lojistik regresyon analizinde minimal taze gaz akımı ABY gelişimi ile bağımsız olarak ilişkili değildi (OR:0,88; %95 GA:0,40-1,95; p=0,76).

Çalışma Akış Şeması

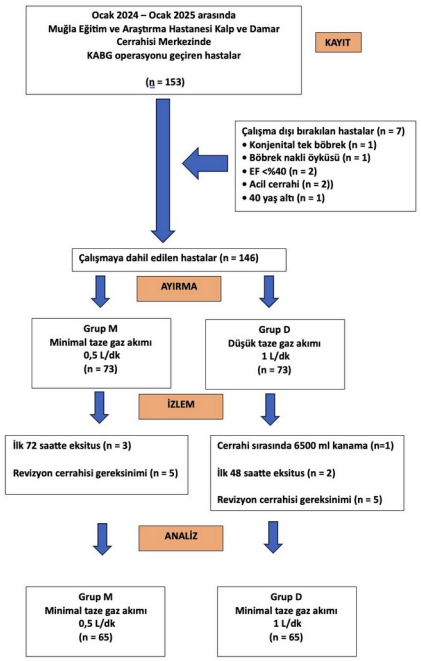

Postoperatif 24., 48. ve 72. saatlerde gruplara göre ABY varlığı (KDIGO ≥ Evre 1)

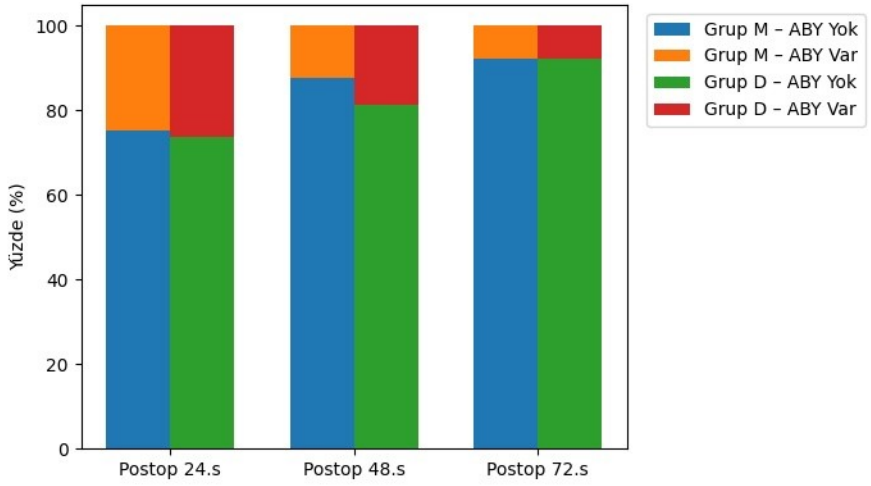

KDIGO kriterlerine göre postoperatif 24., 48. ve 72. Saatlerde ABY evrelerinin (Evre 0–1–2) gruplara göre zamana bağlı dağılımı.

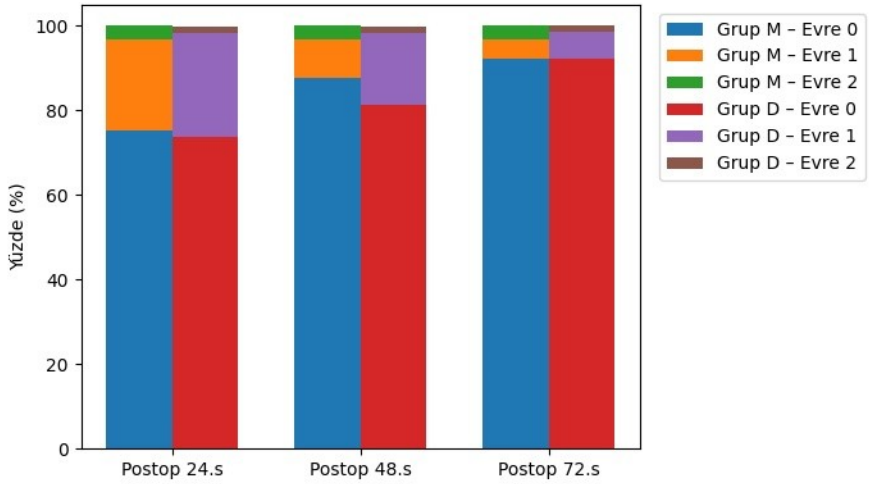

Hastaların İntraoperatif Dönemdeki Operatif Hemodinamik Verilerinin Karşılaştırılması

Değişkenler		Minimal Taze Gaz Akımı Grubu Grup M (s=65)	Düşük Taze Gaz Akımı Grubu Grup D (s=65)	p
AKK Süresi (dk)	Medyan[IQR]	93.00 [66–125]	98.00 [75–122]	0.60[a]
KPB Süresi (dk)	Ort±SS	1141.09±43.15	140.54±40.65	0.10[b]
Operasyon Süresi (dk)	Medyan[IQR]	300.00[270–345]	305.00[275–345]	0.50[a]
İntraoperatif En Düşük OAB (mm/Hg)	Ort±SS	61.25±11.38	60.45±12.08	0.70[b]
İntraoperatif En Düşük OAB Süresi (sn)	Medyan[IQR]	30.00[20–45]	30.00[20–45]	0.50[a]
İntraoperatif VİS	Medyan[IQR]	10.00[10–15]	10.00[10–25]	0.38[a]

[a]Mann-Whitney U; [b]Bağımsız T Testi; IQR: Interquartile Range (Çeyrekler Arası Aralık); SD: standart sapma; AKK: Aortik kros klemp; dk: dakika; KPB: Kardiyopulmoner bypass; OAB: Ortalama Arter Basıncı; VİS: Vazoaktif inotropik skor

Grupların Postoperatif ABY gelişimi ve KDIGO Evre Dağılımı

Değişkenler	Minimal Taze Gaz Akımı Grubu Grup M	Düşük Taze Gaz Akımı Grubu Grup D (n=65)	p[d]
ABY gelişimi Postoperatif			
Var	16 (%24.6)	17 (%26.2)	1.00
Kdigo evre 1	14 (%21.5)	16 (%24.6)	0.84
Kdigo evre 2	2 (%3.1)	1 (%1.5)	1.00
Kdigo evre 3	0 (%0.0)	0 (%0.0)	1.00
ABY gelişimi Postoperatif			
Var	8 (%12.3)	12 (%18.5)	0.47
Kdigo evre 1	6 (%9.2)	11 (%16.9)	0.30
Kdigo evre 2	2 (%3.1)	1 (%1.5)	1.00
Kdigo evre 3	0 (%0.0)	0 (%0.0)	1.00
ABY gelişimi Postoperatif			
Var	5 (%7.7)	5 (%7.7)	1.00
Kdigo evre 1	3 (%4.6)	4 (%6.2)	1.00
Kdigo evre 2	2 (%3.1)	1 (%1.5)	1.00
Kdigo evre 3	0 (%0.0)	0 (%0.0)	1.00

[d] Fisher's Exact test; Veriler s (%) olarak sunulmuştur. ABY: Akut böbrek yetmezliği; KDIGO: Kidney Disease Improving Global Outcomes (Böbrek Hastalığı Küresel Sonuçların İyileştirilmesi)

TARTIŞMA / SONUÇ: İzole KABG cerrahisinde sevofluran ile minimal taze gaz akımı uygulanmış hastalarda postoperatif renal fonksiyonlar ve ABY insidansı düşük taze gaz akımı uygulanmış hastalarla benzer bulundu. Minimal taze gaz akımı, perioperatif risk faktörleri için düzeltme sonrasında da ABY gelişimi ile bağımsız olarak ilişkili değildi. Bu bulgular, on-pump kardiyak cerrahide minimal taze gaz akımlı sevofluran anestezisinin postoperatif ABY insidansını artırmadığını bildiren randomize çalışma sonuçlarıyla uyumludur (3). Bulgularımız, minimal taze gaz akımlı sevofluran anestezisinin renal sonuçlar açısından düşük akımlı anesteziye alternatif olabileceğini düşündürmektedir.

Anahtar Kelimeler: *Akut böbrek yetmezliği, Koroner arter baypas greft, Minimal akım anestezisi, Sevofluran, Kardiyopulmoner bypass*

KAYNAKÇA

1. Brown JK, Shaw AD, Mythen MG, Guzzi L, Reddy VS, Crisafi C, et al. Adult cardiac surgery-associated acute kidney injury: joint consensus report. J Cardiothorac Vasc Anesth. 2023;37:1579-90.
2. Kidney Disease: Improving Global Outcomes (KDIGO) Acute Kidney Injury Work Group. KDIGO clinical practice guideline for acute kidney injury. Kidney Int Suppl. 2012;2:1-138.
3. Benedet L, Neuberger E, Sueli Pinheiro Modolo NM, Gobbo Braz L, do Nascimento Junior P. Minimal fresh gas flow sevoflurane anesthesia and postoperative acute kidney injury in on-pump cardiac surgery: a randomized comparative trial. Braz J Anesthesiol. 2023;73:46-53.

SS-58 Sözlü Bildiri

Periferik Arter Hastalığı Nedeniyle Cerrahi Revaskülarizasyon Uygulanan Hastaların Retrospektif Değerlendirilmesi

Sevim Şenol Karataş[1], Sait Fatih Öner[1]

[1]*Elazığ Fethi Sekin Şehir Hastanesi, Anesteziyoloji ve Reanimasyon Kliniği, Ulukent Mahallesi Prof. Dr. Naci Görür Bulvarı No: 15/1, Elazığ, Türkiye*

GİRİŞ / AMAÇ: Periferik arter hastalığı nedeniyle cerrahi revaskülarizasyon uygulanan hastalar, ileri yaş ve yüksek kardiyovasküler komorbidite yükü nedeniyle yüksek perioperatif risk taşımaktadır. Bu çalışmada alt ekstremite cerrahi revaskülarizasyonunda kullanılan anestezi yöntemleri ile perioperatif klinik sonuçlar arasındaki ilişkinin değerlendirilmesi amaçlandı.

GEREÇ ve YÖNTEM: Bu retrospektif, tek merkezli çalışmada 1 Ocak 2020–30 Haziran 2026 tarihleri arasında periferik arter hastalığı nedeniyle cerrahi revaskülarizasyon uygulanan hastalar incelendi. Toplam 211 cerrahi hizmet kaydı ve 96 benzersiz hasta saptandı. Birden fazla cerrahi geçiren hastalarda ilk işlem indeks işlem olarak kabul edildi. Hastalar genel, rejyonel ve kombine anestezi gruplarına ayrıldı. Vazopressör/inotrop gereksinimi, postoperatif yoğun bakım gereksinimi, perioperatif komplikasyonlar, hastanede kalış süresi ve hastane içi mortalite değerlendirildi. Kombine anestezi grubu düşük hasta sayısı nedeniyle tanımlayıcı olarak sunuldu; karşılaştırmalı değerlendirme genel ve rejyonel anestezi gruplarına odaklandı. Elazığ Fethi Sekin Şehir Hastanesi'nden etik kurul onayı alınmıştır.

BULGULAR: Hastaların ortalama yaşı 63,5±14,9 yıl olup 79'u (%82,3) erkekti. Hastaların 65'ine (%67,7) genel anestezi, 26'sına (%27,1) rejyonel anestezi ve 5'ine (%5,2) kombine anestezi uygulandı. Genel ve rejyonel anestezi gruplarında vazopressör/inotrop gereksinimi sırasıyla 21 (%32,3) ve 5 (%19,2), postoperatif yoğun bakım gereksinimi 27 (%41,5) ve 8 (%30,8), perioperatif komplikasyon ise 18 (%27,7) ve 4 (%15,4) hastada görüldü. Medyan hastanede kalış süresi genel anestezi grubunda 7 (5–10) gün, rejyonel anestezi grubunda 6 (4–8) gün olarak bulundu. Hastane içi mortalite genel anestezi grubunda 3 (%4,6), rejyonel anestezi grubunda 1 (%3,8) hastada saptandı.

TARTIŞMA / SONUÇ: Rejyonel anestezi grubunda vazopressör/inotrop ve postoperatif yoğun bakım gereksinimi ile perioperatif komplikasyon oranları daha düşük, medyan hastanede kalış süresi daha kısa gözlendi. Hastane içi mortalite oranları iki grupta benzer düzeydeydi. Bulgular, uygun hastalarda rejyonel anestezinin perioperatif sonuçlar açısından avantajlı olabileceğini düşündürmektedir.

Anahtar Kelimeler: *Periferik Arter Hastalığı, Revaskülarizasyon, Rejyonel Anestezi, Genel Anestezi, Perioperatif Komplikasyon*

KAYNAKÇA

1. Roberts DJ, Nagpal SK, Kubelik D, Brandys T, Stelfox HT, Lalu MM, et al. Association between neuraxial anaesthesia or general anaesthesia for lower limb revascularisation surgery in adults and clinical outcomes: population based comparative effectiveness study. BMJ. 2020;371:m4104. doi:10.1136/bmj.m4104.
2. Conte MS, Bradbury AW, Kolh P, White JV, Dick F, Fitridge R, et al. Global vascular guidelines on the management of chronic limb-threatening ischemia. J Vasc Surg. 2019;69(6S):3S-125S.e40. doi:10.1016/j.jvs.2019.02.016.

SS-59 Sözlü Bildiri

Kalp Nakilli Hastada Nonkardiyak Cerrahi Girişiminde Anestezi Yönetimimiz

Haluk Özdemir[1], Betül Yüsra Şirin[1], Ecem Güçlü[1], Alper Kararmaz[2]

[1]Marmara Üniversitesi Pendik Eğitim Araştırma Hastanesi
[2]Marmara Üniversitesi Tıp Fakültesi

GİRİŞ / AMAÇ: Kalp transplantasyonu sonrası sağkalımın artmasıyla bu hastalar giderek daha sık kardiyak dışı cerrahiye alınmaktadır (1). Denerve kalp fizyolojisi, allogreft vaskülopatisine bağlı sessiz iskemi riski, immünsüpresif tedavinin yan etki ve ilaç etkileşimleri ile enfeksiyon duyarlılığı perioperatif yönetimin temel başlıklarıdır (2,3).

OLGU: 56 yaşında erkek hasta, 2015 yılında bikaval tekniğiyle ortotopik kalp nakli öyküsü ile sağ ala nasi skuamöz hücreli karsinom eksizyonu ve flep onarımı planlandı. Efor kapasitesi > 4 MET; ekokardiyografide EF %55, hafif mitral ve pulmoner yetmezlik; EKG'de inkomplet sağ dal bloğu mevcuttu. Preoperatif koroner anjiyografide LAD mid %30, RCA distal %30-40 non-obstrüktif lezyon saptandı. Kardiyoloji hastayı orta riskli değerlendirip takrolimus ve mikofenolat mofetilin devamını, asetilsalisilik asit altında cerrahi önerdi. Sıkı asepsiyle uyanık invaziv arter kanülasyonu sonrası, kan basıncı yakın izlenerek titre edilmiş lidokain-propofol-fentanil-rokuronyum ile indüksiyon yapıldı. İndüksiyon öncesi 160/100 mmHg olan arter basıncı olgu boyunca 110-120/70-80 mmHg, kalp hızı 70-80/dk seyretti. Doğrudan etkili vazoaktif ajanlar hazır bulunduruldu. Vaka boyunca inotrop ihtiyacı olmadı. Sekiz saatlik cerrahi boyunca aktif ısıtmayla normotermi ve normovolemi sağlandı. Nakilli kalpte neostigminin ciddi bradikardi ve asistoliye yol açabildiğinden, blok sugammadeks ile antagonize edildi (4). Hasta sorunsuz ekstübe edilerek herhangi bir hemodinamik destek infüzyonu almadan yoğun bakım ünitesine transfer edildi.

TARTIŞMA / SONUÇ: Denerve kalpte atropin ve efedrin gibi indirekt etkili ajanlar etkisizdir; kardiyak debi ön yüke bağımlı olduğundan hipovolemi ve ani vazodilatasyondan kaçınılmalı, indüksiyon titre edilmelidir (1,2). Bikaval teknik sinüs düğümü fonksiyonunu daha iyi korur ve kalıcı pil gereksinimini azaltır (5); hastamızda kalp hızının beklenen 90-110/dk yerine 70-80/dk olması kısmi reinnervasyonu düşündürmüştür (2). Transplantasyon hastalarında anjina gelişmediğinden iskemi ancak ST segment takibi ve hemodinamik değişikliklerle fark edilebilir (2). Kalsinörin inhibitörlerine bağlı hipertansiyon, nefrotoksisite ve nöromusküler blok uzaması akılda tutulmalı, NSAİİ'lerden kaçınılmalı, gerektiğinde ışınlanmış ve lökosit filtreli kan ürünleri kullanılmalıdır (3). Ayrıntılı preoperatif değerlendirme, invaziv arter basıncı takibi, normotermi ve sıkı asepsi ile bu hastalarda uzun süreli cerrahi güvenle yönetilebilir (1,6).

Anahtar Kelimeler: *kalp transplantasyonu, kardiyak dışı cerrahi, perioperatif yönetim, denerve kalp*

KAYNAKÇA

1. Navas-Blanco JR, Modak RK. Perioperative care of heart transplant recipients undergoing non-cardiac surgery. *Ann Card Anaesth*. 2021;24(2):140-148.
2. Blasco LM, Parameshwar J, Vuylsteke A. Anaesthesia for noncardiac surgery in the heart transplant recipient. *Curr Opin Anaesthesiol*. 2009;22(1):109-113.
3. Kostopanagiotou G, Smyrniotis V, Arkadopoulos N, Theodoraki K, Papadimitriou L, Papadimitriou J. Anesthetic and perioperative management of adult transplant recipients in nontransplant surgery. *Anesth Analg*. 1999;89(3):613-622.
4. Backman SB, Fox GS, Stein RD, Ralley FE. Neostigmine decreases heart rate in heart transplant patients. *Can J Anaesth*. 1996;43(4):373-378.
5. Davies RR, Russo MJ, Morgan JA, Sorabella RA, Naka Y, Chen JM. Standard versus bicaval techniques for orthotopic heart transplantation: an analysis of the United Network for Organ Sharing database. *J Thorac Cardiovasc Surg*. 2010;140(3):700-708.
6. Halvorsen S, Mehilli J, Cassese S, et al. 2022 ESC Guidelines on cardiovascular assessment and management of patients undergoing non-cardiac surgery. *Eur Heart J*. 2022;43(39):3826-3924.

SS-60 Sözlü Bildiri

Variköz Ven Hastalarında Endovenöz Ablasyon Uygulamalarının Retrospektif Değerlendirilmesi: Tek Merkezli Bir Çalışma

Sait Fatih Öner[1]

[1]*Elazığ Fethi Sekin Şehir Hastanesi, Anesteziyoloji ve Reanimasyon Kliniği, Ulukent Mahallesi Prof. Dr. Naci Görür Bulvarı No: 15/1, Elazığ, Türkiye*

GİRİŞ / AMAÇ: Variköz ven cerrahisinde genel, spinal ve sedasyon eşliğinde lokal/tümesan anestezi gibi yöntemler kullanılabilmektedir. Bu çalışmada endovenöz ablasyon uygulanan hastalarda anestezi yöntemlerinin perioperatif klinik sonuçlarla ilişkisinin değerlendirilmesi amaçlandı.

GEREÇ ve YÖNTEM: Bu retrospektif, tek merkezli çalışmada 1 Ocak 2020–30 Haziran 2026 tarihleri arasında variköz ven hastalığı nedeniyle endovenöz ablasyon uygulanan 1.594 erişkin hasta incelendi. Anestezi yöntemi; intraoperatif hipotansiyon, vazopressör gereksinimi, derlenme süresi, postoperatif bulantı-kusma, aynı gün taburculuk ve perioperatif komplikasyonlar açısından değerlendirildi. Diğer rejyonel teknikler grubu (n=35), grup büyüklüğünün düşük olması nedeniyle karşılaştırmalı sonuç analizlerine dahil edilmedi. Elazığ Fethi Sekin Şehir Hastanesi'nden etik kurul onayı alınmıştır.

BULGULAR: Hastaların 382'sine (%24,0) genel anestezi, 502'sine (%31,5) spinal anestezi, 675'ine (%42,3) sedasyon destekli lokal/tümesan anestezi ve 35'ine (%2,2) diğer rejyonel teknikler uygulandı. Ortalama yaş 48,1±12,4 yıl olup 1.028'i (%64,5) kadındı. Karşılaştırmalı analizlerde genel, spinal ve lokal/tümesan anestezi gruplarında intraoperatif hipotansiyon sırasıyla 59 (%15,4), 111 (%22,1) ve 32 (%4,7) hastada; vazopressör gereksinimi 47 (%12,3), 87 (%17,3) ve 22 (%3,3) hastada görüldü. Medyan derlenme süresi sırasıyla 72 (58–94), 104 (84–132) ve 39 (30–53) dakika idi. Postoperatif bulantı-kusma 34 (%8,9), 30 (%6,0) ve 16 (%2,4) hastada görüldü. Aynı gün taburculuk sırasıyla 332/382 (%86,9), 416/502 (%82,9) ve 649/675 (%96,1) hastada gerçekleşti. Perioperatif komplikasyon 14 (%3,7), 23 (%4,6) ve 11 (%1,6) hastada gelişti.

TARTIŞMA / SONUÇ: Sedasyon destekli lokal/tümesan anestezi grubunda hipotansiyon ve vazopressör gereksinimi daha düşük, derlenme süresi daha kısa ve aynı gün taburculuk oranı daha yüksek gözlendi. Bulgular, uygun hastalarda lokal/tümesan anestezinin günübirlik endovenöz ablasyon açısından avantajlı olabileceğini düşündürmektedir.

Anahtar Kelimeler: *Variköz Ven, Tümesan Anestezi, Spinal Anestezi, Genel Anestezi, Günübirlik Cerrahi*

KAYNAKÇA

1. Bitargil M, El Kiliç H. Comparing local tumescent anesthesia and spinal anesthesia methods during and after endovenous radiofrequency ablation of great saphenous vein. Int Angiol. 2020;39(6):461-466. doi:10.23736/S0392-9590.20.04414-4.
2. De Maeseneer MG, Kakkos SK, Aherne T, Baekgaard N, Black S, Blomgren L, et al. Editor's Choice - European Society for Vascular Surgery (ESVS) 2022 Clinical Practice Guidelines on the Management of Chronic Venous Disease of the Lower Limbs. Eur J Vasc Endovasc Surg. 2022;63(2):184-267. doi:10.1016/j.ejvs.2021.12.024.

SS-61 Sözlü Bildiri

Uyanık Video Yardımlı Torakoskopik Cerrahide Anestezi Yönetimi: Olgu Serisi

Atıl Ateş[1], Özlem Turhan[1], Zerrin Sungur[1]

[1]İstanbul Üniversitesi İstanbul Tıp Fakültesi

GİRİŞ / AMAÇ: Uyanık video yardımlı torakoskopik cerrahi (VYTC), genel anestezinin potansiyel risklerinden kaçınarak uygun hastalarda perioperatif morbiditeyi azaltmayı hedefleyen minimal invaziv bir cerrahi yaklaşım olarak giderek daha fazla ilgi görmektedir. Anestezi yönetiminde yeterli cerrahi koşulların sağlanması, uygun anestezi ve analjezi ile perioperatif hemodinamik ve solunumsal stabilitenin korunması temel hedeflerdir. Olgu serisinde, uyanık VYTC uygulanan hastaların anestezi yönetiminin değerlendirilmesi amaçlandı.

OLGU: Ocak 2023 - Aralık 2025 tarihleri arasında merkezimizde uyanık VYTC geçiren 20 hastanın anestezi kayıtları retrospektif olarak incelendi. Olguların demografik, operatif verileri ve anestezi yöntemleri Tablo 1'de özetlenmiştir. On beş (%75) hastada sedoanaljeziye ek olarak rejyonel analjezi yöntemi ile cerrahi gerçekleştirilmiştir. On iki (%60) hastaya paravertebral blok, iki (%10) hastaya ve bir (%5) hastaya interkostal blok uygulandığı gözlenmiştir. Tüm hastalara basit yüz maskesiyle oksijen desteği sağlanmıştır. Hastaların 17'sinde (%85) medikal torakoskopik işlem (plevral biyopsi, plevral sıvı örneklemesi) gerçekleştirilirken, 3'üne (%15) parankim rezeksiyonu (wedge rezeksiyon) yapılmıştır. Operasyonları sorunsuz olarak gerçekleştirilen tüm hastalar ortalama 77.8 ± 16.8 dakikalık anestezi sonrası bakım ünitesinde gözlemin ardından servise transfer edilmiştir.

TARTIŞMA / SONUÇ: Uyanık VYTC anestezi yönetiminin temel amacı, yeterli analjezi ve cerrahi koşullar sağlanırken spontan solunumun ve hemodinamik stabilitenin korunmasıdır. Olgu serimizde hastaların çoğunda sedoanaljeziye ek olarak paravertebral blok uygulanmış ve bu yaklaşım ile yeterli intraoperatif analjezi sağlanırken hiçbir hastada belirgin hemodinamik veya solunumsal komplikasyon gözlenmemiştir. Özellikle paravertebral blok, uyanık VYTC sırasında opioid ve sistemik sedatif gereksinimini azaltarak spontan ventilasyonun korunmasına katkı sağlayabilecek uygulanabilir bir rejyonal anestezi seçeneği olarak görülmektedir (1). Olgularımızın çoğunun plevral biyopsi ve ampiyem boşaltılması gibi medikal torakoskopi kapsamında değerlendirilen işlemlerden oluşmaktadır. Literatürde de uyanık VYTC deneyimi sınırlı merkezlerin başlangıçta daha az cerrahi travmaya neden olan, daha kısa ve minör işlemleri tercih etmelerinin uygun olacağı bildirilmektedir (2). Uygun hasta seçimi, deneyimli cerrahi ve anestezi ekibi ile uygun cerrahi endikasyonlarda paravertebral blok eşliğinde sedoanaljezi kullanılarak uyanık VYTC güvenli ve başarılı bir şekilde uygulanabilir bir anestezi yöntemi olarak görülmektedir.

Olguların demografik ve perioperatif verileri

Olgu	Yaş	Cinsiyet	ASA	Komorbidite	VYTC Endikasyonu	RA	Cerrahi süre (dk)	İntraoperatif sedo-analjezi	ASBÜ Analjezi
1	60	Kadın	II	Sjogren, Romatoid artrit, Astım,	Ampiyem enükleasyonu	-	80	Dormicum 2 mg, Fentanil 150 mcg, Ketamin 30 mg,	-
2	54	Kadın	II	Opere rektum ca	Sol Hemotoraks	-	85	Midazolam 3 mg, Fentanil 100 mcg, Ketamin 50 mg,	Morfin 2.5 mg
3	68	Erkek	II	Hipertansiyon	Ampiyem boşaltılması	-	60	Dormicum 2 mg, Fentanil 125 mcg, Ketamin 50 mg,	Parasetamol 1 gr
4	64	Erkek	II	Opere mide ca	Ampiyem boşaltılması	TPVB	55	Midazolam 2 mg, Fentanil 125 mcg, Ketamin 50 mg,	-
5	42	Erkek	II	Ankilozan spondilit, Sigara (8paket/yıl),	Plevral biyopsi	TPVB	115	Dormicum 2 mg, Fentanil 175 mcg, Ketamin 90 mg,	Parasetamol 1 gr
6	79	Erkek	II	Diyabet	Plevral biyopsi	TPVB	65	Midazolam 2 mg, Fentanil 50 mcg,	Morfin 1 mg

Olgu	Yaş	Cinsiyet	ASA	Komorbidite	VYTC Endikasyonu	RA	Cerrahi süre (dk)	İntraoperatif sedo-analjezi	ASBÜ Analjezi
7	60	Kadın	II	Atriyal fibrilasyon,	Plevral biyopsi	TPVB	45	Midazolam 2 mg, Fentanil 75 mcg, Ketamin 25 mg,	-
8	78	Erkek	III	Atriyal fibrilasyon, Hipertansiyon,	Plevral biyopsi	TPVB	70	Midazolam 1 mg, Fentanil 100 mcg, Ketamin 30 mg,	-
9	65	Erkek	II	Sigara (30 paket/yıl), Sol akciğer adenokarsinomu, Prostat adenokarsinomu,	VATS eksploratis	TPVB	100	Midazolam 3 mg, Fentanil 100 mcg, Ketamin 30 mg,	Morfin 2 mg
10	43	Kadın	II	Sigara (15 paket/yıl),	Tanısal wedge rezeksiyon	TPVB	40	Midazolam 3 mg, Fentanil 100 mcg, Ketamin 40 mg,	Parasetamol 1 gr,
11	60	Kadın	II	Taşlı yüzük hücreli mide ca (8 kür KT),	Plevral biyopsi	ESPB	35	Midazolam 1 mg, Fentanil 125 mcg,	Morfin 3 mg
12	33	Erkek	II	Burkitt lenfoma (KT+)	Ampiyem boşaltılması	ESPB	35	Midazolam 3 mg, Fentanil 100 mcg,	-
13	41	Erkek	II	Sigara (22 paket/yıl),	Tanısal wedge rezeksiyon	TPVB	40	Midazolam 3 mg, Fentanil 100 mcg, Ketamin 40 mg,	Parasetamol 1 gr, Tenoksikam 20 mg, Morfin 2 mg
14	66	Erkek	II	Sigara (25 p/y), Opere kolon ca, KT+RT öyküsü	Plevral biyopsi	ESPB	55	Midazolam 2 mg,	Parasetamol 1 gr
15	57	Kadın	III	Diyabet (unregüle)	Plevral biyopsi	TPVB	90	Midazolam 2 mg, Fentanil 100 mcg, Ketamin 20 mg,	Parasetamol 1 gr,
16	90	Erkek	III	KOAH, Anemi,	Plevral biyopsi	TPVB	85	Midazolam 1 mg, Fentanil 50 mcg, Ketamin 20 mg,	Parasetamol 1 gr
17	67	Kadın	II	Hipertansiyon, Diyabet,	Plevral biyopsi, wedge rezeksiyon	TPVB	90	Midazolam 4 mg, Fentanil 150 mcg, Ketamin 45 mg,	Parasetamol 1 gr,
18	72	Erkek	II	Hipertansiyon, Geçirilmiş tüberküloz,	Plevral biyopsi	Lokal infiltrasyon	60	Midazolam 2 mg, Fentanil 150 mcg,	Parasetamol 1 gr
19	58	Kadın	III	Renal transplant (2013), Sigara (35 paket/yıl),	Ampiyem enükleasyonu	TPVB	135	Midazolam 4 mg, Fentanil 225 mcg, Ketamin 50 mg,	Parasetamol 1 gr
20	66	Erkek	III	Hipertansiyon, Koroner arter hastalığı (KAG-3xStent),	Pezzer dreni takılması	İnterkostal blok	145	Midazolam 3 mg, Fentanil 150 mcg, Ketamin 50 mg,	Parasetamol 1 gr

Anahtar Kelimeler: *Uyanık video yardımlı torakoskopik cerrahi, Paravertebral blok, Anestezi yönetimi*

KAYNAKÇA

1. Szabo Z, Fabo C, Oszlanyi A, Hawchar F, Géczi T, Lantos J, Furák J. Anesthetic (r)evolution from the conventional concept to the minimally invasive techniques in thoracic surgery-narrative review. J Thorac Dis. 2022 Aug;14(8):3045-3060. doi: 10.21037/jtd-22-80. PMID: 36071785; PMCID: PMC9442516.
2. Irons JF, Martinez G. Anaesthetic considerations for non-intubated thoracic surgery. J Vis Surg. 2016 Mar 23;2:61. doi: 10.21037/jovs.2016.02.22. PMID: 29078489; PMCID: PMC5637476.

SS-62 Sözlü Bildiri

Yoğun Bakım Ünitesinde Farklı Tıbbi Cihazlarla İlişkili Bası Yaraları: Olgu Serisi

Nermin Kılıçarslan[1], Mehmet Ataseven[1], Furkan Sakın[1], Ömer Güner Sarı[1], Gürcan Güler[1]

[1]*Sağlık Bilimleri Üniversitesi Bursa Yüksek İhtisas Eğitim Araştırma Hastanesi*

GİRİŞ / AMAÇ: Yoğun bakım ünitesi hastaları; immobilite, bilinç değişiklikleri, doku perfüzyonunda bozulma ve çok sayıda tıbbi cihazın uzun süreli kullanılması nedeniyle tıbbi cihaz ilişkili bası yaraları açısından yüksek risk taşımaktadır. Bu yaralanmalar, cihazların deri veya mukozal yüzeylerde oluşturduğu basınç ve mekanik etkiler sonucunda gelişmekte ve sıklıkla cihazın temas ettiği anatomik bölgeyle uyumlu yerleşim göstermektedir. Endotrakeal tüpler, nazogastrik tüpler, üriner kateterler ve solunum destek cihazları ilişkili başlıca araçlar arasındadır [1, 2]. Bu olgu serisinin amacı, yoğun bakım ünitesinde farklı tıbbi cihazlarla ilişkili bası yaralarının klinik özelliklerini ve anatomik yerleşimlerini seçilmiş olgular üzerinden sunmaktır.

OLGU: Yoğun bakım ünitesinde takip edilen hastalar arasından, farklı tıbbi cihazlarla ilişkili bası yaralanmalarını temsil eden yedi olgu sunuldu (Tablo 1). Olgularda endotrakeal ve nazogastrik tüp, yüksek akımlı nazal kanül, servikal boyunluk, oksijen maskesi sabitleme bandı, Foley kateter, antiembolik kompresyon çorabı ve trakeostomi kanülü ile ilişkili yaralanmalar gözlendi. Yaralanmalar alt dudak ve dil, burun, posterior boyun, postauriküler bölge, uyluk iç yüzü, diz ve peristomal bölge gibi farklı anatomik bölgelerde yerleşim göstermekteydi. Olguların demografik ve klinik özellikleri, ilişkili cihaz, yaralanmanın lokalizasyonu ve evresi, gelişme zamanı ve uygulanan yara bakımı Tablo 1'de özetlenmiştir.

Tablo 1. Yoğun bakım ünitesinde tıbbi cihaz ilişkili bası yarası gelişen seçilmiş olguların klinik özellikleri

Olgu	Yaş / Cinsiyet	Primer Tanı	İlişkili Tıbbi Cihaz	Anatomik Lokalizasyon	Evre	Gelişme Günü	Uygulanan Yara Bakımı
Olgu 1	77/ Erkek	Orta serebral arter enfarktı	Endotrakeal ve nazogastrik tüp	Alt dudak ve dil; burun içi	- *	8. gün	Antiseptik tül pansuman, Aljinat ve antimikrobiyal enzim sistemi
Olgu 2	65/ Kadın	Pulmoner tromboemboli	Yüksek akımlı nazal kanül	Burun içi	Evre 2	5. gün	Hidrokolloid yara örtüsü, topikal antimikrobiyal krem
Olgu 3	56/ Erkek	Araç içi trafik kazası	Servikal boyunluk	Boyun arkası	Evre 1	7. gün	Hidrokolloid yara örtüsü, topikal antimikrobiyal krem
Olgu 4	63/ Kadın	Pnömoni	Oksijen maskesi sabitleme bandı	Sol postauriküler bölge	Evre 1	11. gün	Topikal antimikrobiyal krem
Olgu 5	62/ Kadın	Kronik obstrüktif akciğer hastalığı alevlenmesi	Foley kateter	Uyluk iç yüzü	Evre 2	16. gün	Hidrokolloid yara örtüsü, topikal antimikrobiyal krem
Olgu 6	77/ Kadın	İntrakranial kanama	Antiembolik kompresyon çorabı	Sağ diz	Evre 2	9. gün	Hidrokolloid yara örtüsü, topikal antimikrobiyal krem
Olgu 7	49/ Erkek	İntrakranial kanama	Trakeostomi kanülü	Peristomal bölge	Evre 2	11. gün	Topikal antimikrobiyal krem

*Bası yaralanmaları NPIAP/EPUAP/PPPIA Uluslararası Bası Yaralanması Sınıflandırma Sistemi doğrultusunda evrelendirildi. *Mukozal membran bası yaralanmaları, dokunun anatomik özellikleri nedeniyle evrelendirilmedi [3].*



Şekil 1. Olgu 1 (üst sıra), Olgu 6 (alt sol) ve Olgu 7'ye (alt sağ) ait tıbbi cihaz ilişkili bası yaralanmaları

TARTIŞMA / SONUÇ: Tıbbi cihaz ilişkili bası yaraları, yoğun bakım hastalarında cihazın türü ve temas ettiği anatomik bölgeye göre deri ve mukozal yüzeylerde farklı klinik görünümlerle ortaya çıkabilmektedir. Güncel bir sistematik derlemede, kritik hastalarda immobilite, bozulmuş doku perfüzyonu ve çoklu tıbbi cihaz kullanımının bu yaralanmaların gelişiminde önemli rol oynadığı ve çeşitli tanısal ve terapötik cihazların bası yaralarıyla ilişkili olabileceği bildirilmektedir [2]. Bu olgu serisinde farklı araçlarla ilişkili yaralanmaların çeşitli anatomik bölgelerde gözlenmesi, söz konusu yaralanmaların geniş bir klinik spektrumda ortaya çıkabileceğini göstermektedir. Bu çeşitlilik, yoğun bakımda bası yarası değerlendirmesinin yalnızca klasik basınç bölgeleriyle sınırlı tutulmaması; kullanılan cihazların türü, yerleşimi ve temas ettiği deri veya mukozal alanların da sistematik olarak değerlendirilmesi gerektiğine işaret etmektedir.

Anahtar Kelimeler: *yoğun bakım ünitesi, Olgu serisi, tıbbi cihaz ilişkili bası yaralanması*

KAYNAKÇA

1. Fulbrook P, Butterworth J. Incidence and characteristics of device-related pressure injuries in intensive care: A four-year analysis. Intensive & Critical Care Nursing. 2025;87:103955. doi:10.1016/j.iccn.2025.103955.
2. Anwar D, Naidoo V. The Silent Threat: Incidence and Prevalence of Medical Device-Related Pressure Injuries in Critical Care Units: A Systematic Review. Journal of Intensive Care Medicine. 2026. doi:10.1177/08850666261426336.
3. European Pressure Ulcer Advisory Panel, National Pressure Injury Advisory Panel, Pan Pacific Pressure Injury Alliance. Prevention and Treatment of Pressure Ulcers/Injuries: Clinical Practice Guideline. The International Guideline. 3rd ed. Haesler E, ed. EPUAP/NPIAP/PPPIA; 2019.

SS-63 Sözlü Bildiri

rSO_2 Korunurken Doku Hemoglobin İçeriği Azalabilir mi? Kardiyopulmoner Baypas Sırasında CtHb ve THI Değişiklikleri

Nisan Özsan[1], Fatıma Beyza Artıran[1], Özdemir Emre Arıoğlu[1], Nevriye Salman[1], Ayşegül Özgök[1], Zeliha Aslı Demir[1]

[1]*Ankara Bilkent Şehir Hastanesi*

GİRİŞ / AMAÇ: Near-infrared spectroscopy (NIRS), kardiyak cerrahide serebral oksijenasyonın noninvaziv izlenmesinde kullanılmaktadır. Bölgesel serebral oksijen satürasyonuna (rSO_2) ek olarak total hemoglobin değişimi (CtHb) ve Tissue Hemoglobin Index (THI), kardiyopulmoner baypas (KPB) sırasında gelişen hemodilüsyon ve serebral kan hacmi değişiklikleri hakkında tamamlayıcı bilgi sağlayabilir.

OLGU: Altmış sekiz yaşında, 167 cm boyunda ve 90 kg ağırlığında erkek hasta infektif endokardit + Aort kapak replasmanı yapılmak üzere açık kalp cerrahisine alındı. Özgeçmişinde diabetes mellitus, hipertansiyon ve kronik obstrüktif akciğer hastalığı mevcuttu. Preoperatif periferik oksijen satürasyonu %87, hemoglobini 14 gr/dl, sol ventrikül ejeksiyon fraksiyonu %60 idi.Anestezi indüksiyonu propofol, fentanil ve roküronyum ile gerçekleştirildi; anestezi idamesinde desfluran ve remifentanil kullanıldı. Standart monitörizasyona ek olarak bilateral frontal Casibrain NIRS monitörizasyonu uygulandı(şekil 1). KPB saat 10.30'da başlatıldı, aortik kros klemp 10.33'te konuldu ve 11.37'de kaldırıldı. Hasta KPB sırasında 31 °C'ye kadar soğutuldu ve saat 12.01'de KPB'den ayrıldı. Perioperatif eritrosit transfüzyonu uygulanmadı.KPB'nin başlamasından sonra bilateral CtHb ve THI değerlerinde belirgin azalma gözlenirken rSO_2 değerleri daha sınırlı değişiklik gösterdi. Kros klemp döneminde CtHb yaklaşık −50 ila −56 düzeylerine, THI ise yaklaşık 0.89–0.90'a kadar gerilerken bilateral rSO_2 çoğunlukla %65–70 aralığında kaldı. Kros klempin kaldırılması ve KPB'den ayrılma sürecinde CtHb ve THI değerleri yeniden yükseldi. Bu toparlanma herhangi bir eritrosit transfüzyonu yapılmadan gerçekleşti (tablo 1)

casibrain monitör



casibrain monitör

Ameliyat boyunca izlenen casibrain verileri ve yorumları

Cerrahi dönem	Saat	rSO2 Sol	rSO2 Sağ	CtHb Sol	CtHb sağ	THI Sol	THI Sağ	Fizyolojik yorum
Başlangıç	10:02	73	75	0	0	1.00	1.00	Bazal serebral durum
KPB öncesi	10:25	65-66	69	↓	↓	0.97	0.97	Kanülasyon aşaması
KPB başlangıcı	10:30	64	68	-14	-17	0.97	0.97	Prime + hemodilüsyon başlıyor
Kros klemp	10:33	65	69	-31	-33	0.93	0.94	KPB/hemodilüsyon etkisi belirginleşiyor
KPB+dip hipotermi	11:20	67	70	-56	-57	0.90	0.90	HB içeriğinde belirgin düşüş; rSO2 korunuyor
Kros açılması	11:37	68.5	70	-39	-46	0.92	0.92	Reperfüzyon/rewarming dönemi
KPB çıkışına yaklaşım	11:50	73	73	-15	↓	↑	↑	CtHb ve THI toparlanmaya başlıyor; rSO2 bazale yaklaşıyor
KPB'den çıkış	12:01	71	72	0	-34	1.00	0.94	Native dolaşıma dönüş
KPB sonrası	12:10-12:30	69-72	70-73	Bazale doğru ↑	Bazale doğru ↑	↑	↑	Transfüzyon olmadan doku Hb sinyalinin toparlanması

Ameliyat boyunca izlenen casibrain verileri ve yorumları

TARTIŞMA / SONUÇ: KPB başlangıcındaki prime kaynaklı hemodilüsyon, nonpulsatil akım ve serebral vasküler tonus değişiklikleri CtHb ve THI azalmasına katkıda bulunmuş olabilir. Hipotermiyle serebral metabolik oksijen tüketiminin azalması ise daha düşük doku hemoglobin içeriğine rağmen rSO_2'nin korunmasını açıklayabilir. Transfüzyon olmaksızın CtHb ve THI'nin toparlanması, bu parametrelerin yalnızca sistemik hemoglobin konsantrasyonunu değil, bölgesel serebral kan hacmi, vasküler tonus ve perfüzyon değişikliklerini de yansıtabileceğini düşündürmektedir. CtHb ve THI, rSO_2 ile fark edilmeyebilecek fizyolojik değişiklikleri gösterebilir; ancak tek başlarına etiyolojik tanı koydurucu değildir. Bu nedenle arteriyel kan gazı, hemoglobin/hematokrit, $PaCO_2$, ortalama arter basıncı, pompa akımı, sıcaklık ve diğer hemodinamik değişkenlerle birlikte yorumlanmalıdır.

Anahtar Kelimeler: *Near-infrared spectroscopy (NIRS), ardiyopulmoner baypas, serebral oksijenasyon, Tissue Hemoglobin Index (THI), total hemoglobin (CtHb)*

KAYNAKÇA

1. · Calderone A, Jarry S, Couture EJ, Brassard P, Beaubien-Souligny W, Momeni M, et al. Early detection and correction of cerebral desaturation with noninvasive oxy-hemoglobin, deoxy-hemoglobin, and total hemoglobin in cardiac surgery: a case series. **Anesth Analg.** 2022;135(6):1304-1314. doi:10.1213/ANE.0000000000006155.
2. · Talpahewa SP, Lovell AT, Angelini GD, Ascione R. Effect of cardiopulmonary bypass on cortical cerebral oxygenation during coronary artery bypass grafting. **Eur J Cardiothorac Surg.** 2004;26(4):676-681. doi:10.1016/j.ejcts.2004.06.002.
3. · Turra J, Bauer A, Möbius A, Wojdyla J, Eisner C. Kinetics of tissue oxygenation index during fast and slow cardiopulmonary bypass initiation. **Perfusion.** 2023;38(3):574-579. doi:10.1177/02676591211068972.
4. · Teng Y, Ding H, Gong Q, Jia Z, Huang L. Monitoring cerebral oxygen saturation during cardiopulmonary bypass using near-infrared spectroscopy: the relationships with body temperature and perfusion rate. **J Biomed Opt.**2006;11(2):024016. doi:10.1117/1.2187422

SS-64 Sözlü Bildiri

Heparin İlişkili Trombositopeni Şüphesi Gelişen Olguda Santral Venöz Kateterizasyon Sonrası Servikal Hematom

Aslıhan Tosun[1], Merve Ergenç[1]

[1]Marmara Üniversitesi

GİRİŞ / AMAÇ: Heparin ilişkili trombositopeni (HIT), heparin maruziyeti sonrası gelişen, trombositopeni ve özellikle trombotik komplikasyonlarla karakterize immün aracılı ciddi bir klinik tablodur. Kardiyak cerrahi hastalarında perioperatif heparin maruziyetinin sık olması nedeniyle ayırıcı tanıda önem taşır. Bu olguda, kardiyak cerrahi sonrası santral venöz kateterizasyon uygulanan ve takipte HIT şüphesi gelişerek alternatif antikoagülan tedavi başlanan bir hastada gelişen servikal hematom sunuldu.

OLGU: Hipertansiyon, diabetes mellitus, atriyal fibrilasyon ve iskemik serebrovasküler olay öyküsü bulunan hastaya aort ve mitral biyoprotez kapak replasmanı ile triküspit anuloplasti uygulandı. Postoperatif takipte semptomatik, üç saniyeyi aşan pause epizodları nedeniyle kalıcı pacemaker implantasyonu planlandı. Yoğun bakımda sol internal juguler venden santral venöz kateterizasyon uygulandı ve aynı gün pacemaker implantasyonu gerçekleştirildi. Ertesi gün trombosit sayısının preoperatif 235.000/µL'den 97.000/µL'ye gerilediği görüldü. 4T skorunun 5 olması üzerine HIT ön tanısıyla düşük molekül ağırlıklı heparin kesilerek fondaparinuksa geçildi. Takipte sol servikal bölgede subkutan koleksiyon giderek belirginleşti. Ultrasonografi ve bilgisayarlı tomografide servikal hematom saptandı. Persistan koleksiyon nedeniyle yaklaşık iki hafta sonra cerrahi eksplorasyon yapılarak hematom boşaltıldı ve takipte yara iyileşmesi sağlandı.

servikal hematom alanı



Cerrahi Boşaltım İşlemi Esnasında



TARTIŞMA / SONUÇ: Kardiyak cerrahi hastalarında girişim sırasında kanama eğilimi bulunmasa dahi sonradan gelişebilecek trombositopeni ve antitrombotik tedavi değişiklikleri kanama riskini artırabilir. Bu nedenle santral venöz kateterizasyon mümkün olduğunca atravmatik gerçekleştirilmelidir. Ultrasonografi eşliğinde kateterizasyon, ponksiyon sayısını ve vasküler travmayı azaltabilir. Sütur atılırken gereksiz derin doku geçişlerinden ve yüzeyel venöz yapıların travmatizasyonundan kaçınılmalıdır. Bu olgu, girişim bölgesinin sonradan gelişebilecek kanama komplikasyonları açısından da izlenmesinin önemini vurgulamaktadır.

Anahtar Kelimeler: *Heparin İlişkili Trombositopeni, Santral Venöz Kateterizasyon, Hematom*

KAYNAKÇA

1. Cuker A, Arepally GM, Chong BH, et al. American Society of Hematology 2018 guidelines for management of venous thromboembolism: heparin-induced thrombocytopenia. Blood Adv. 2018;2(22):3360-3392. doi:10.1182/bloodadvances.2018024489.
2. Johnston AJ, Simpson MJ, McCormack V, Barton A, Bennett J, Chalisey A, Crane J, Curry S, Laycock H, Patel D, See T, Shubhaker J, Singh K, Thornton S. Association of Anaesthetists guidelines: safe vascular access 2025. Anaesthesia. 2025 Nov;80(11):1381-1396. doi: 10.1111/anae.16727. Epub 2025 Sep 17. PMID: 40958714; PMCID: PMC12519924.

SS-65 Sözlü Bildiri

Kalp Cerrahisi Sonrası Ekstübasyon Başarısızlığında Farklı Klinik Risk Profilleri: Olgu Serisi

Korgün Ökmen[1], Mehmet Ataseven[1], Nigar Mehmet[1], Merve Nur Serdaroğlu[1], Buket Özyaprak[1]

[1]Sağlık Bilimleri Üniversitesi Bursa Yüksek İhtisas Eğitim Araştırma Hastanesi

GİRİŞ / AMAÇ: Ekstübasyon başarısızlığı, kalp cerrahisi sonrası uzamış mekanik ventilasyon, yoğun bakım yatışı, morbidite ve mortalite artışıyla ilişkili önemli bir komplikasyondur [1-3]. Preoperatif komorbiditeler, kardiyak fonksiyonlar, cerrahinin özellikleri, kardiyopulmoner baypas (KPB) süresi ve postoperatif komplikasyonlar gibi birçok faktör ekstübasyon başarısızlığına katkıda bulunabilir. Bu nedenle hastalar farklı klinik risk profilleri gösterebilir. Bu olgu serisinde, kalp cerrahisi sonrası ekstübasyon başarısızlığı gelişen yedi olgunun sunulması ve tablonun heterojen, multifaktöriyel yapısının vurgulanması amaçlandı.

OLGU: Yaşları 50–71 arasında değişen yedi hasta (3 kadın, 4 erkek) değerlendirildi. Hastalara koroner arter baypas greftleme (KABG), kapak cerrahisi veya kombine kardiyak–karotis cerrahisi uygulanmıştı. Olgular; kronik pulmoner/nörolojik hastalık, ileri sol ventrikül disfonksiyonu, uzamış KPB süresi, eşzamanlı koroner–karotis cerrahisi, postoperatif tamponad ve reoperasyon, kardiyorenal yetmezlik ve akut solunum sıkıntısı sendromu gibi farklı risk profillerini temsil etmekteydi. Mekanik ventilasyon süresi 18–80 gün arasında değişti ve tüm hastalara trakeostomi uygulandı. Yoğun bakım izlemi dört hastada mortalite, üç hastada sağkalımla sonuçlandı. Klinik özellikler ve ekstübasyon–reentübasyon süreçleri Tablo 1'de sunulmuştur.

Tablo 1. Kalp cerrahisi sonrası ekstübasyon başarısızlığı gelişen ve farklı klinik profilleri temsil eden seçilmiş olguların özellikleri

Olgu	Yaş/Cinsiyet	Cerrahi	Baskın Klinik Profil	EF	KPB/Kros-klemp (dk)	Ekstübasyon→ Reentübasyon	MV Süresi	Trakeostomi	YBÜ Sonucu
Olgu 1	64/K	KABG	KOAH ve serebrovasküler hastalık öyküsü ile kronik pulmoner/nörolojik risk profili	%40	199/93	PO2→PO3	40 gün	Evet	Exitus
Olgu 2	69/E	KABG + AVR + TRA	İleri derecede sol ventrikül sistolik disfonksiyonu	%20–25	230/176	PO2→PO6	54 gün	Evet	Sağkalım
Olgu 3	50/K	KABG + MVR	Uzamış KPB süresi ve düşük EF eşlikli perioperatif risk profili	%30–35	227/124	PO1→PO1; PO3→PO5; PO6→PO8	32 gün	Evet	Exitus
Olgu 4	56/E	KABG + karotis endarterektomi	Serebrovasküler hastalık zemininde eş zamanlı koroner ve karotis cerrahisi	%60	183/87	PO7→PO7	42 gün	Evet	Sağkalım
Olgu 5	69/E	KABG + MVR	Postoperatif tamponad ve acil reoperasyonla komplike hemodinamik seyir	%40	169/90	PO2→ PO2	18 gün	Evet	Exitus
Olgu 6	71/E	KABG + MVR	Kronik böbrek yetmezliği ve düşük EF ile kardiyorenal risk profili	%35	131/97	PO11→PO12	80 gün	Evet	Exitus
Olgu 7	65/K	KABG + MVR	Astım zemininde postoperatif ARDS gelişimi ile pulmoner risk profili	%35	161/127	PO0→PO2	49 gün	Evet	Sağkalım

EF, ejeksiyon fraksiyonu; KPB, kardiyopulmoner baypas; MV, mekanik ventilasyon; YBÜ, yoğun bakım ünitesi; PO, postoperatif gün; KABG, koroner arter baypas greftleme; MVR, mitral kapak replasmanı; AVR, aort kapak replasmanı; TRA, triküspit anüloplasti| KOAH, kronik obstrüktif akciğer hastalığı; ARDS, akut solunum sıkıntısı sendromu.

TARTIŞMA / SONUÇ: Bu seri, kalp cerrahisi sonrası ekstübasyon başarısızlığına pulmoner, nörolojik, kardiyak, renal ve cerrahi faktörlerin farklı kombinasyonlarla katkıda bulunabildiğini göstermektedir. Uzamış mekanik ventilasyon için ileri yaş, düşük ejeksiyon fraksiyonu (EF), kronik böbrek yetmezliği ve uzamış KPB süresi önemli risk faktörleri arasında bildirilmiştir [1]. KABG sonrası risk modellerinde yaş, kronik obstrüktif akciğer hastalığı, düşük EF ve KPB kullanımı öne çıkarken [2], ekstübasyon başarısızlığı için anyon açığı, kreatinin ve ventilatör parametreleri önemli öngördürücüler olarak belirlenmiştir [3]. Bu bulgular serimizdeki farklı risk profilleriyle uyumludur. Özellikle birden fazla risk faktörünün aynı hastada bir arada bulunabilmesi, ekstübasyon sürecinin yalnızca tek bir parametreye dayalı olarak değerlendirilmemesi gerektiğini düşündürmektedir. Ekstübasyon başarısızlığının heterojen ve multifaktöriyel yapısı, riskli hastaların erken tanınması ve perioperatif izlemin bireysel risk profiline göre planlanmasının önemini göstermektedir.

Anahtar Kelimeler: *Kalp cerrahisi, ekstübasyon başarısızlığı, uzamış mekanik ventilasyon, trakeostomi, olgu serisi.*

KAYNAKÇA

1. Wang Q, Tao Y, Zhang X, Xu S, Peng Y, Lin L, et al. The Incidence, Risk Factors, and Hospital Mortality of Prolonged Mechanical Ventilation among Cardiac Surgery Patients: A Systematic Review and Meta-Analysis. Rev Cardiovasc Med. 2024;25(11):409.
2. Jia Y, Pei Z, Zhang X, Zhang C, Kang X. Risk prediction models for prolonged mechanical ventilation following coronary artery bypass grafting surgery: a systematic review and meta-analysis. Front Cardiovasc Med. 2025;12:1616003.
3. Jiang X, Peng W, Xu J, Zhu Y. Development and validation of machine learning models for predicting extubation failure in patients undergoing cardiac surgery: a retrospective study. Sci Rep. 2025;15:8506.

SS-66 Sözlü Bildiri

Kardiyak Cerrahi Sonrası Swan-Ganz Kateterinin Çıkarılamaması: İki Olgu Sunumu

Ece Altınay[1], Halide Oğuş[1]

[1]Koşuyolu Yüksek İhtisas Eğitim ve Araştırma Hastanesi Anesteziyoloji ve Reanimasyon

GİRİŞ / AMAÇ: Pulmoner arter kateterizasyonu, açık kalp cerrahisi geçiren hastalarda hemodinamik monitorizasyon amacıyla kullanılmaktadır. Ancak kateter kullanımı sırasında nadir görülen ancak ciddi sonuçlara yol açabilecek mekanik komplikasyonlarla karşılaşılabilir. Bu bildiride, kardiyak cerrahi sonrası Swan- Ganz kateterinin çıkarılamamasına yol açan iki farklı mekanizmayı; kateter düğümlenmesi (knotting) ve kateterin kardiyak cerrahi sütürüne tutunmasını (suture entrapment) iki ayrı olgu üzerinden sunuyoruz.

OLGU: Olgu 1. Kapak replasmanı uygulanan hastaya intraoperatif hemodinamik monitorizasyon amacıyla sağ internal juguler ven yoluyla Swan-Ganz kateteri yerleştirildi. Postoperatif birinci günde hastanın servise transferi öncesi Swan-Ganz kateterinin çekilmesi aşamasında kateterin direnç gösterdiği ve çıkarılamadığı saptandı. Akciğer grafisinde kateter ucundan 4 cm lık mesafede düğümlenme olduğu (knotting) saptandı. Hasta tekrar operasyona alınarak kateter sorunsuz çıkarıldı. Hasta sorunsuz taburcu edildi.Olgu 2. Kardiyak cerrahi geçiren bu hastada da ilk olguya benzer klinik durum yaşandı. Revizyona alınan hastada kateterin, sağ atriyum duvarına atılan bir sütüre sabitlendiği belirlendi. Kateter serbestleştirilerek çıkarıldı, hasta taburcu edildi.

TARTIŞMA / SONUÇ: PA kateterinin çekilememesi, literatürde nadir bildirilen ciddi bir komplikasyondur. Başlıca mekanizmalar kateterin kendi üzerinde düğümlenmesi, sağ kalp içi yapılara dolanması veya atılan sütürler ile kalp duvarlarına sabitlenmesi sayılabilir. Her iki olguda da ortak nokta, komplikasyonun postoperatif dönemde, servise geçişi planlanan hastada, kateter çekimi sırasında fark edilmiş olması ve revizyona alınarak ameliyathanede çıkarılabilmesidir. Klinik açıdan kritik iki noktadan ilki, operasyon sırasında kross klemp açılmadan bu kateterin geri hareket ettirilebildiğinin tehid edilmesidir. İkincisi ise kateterin çekilmesi esnasında direnç hissedildiğinde kateterin zorla çekilmemesidir. Zorlama kardiyak yapılarda yırtılma, tamponad, ciddi kanama veya kapak hasarına yol açabilir. Şüpheli durumlarda radyografi, floroskopi veya transözofageal ekokardiyografi ile görüntüleme, tanının netleştirilmesine yardımcı olabilir. Kardiyak cerrahi sonrası Swan -Ganz kateterinin çıkarımı sırasında karşılaşılan direnç, düğümlenme ya da sütür entrapmanı gibi ciddi mekanik komplikasyonların habercisi olabilir. Bu iki olgu, özellikle bu komplikasyonun öngörülerek, ameliyat sırasında kontrolünün zorunlu olduğu, şüphe durumunda zorlamaksızın, gerektiğinde yeniden operasyon ile çıkarımın, yaklaşımlardan biri olduğunu vurgulamaktadır.

Anahtar Kelimeler: *Swan- Ganz kateter, sıkışma, Düğümlenme*

KAYNAKÇA

1. Mima H, Enomoto S, Tamaki Y, Miyake M, Kondo H, Tamura T. Percutaneous removal of a knotted Swan-Ganz catheter. Cardiovasc Interv Ther. 2022 Jul;37(3):595-596. doi: 10.1007/s12928-021-00822-2.

SS-67 Sözlü Bildiri

Pediatrik Trakeal Kitle Eksizyonunda Modifiye Endotrakeal Tüp ile Havayolu Yönetimi – Olgu Sunumu

Ece Okgil[1], Merve Yaman[2]

[1]Kocaeli Darıca Farabi Eğitim Ve Araştırma Hastanesi
[2]Kütahya Sağlık Bilimleri Üniversitesi

GİRİŞ / AMAÇ: Pediatrik popülasyonda trakeal kitleler son derece nadir görülmekte olup cerrahi müdahale esnasında hem cerrahi görüş alanının sağlanması hem de ventilasyonun sürdürülmesi açısından anestezistler için zorlu bir süreç oluşturur [1,2]. Bu olgu sunumunda, trakeada kitle nedeniyle acil operasyona alınan bir hastada; dar lümende çalışma alanı oluşturmak amacıyla uygulanan modifiye endotrakeal tüp (ETT) tekniği ve peroperatif kriz anlarındaki anestezi yönetimi sunulmaktadır.

OLGU: On yaşında erkek hasta, solunum sıkıntısı ile acile başvurmuş olup; toraks bilgisayarlı tomografisinde (BT) trakeada infratrioidal proksimal kesiminde 15 mm çapında polipoid kitle saptanmıştır (Şekil 1). Hasta, dış merkezden entübe şekilde hastanemize sevk edilmiştir. Acil olarak ameliyathaneye alınan hastanın, indüksiyon sonrasında sevofluran idamesi ve rokuronyum ile kas gevşemesi sürdürülmüştür. Cerrahın 9.5F sistoskop ile çalışabilmesi ve eş zamanlı ventilasyonun sağlanabilmesi için 3.5 no ETT ajutajı çıkarılarak 4.0 no ETT'ye steril drape ile birleştirilmiş, elde edilen ince-uzun tüp, kitlenin distaline ilerletilerek havayolu korunmuştur. Dar lümenli tüp ile ventilasyon sırasında hiperkapni ve solunumsal asidoz (pH: 7.07, pCO2: 100 mmHg) gelişmiş; tablo permisif hiperkapni stratejisiyle yönetilmiştir. Hasta entübe ve hemodinamik olarak stabil şekilde çocuk yoğun bakıma devredilmiştir. Histopatolojik tanı 'İnflamatuar Miyofibroblastik Tümör' olarak raporlanmıştır.

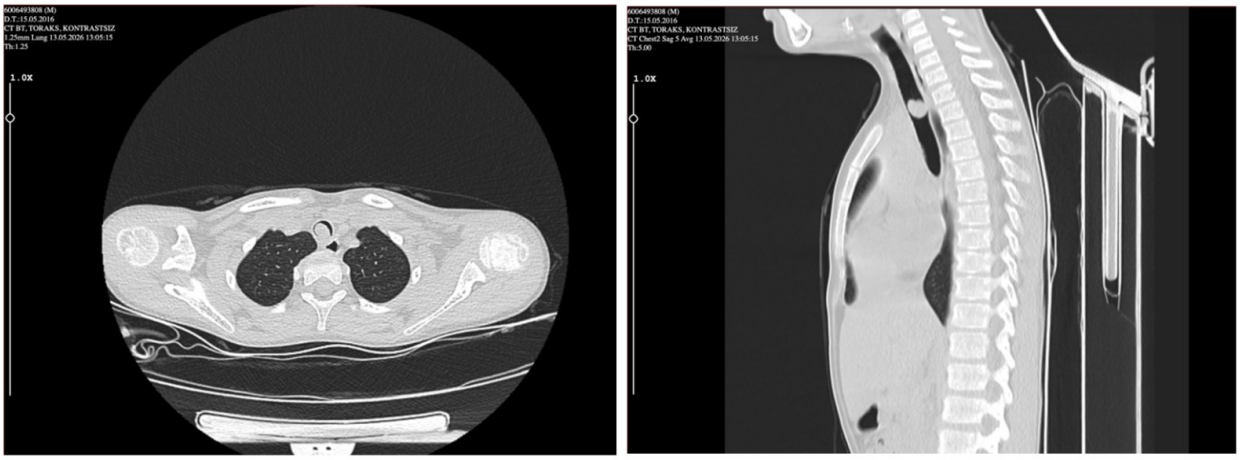

Şekil 1.

Toraks BT'de aksiyel kesitte trakea içi kitle görünümü (sol) ve sagittal kesitte trakeal lümeni daraltan kitlenin yerleşimi (sağ) izlenmektedir.

TARTIŞMA / SONUÇ: Pediatrik trakeal kitle cerrahilerinde, standart havayolu ekipmanları hem ventilasyon hem de cerrahi manipülasyon için yetersiz kalabilmektedir [2-4]. Özellikle acil şartlarda gelişen ve gerekli donanım hazırlığının yapılamadığı vakalarda, dar lümende cerrahi çalışma alanı açmak amacıyla modifiye tüp uygulamaları gibi pratik çözümlere başvurulabilmektedir. Ancak bu tür dar lümenli ve uzatılmış tüp konfigürasyonları, artmış havayolu direnci nedeniyle derin hiperkapniye yol açabilmekte; oksijenasyonun korunduğu durumlarda bu tablo kontrollü bir permisif hiperkapni stratejisiyle tolere edilebilir.Yaşamı tehdit eden pediatrik hava yolu obstrüksiyonunda, standart seçeneklerin uygulanamadığı acil koşullarda hasta ve cerrahi gereksinimlerine göre uyarlanmış bir ventilasyon stratejisinin uygulanabilirliğini göstermektedir.

Anahtar Kelimeler: *Pediatrik havayolu, Trakeal tümör, Modifiye endotrakeal tüp, Permisif hiperkapni*

KAYNAKÇA

1. Luke ND, Gottlieb S, Brothers J, Winikoff S. Inflammatory Myofibroblastic Tumor: A Rare Case Report. Cureus. 2023 Mar 23;15(3):e36579. doi: 10.7759/cureus.36579. PMID: 37095797; PMCID: PMC10122435.
2. Marwaha A, Kumar A, Sharma S, Sood J. Anaesthesia for tracheal resection and anastomosis. J Anaesthesiol Clin Pharmacol. 2022 Jan-Mar;38(1):48-57. doi: 10.4103/joacp.JOACP_611_20. Epub 2021 Dec 30. PMID: 35706632; PMCID: PMC9191789.
3. Krishnamurthi HH, Raju V, Srinivasan N, Jothinath K, Murugesan KB, Benjamin AT. Tracheal resection and primary anastomosis through a cervical incision in a child with a tracheal mass causing near total occlusion of the upper trachea. Multimed Man Cardiothorac Surg. 2025 Jul 21;2025. doi: 10.1510/mmcts.2025.034. PMID: 40689529.
4. Smeltz AM, Bhatia M, Arora H, Long J, Kumar PA. Anesthesia for Resection and Reconstruction of the Trachea and Carina. J Cardiothorac Vasc Anesth. 2020;34(7):1902-13.

SS-68 Sözlü Bildiri

Künt Toraks Travmasında Travmatik Aort Diseksiyonu: Olgu Sunumu

Ece Okgil[1], Merve Yaman[2]

[1]Darıca Farabi Eğitim Ve Araştırma Hastanesi
[2]Kütahya Sağlık Bilimleri Üniversitesi

GİRİŞ / AMAÇ: Künt toraks travmasına bağlı asendan aort diseksiyonu, başlangıçta hemodinamik stabiliteye rağmen hızla ölümcül dolaşım kollapsına ilerleyebilen nadir ancak kritik bir tablodur[1,2]. Bu olguda, ilk değerlendirmede vasküler yaralanma saptanmayan travma hastasında gelişen ani kardiyak arrest ve perioperatif yönetim sunulmuştur.

OLGU: Bilinen komorbiditesi olmayan 57 yaşındaki erkek hasta araç içi trafik kazası sonrası acil servise başvurdu. Sağ 5–8. kot fraktürleri, pnömotoraks ve iliak kanatta nondeplase fraktür saptandı; tüp torakostomi uygulandı. Başlangıç hemoglobini 14,8 g/dL, biyokimya ve arteriyel kan gazı normaldi. İlk anjiyografik BT değerlendirmesinde akut vasküler patoloji bildirilmedi. Yaklaşık iki saat sonra yoğun bakım kabulünde pH 6,9, baz açığı −18 mmol/L ve laktat 12 mmol/L saptandı. Klinik kötüleşme sırasında kardiyak arrest gelişti; 35 dakikalık kardiyopulmoner resüsitasyon sonrası spontan dolaşım sağlandı. Hematokrit düşüşü nedeniyle yapılan acil eksploratif laparotomide kanama odağı saptanmadı. Perioperatif dönemde 5 Ü eritrosit süspansiyonu, 3 Ü taze donmuş plazma, 3500 mL kristalloid ve 500 mL kolloid uygulandı; noradrenalin gereksinimi 0,8 µg/kg/dk'ya kadar yükseldi. Kontrol kan gazında pH 7,21 ve baz açığı −10 mmol/L idi; 5 Ü eritrosit süspansiyonu sonrası hemoglobin 9,1 g/dL ölçüldü. Görüntülemelerin yeniden değerlendirilmesinde travmatik asendan aort diseksiyonu saptandı. Hasta TEVAR amacıyla ileri merkeze sevk edildi. İşlem sonrası 10. günde ekstübe edildi ve 30. Günde sekelsiz taburcu edildi.

bt anjiografi



asendan aort diseksiyon

bt anjiografi



asendan aort diseksiyonu

TARTIŞMA / SONUÇ: Künt toraks travmasında başlangıçtaki stabil klinik ve laboratuvar bulguları ciddi aort yaralanmasını dışlamaz[1,3]. Açıklanamayan laktik asidoz, baz açığında artış ve hızlı hemodinamik bozulma, mevcut görüntülemelerin yeniden değerlendirilmesini gerektiren önemli uyarı bulgularıdır. TEVAR, uygun olgularda travmatik torasik aort yaralanmasının temel tedavi seçeneklerinden biridir [2,3]. Travma hastasında klinik seyir ile ilk radyolojik değerlendirme arasındaki uyumsuzlukta büyük damar yaralanması yeniden düşünülmeli; seri kan gazı izlemi ve multidisipliner yaklaşım erken tanı ve uygun endovasküler tedaviye ulaşmada belirleyici olmalıdır.

Anahtar Kelimeler: *Künt toraks travması, travmatik asendan aort diseksiyonu, kardiyak arrest, TEVAR*

KAYNAKÇA

1. Fox N, Schwartz D, Salazar JH, Haut ER, Dahm P, Black JH, et al. Evaluation and management of blunt traumatic aortic injury: a practice management guideline from the Eastern Association for the Surgery of Trauma. J Trauma Acute Care Surg. 2015;78:136–146.
2. Lee WA, Matsumura JS, Mitchell RS, Farber MA, Greenberg RK, Azizzadeh A, et al. Endovascular repair of traumatic thoracic aortic injury: clinical practice guidelines of the Society for Vascular Surgery. J Vasc Surg. 2011;53:187–192.
3. Mazzaccaro D, Righini P, Fancoli F, Giannetta M, Modafferi A, Malacrida G, et al. Blunt Thoracic Aortic Injury. J Clin Med. 2023;12:2903.

SS-69 Sözlü Bildiri

Ventriküler Septal Defekt / Pulmoner Atrezi Tanılı Siyanotik Hastada Kifoskolyoz ve Tekrarlayıcı Granülomatöz Makroşeili Zemininde Zor Havayolu Yönetimi: Olgu Sunumu

Selin Sağlam[1], Gülaydın Vural[1], Hatice Dilek Özcanoğlu[1], Funda Gümüş Özcan[1]

[1]İstanbul Başakşehir Çam ve Sakura Şehir Hastanesi

GİRİŞ / AMAÇ: Zor entübasyon, standart laringoskopi ile glottik görüntünün sağlanamaması veya yardımcı havayolu araçlarına gereksinim duyulması olarak tanımlanır. Klinik prediktörler kullanılmasına rağmen zor havayolunu öngörmedeki başarıları sınırlıdır. Orofasiyal kitleler ve makroşeili gibi anatomik bozukluklar zor havayolu riskini artırırken, videolaringoskopi öngörülen zor entübasyon olgularında güncel algoritmalarda ilk seçenek olarak önerilmektedir. Siyanotik konjenital kalp hastalığında ise havayolu yönetimi sırasında hemodinamik stabilitenin korunması büyük önem taşır. Granülomatöz keilit zor maske ventilasyonuna, ileri kifoskolyoz ise restriktif solunum ve olası trakeal deviasyon nedeniyle entübasyon güçlüğüne yol açabilir. Bu olguda, bu üç patolojinin birlikteliğinde videolaringoskop ile başarılı havayolu yönetimi sunulmaktadır.

OLGU: Otuz beş yaşındaki erkek hastaya, ventriküler septal defekt-pulmoner atrezi ve majör aortopulmoner kollateral arterler (MAPCA) nedeniyle sol pulmoner artere stent implantasyonu planlandı. Sekiz yıl önce dental tedavi sonrası başlayan dudak ödemi, tekrarlayan ataklarla kalıcı granülomatöz makroşeiliye dönüşmüştü. Mallampati skoru IV idi. Çocukluk çağından beri ilerleyici ileri derecede kifoskolyozu bulunan hastanın akciğer grafisinde belirgin rotasyon ve torasik asimetri izlendi; seri skolyoz grafileri olmadığından Cobb açısı ölçülemedi. Oda havasında SpO_2 %72 idi. Öngörülen zor havayolu nedeniyle birincil strateji olarak videolaringoskopi seçildi ve alternatif havayolu planları hazır bulunduruldu. Propofol ve rokuronyum ile indüksiyon, sevofluran-remifentanil ile anestezi idamesi sağlandı. İki uygulayıcı ile maske ventilasyonu sürdürüldü ve videolaringoskop eşliğinde 7,5 mm spiralli tüp ile ilk girişimde başarılı entübasyon gerçekleştirildi. Femoral yoldan 8×30 mm stent başarıyla implante edildi ve hasta sorunsuz ekstübe edildi.

PAAG



Olgu



TARTIŞMA / SONUÇ: Bu olguyu özgün kılan özellik, siyanotik konjenital kalp hastalığına granülomatöz makroşeili ve ileri kifoskolyozun eşlik ederek zor havayolu riskini artırmasıdır. Kifoskolyoz olası trakeal deviasyon nedeniyle entübasyonu güçleştirebilse de olgumuzda tüp ilerletilmesinde sorun yaşanmadı. Videolaringoskop ile ilk girişimde başarılı entübasyon sağlanırken, fiberoptik entübasyon ve supraglottik havayolu araçları da hazır bulunduruldu. Bu olgu, kompleks zor havayolu olgularında videolaringoskopinin uygun hazırlık ve alternatif planlarla birlikte güvenli bir birincil yaklaşım olduğunu göstermektedir.

Anahtar Kelimeler: *zor havayolu, videolaringoskopi, siyanotik konjenital kalp hastalığı, kifoskolyoz*

KAYNAKÇA

1. Prekker ME, Driver BE, Trent SA, Resnick-Ault D, Seitz KP, Russell DW, et al. Video versus direct laryngoscopy for tracheal intubation of critically ill adults. N Engl J Med 2023; 389(5): 418-429.
2. Ruderman BT, Mali M, Kaji AH, Kilgo R, Watts S, Wells R, et al. Direct vs video laryngoscopy for difficult airway patients in the emergency department: a National Emergency Airway Registry study. West J Emerg Med 2022; 23(5): 706-715.
3. Polo PP, Ramirez-Rodriguez R, Alejandro-Salinas R, Yangali-Vicente J, Rivera-Lozada O, Barboza JJ. Video versus direct laryngoscopy for tracheal intubation of critically ill adults: a systematic review and meta-analysis. J Clin Med 2025; 14(6): 1933.
4. Yuan J, Yang P, Yu L, Zhang W, Yu J, Chen Q. Comparison of video laryngoscopy with direct laryngoscopy in critically ill patients: a systematic review and meta-analysis of randomized controlled trials. Eur J Med Res 2025; 30(1): 282.
5. Lloyd DFA, Goreczny S, Austin C, Hussain T, Qureshi SA, Rosenthal E, et al. Catheter, MRI and CT imaging in newborns with pulmonary atresia with ventricular septal defect and aortopulmonary collaterals: quantifying the risks of radiation dose and anaesthetic time. Pediatr Cardiol 2018; 39(7): 1330-1338.
6. Vibhute NA, Vibhute AH, Daule NR. Cheilitis granulomatosa: a case report with review of literature. Indian J Dermatol 2013; 58(3): 242.
7. Grave B, McCullough M, Wiesenfeld D. Orofacial granulomatosis - a 20-year review. Oral Dis 2009; 15(1): 46-51.
8. Issac S, Das JM. Kyphoscoliosis. In: StatPearls [Internet]. Treasure Island (FL): StatPearls Publishing; 2025.
9. Kim HJ, Choi YS, Park SH, Jo JH. Difficult endotracheal intubation secondary to tracheal deviation and stenosis in a patient with severe kyphoscoliosis: a case report. Korean J Anesthesiol 2016; 69(4): 386-389.
10. Saraçoğlu KT, Baygın Ö, Kafalı İH. Kyphoscoliosis and difficult airway management. İstanbul Bilim Üniversitesi Florence Nightingale Tıp Dergisi 2015; 1(1): 43-47.
11. Skinner C, Sreedharan R, Trombetta C, Khanna S. Melkersson Rosenthal Syndrome: anesthetic implications. Colomb J Anesthesiol 2022; 50: e1030.

SS-70 Sözlü Bildiri

İntraoperatif Mikrovasküler Reaktivite, Pediatrik Konjenital Kalp Cerrahisi Sonrası Kardiyak Performansı ve Mekanik Ventilasyon Süresini Öngörür

Mustafa Burgaç[1], Ömer Faruk Şavluk[1]

[1]*Koşuyolu Yüksek İhtisas Eğitim ve Araştırma Hastanesi*

GİRİŞ / AMAÇ: Pediatrik konjenital kalp cerrahisi sonrası makrohemodinamik parametreler korunmuş görünse bile doku perfüzyonu yetersiz olabilir; bu makro- ve mikrosirkülasyon uyumsuzluğu, erken postoperatif hemodinamik bozulmanın önemli ancak sıklıkla gözden kaçan bir bileşenidir. Bu çalışmada, sternum kapatılması sırasında yakın kızılötesi spektroskopi (NIRS) eşliğinde uygulanan Vasküler Oklüzyon Testi (VOT) ile değerlendirilen mikrovasküler reaktivitenin, postoperatif Ultrasonik Kardiyak Output Monitor (USCOM) ile ölçülen kardiyak performansı ve mekanik ventilasyon süresini öngörüp öngöremeyeceği araştırıldı.

GEREÇ ve YÖNTEM: Kardiyopulmoner bypass eşliğinde açık kalp cerrahisi uygulanan 30 ardışık pediatrik hasta prospektif olarak çalışmaya dahil edildi. Sternum kapatılması sırasında brakioradial kas üzerinden NIRS-VOT uygulanarak minimum bölgesel doku oksijen satürasyonu (minimum rSO_2) ve reoksijenasyon hızı (reox.rate) kaydedildi. Postoperatif dönemde USCOM ile kardiyak indeks (CI) ve sistemik vasküler rezistans (SVR) değerlendirildi; altı saatten uzun mekanik ventilasyon uzamış mekanik ventilasyon olarak kabul edildi. Değişkenler arasındaki ilişkiler Spearman korelasyon analizi ve çoklu lineer regresyon ile, uzamış mekanik ventilasyonu öngörme performansı ROC analizi ile değerlendirildi.

BULGULAR: Hastaların medyan yaşı 12 ay (IQR: 4-24) idi. Postoperatif CI, minimum rSO_2 (r=0,412; p=0,024) ve reox.rate (r=0,482; p=0,007) ile pozitif korelasyon gösterdi; reox.rate ise SVR ile negatif korelasyon gösterdi (r=-0,415; p=0,022). Çoklu lineer regresyon analizinde minimum rSO_2 ve reox.rate, postoperatif CI ile bağımsız olarak ilişkili bulundu (model R^2=0,342; p=0,008). Uzamış mekanik ventilasyon gelişen hastalarda reox.rate anlamlı olarak daha düşüktü (1,22±0,48'e karşı 1,84±0,61 $\%\cdot s^{-1}$; p=0,012) ve reox.rate, uzamış mekanik ventilasyonu öngörmede iyi bir ayırt edici performans gösterdi (AUC=0,814; %95 GA: 0,652-0,976; p=0,004).

TARTIŞMA / SONUÇ: Sternum kapatılması sırasında saptanan bozulmuş mikrovasküler reaktivite, pediatrik konjenital kalp cerrahisi sonrası düşük kardiyak indeks ve uzamış mekanik ventilasyon ile ilişkilidir. Reoksijenasyon hızı, hem postoperatif hemodinamik performans hem de erken solunum iyileşmesi açısından klinik olarak anlamlı bir öngördürücü olarak öne çıkmaktadır. NIRS-VOT, kardiyak cerrahi tamamlanmadan önce mikrovasküler rezervi değerlendirmeye ve postoperatif hemodinamik risk taşıyan hastaları erken dönemde belirlemeye olanak sağlayabilecek, gerçek zamanlı ve non-invaziv bir perioperatif değerlendirme aracıdır.

Anahtar Kelimeler: *Pediatrik konjenital kalp cerrahisi, NIRS, Vasküler Oklüzyon Testi, mikrosirkülasyon, USCOM*

KAYNAKÇA

1. Savluk OF, Yilmaz AA, Yavuz Y, et al. Assessment of microcirculatory alteration by a vascular occlusion test using near-infrared spectroscopy in pediatric cardiac surgery: effect of cardiopulmonary bypass. *Expert Rev Med Devices*. 2024;21(3):249-255. doi: 10.1080/17434440.2024.2306155.
2. Savluk OF, Yilmaz AA, Yavuz Y, et al. Assessment of microcirculation by a vascular occlusion test using near-infrared spectroscopy after anesthesia induction in pediatric cardiac surgery. *J Cardiothorac Vasc Anesth*. 2021;35(Suppl 1):S1-S54.
3. Savluk OF, Yilmaz AA, Yavuz Y, et al. The effect of general anesthesia on microcirculation as assessed using noninvasive near-infrared spectroscopy during vascular occlusion testing in pediatric cardiac surgery. *J Cardiothorac Vasc Anesth*. 2026;40(5):1234-1241.
4. Lee JH, Jang YE, Song IK, Kim EH, Kim HS, Kim JT. Near-infrared spectroscopy and vascular occlusion test for predicting clinical outcome in pediatric cardiac patients: a prospective observational study. *Pediatr Crit Care Med*. 2018;19(1):32-39. doi: 10.1097/PCC.0000000000001386.
5. Niezen CK, Massari D, Vos JJ, Scheeren TWL. The use of a vascular occlusion test combined with near-infrared spectroscopy in perioperative care: a systematic review. *J Clin Monit Comput*. 2022;36(4).
6. Cheng YW, Xu F, Li J. Identification of volume parameters monitored with a noninvasive ultrasonic cardiac output monitor for predicting fluid responsiveness in children after congenital heart disease surgery. *Medicine (Baltimore)*. 2018;97(39):e12289. doi: 10.1097/MD.0000000000012289.
7. Lee JH, No HJ, Song IK, Kim HS, Kim CS, Kim JT. Prediction of fluid responsiveness using a non-invasive cardiac output monitor in children undergoing cardiac surgery. *Br J Anaesth*. 2015;115(1):38-44. doi: 10.1093/bja/aev109.



05

Yarışma Bildiri Özetleri

Sözlü sunu yarışması · SS-01 – SS-10 · Altı çizili isim, bildiriyi sunan yazarı gösterir.

GÖĞÜS KALP DAMAR ANESTEZİ VE YOĞUN BAKIM DERNEĞİ
32. Ulusal Kongresi
Elite World Grand İstanbul Küçükyalı Hotel
25-27 Eylül 2026

SS-01 Sözlü Sunu Yarışması

Açık Kalp Cerrahisi Geçiren Böbrek Hasarlı Olgularda Hedefe Yönelik Tedavinin Akut Böbrek Hasarı Üzerine Etkileri

Tülün Öztürk[1], Dilşad Amanvermez Şenarslan[2], Funda Yıldırım[2], İsmail Hakkı Şahin[1], Aylin Yıldız[2], Fethi Aktaş[3], Aybike Cinkara[3], Sami Giritlioğlu[1], Revşan Demirkol[1], Pelin Doğan Uzun[1], Ece Onur[3]

[1]*Manisa Celal Bayar Üniversitesi Tıp Fakültesi, Anesteziyoloji ve Reanimasyon AD*
[2]*Manisa Celal Bayar Üniversitesi Tıp Fakültesi, Kalp ve Damar Cerrahisi AD*
[3]*Manisa Celal Bayar Üniversitesi Tıp Fakültesi, Biyokimya AD*

GİRİŞ / AMAÇ: Kalp cerrahisi sonrası %5-42 oranında akut böbrek hasarı(ABH) ortaya çıkmaktadır(1). Son yıllarda kardiyak cerrahi için risk sınıflamasında böbrek hasar biyobelirteçlerinin klinik kılavuzlarda yer alması onaylanmıştır(2). Çalışmanın birincil amacı, açık kalp cerrahisi geçiren böbrek hasarlı olgularda perioperatif hedefe yönelik tedavi(HYT) uygulamasının erken dönemde akut böbrek hasarı gelişimine(KDIGO sınıflaması, kreatinin, sistatin C, KIM-1) etkisini araştırmaktır. İkincil olarak, yoğun bakım, hastanede kalma ve mekanik ventilasyon sürelerini karşılaştırmaktır.

GEREÇ ve YÖNTEM: Hastane etik kurul ve hasta onamı alındıktan sonra çalışmaya açık kalp cerrahisi geçirecek akut böbrek hasarlı(KDIGO sınıflamasına göre) ve/veya subklinik böbrek hasarlı(sistatin C düzeyi yüksek) olgular alındı(n=100). Olgular gruplara randomize edildi. Grup Kontrol(Grup K, n=47); hemodinami standart yöntemle takip edildi. OAB 65-75 mmHg, CVP 8-10 mmHg tutuldu. Grup Çalışma(Grup Ç; HYT uygulandı, n=48); pulse kontür analiz yöntemi ile atım hacmi indeksi 30-65 mL tutuldu. Anestezi ve cerrahi uygulaması gruplarda benzerdi. T0:preoperatif, T1:Ekstrakorporeal dolaşım sonrası 4., 12., 24. ve 48. saatte KDIGO sınıflaması(stage 0-3) ve serum sistatin C, idrar KIM-1 biyobelirteçleri ile böbrek hasarı değerlendirildi. Aynı zaman dilimlerinde anestezi, cerrahi, kardiyopulmoner bypass süreleri, yoğun bakım ve hastanede kalış süreleri kaydedildi. Veriler SPSS v21 ile değerlendirildi. Dağılıma uygun olarak Student-t, Mann-Whitney U testleri, iki yönlü(grup-zaman) ANOVA testi, Tukey HSD ve Fisher'ın kesin testi kullanıldı. $p < 0,05$ istatistiksel olarak anlamlılık kabul edildi.

BULGULAR: Grup K'da n=28(%57) olgu, Grup Ç'de n=30(%62) subklinik böbrek hasarlı olgulardı. Çalışma grubunda %15 olgu, kontrol grubunda %8 olgu postoperatif 48. saatte Stage 3 idi($p=0.09$, Tablo1). Gruplar arasında zaman içinde kreatinin, sistatin C ve KIM-1 değişiklikleri benzerdi(ANOVA, sırası ile $p=0,605$, $p=0,785$ ve $p=0,117$, Tablo 2). Cerrahi sonrası 4 olgu(%4) hemodiyaliz gerektirdi. Üç olgu YB'da kaybedildi.

Tablo 1. Grupların (n) perioperatif KDIGO sınıflaması

Zaman		KDIGO Stage				p
		0	1	2	3	
Preop Bazal	Grup K	28	20	1		0.42
	Grup Ç	30	18			
t2	Grup K	6	37	4	1	0.46
	Grup Ç	9	36	2	1	
t3	Grup K	5	26	8	2	0.30
	Grup Ç	8	29	10	1	
t4	Grup K	8	20	13	7	0.09
	Grup Ç	14	18	12	4	

* Pearson Ki-Kare (X^2) Testi
t2=Postoperatif 4. saat; t3=Postoperatif 24. saat; t4= Postoperatif 48. saat.

Tablo 2. Gruplarda zaman içinde kreatinin, sistatin C ve KIM-1 değişimi

Tablo 2: Gruplarda zaman içinde, kreatinin, sistatin C ve KIM_1 değişimi. Tekrarlayan ölçüm ANOVA, Dikey çubuklar %95 güven aralığını işaret etmektedir.

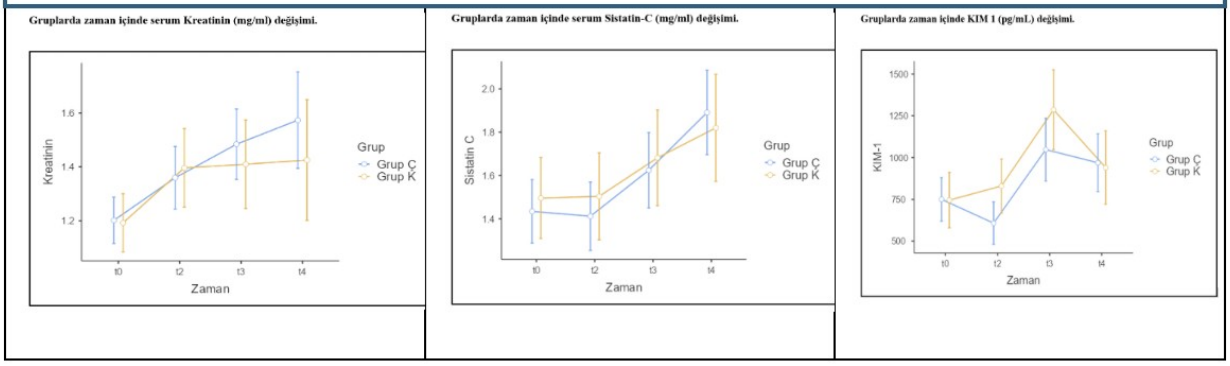

TARTIŞMA / SONUÇ: Çalışmamızda açık kalp cerrahisi geçiren böbrek hasarlı olgularda perioperatif HYT uygulaması, böbrek hasarı gelişiminin seyrinde kontrol grubuna göre anlamlı farklılık göstermedi. Kreatinin, sistatin C, KIM-1 biyobelirteçlerindeki değişiklikler her iki grupta benzerdi. Çalışmamızın, olgu sayılarının artırılarak daha uzun süreli takiplerle desteklenmesi kanısındayız.

Anahtar Kelimeler: *preoperatif böbrek hasarlı olgular, hedefe yönelik tedavi, açık kalp cerrahisi*

KAYNAKÇA

1. Milne B et al. Perioperative Management of the Patient at High-Risk for Cardiac Surgery-Associated Acute Kidney Injury J Cardiothrac Vasc Anesth, 2022
2. Engelman DT et al. Guidelines for perioperative care in cardiac surgery: enhanced recovery after surgery society recommendations. 2019, JAMA Surg.

SS-02 Sözlü Sunu Yarışması

Kalp Cerrahisi Sonrası Erken Hiperoksemi Yükü ve Akut Böbrek Hasarı: MIMIC-IV Veritabanında Retrospektif Kohort Çalışması

Mert Canbaz[1], Perihan Ergin Özcan[1], Figen Esen[1]

[1]İstanbul Üniversitesi - İstanbul Tıp Fakültesi - Anesteziyoloji ve Reanimasyon Anabilim Dalı - Yoğun Bakım Bilim Dalı

GİRİŞ / AMAÇ: Kalp cerrahisi sırasında ve sonrasında yüksek oksijen düzeyleri sık görülmekle birlikte, hiperokseminin böbrek hasarı üzerindeki etkisi belirsizdir. Gözlemsel çalışmalarda belirli oksijenlenme örüntüleri artmış akut böbrek hasarı (ABH) riskiyle ilişkilendirilirken, randomize bir çalışmada hiperoksemiden kaçınmanın böbrek sonuçlarını iyileştirdiği gösterilememiştir (1, 2). Bu çalışmada, kalp cerrahisi sonrası ilk 12 saatteki hiperoksemi yükü ile yeni gelişen Kidney Disease: Improving Global Outcomes (KDIGO) evre 2–3 ABH arasındaki ilişki değerlendirildi.

GEREÇ ve YÖNTEM: Medical Information Mart for Intensive Care IV (MIMIC-IV) v3.1 veritabanı kullanılarak retrospektif kohort çalışması yürütüldü (3-6). Koroner arter baypas greftleme ve/veya açık kapak cerrahisi uygulanan erişkinler incelendi. Hiperoksemi yükü, yoğun bakım kabulünden sonraki ilk 12 saatte arteriyel oksijen parsiyel basıncının (PaO_2) 200 mmHg üzerindeki zaman ağırlıklı ortalama fazlalığı (TWA200) olarak tanımlandı. Birincil sonlanım, 12. saatten sonra ve yedinci güne kadar gelişen KDIGO evre 2–3 ABH idi. İlişki, çok değişkenli lojistik regresyon ve dört serbestlik dereceli doğal kübik spline ile değerlendirildi. MIMIC-IV veri paylaşım girişimi Beth Israel Deaconess Medical Center etik kurulu tarafından onaylanmış ve kimliksizleştirilmiş veriler nedeniyle bireysel aydınlatılmış onam gerekliliğinden feragat edilmiştir.

BULGULAR: Birincil kohorta 2,798 hasta dahil edildi; 1,151 hastada (%41.1) ABH gelişti. TWA200 medyanı 35.8 [çeyrekler arası aralık: 18,0–59,1] mmHg idi. Artan TWA200 çeyreklerinde ham ABH oranları sırasıyla %41.4, %40.4, %41.6 ve %41.1 bulundu. Tam düzeltilmiş modelde TWA200 ile ABH arasında anlamlı ilişki saptanmadı (her 10 mmHg artış için olasılık oranı 1.02; %95 güven aralığı 0.99–1.06; p=0.205). Spline analizinde genel ilişki (p=0.584) veya doğrusal olmama (p=0.743) gözlenmedi. Bulgular, alternatif sonlanım tanımları, daha sıkı PaO_2 kapsam ölçütleri ve farklı hiperoksemi eşikleri kullanılan duyarlılık analizlerinde değişmedi.

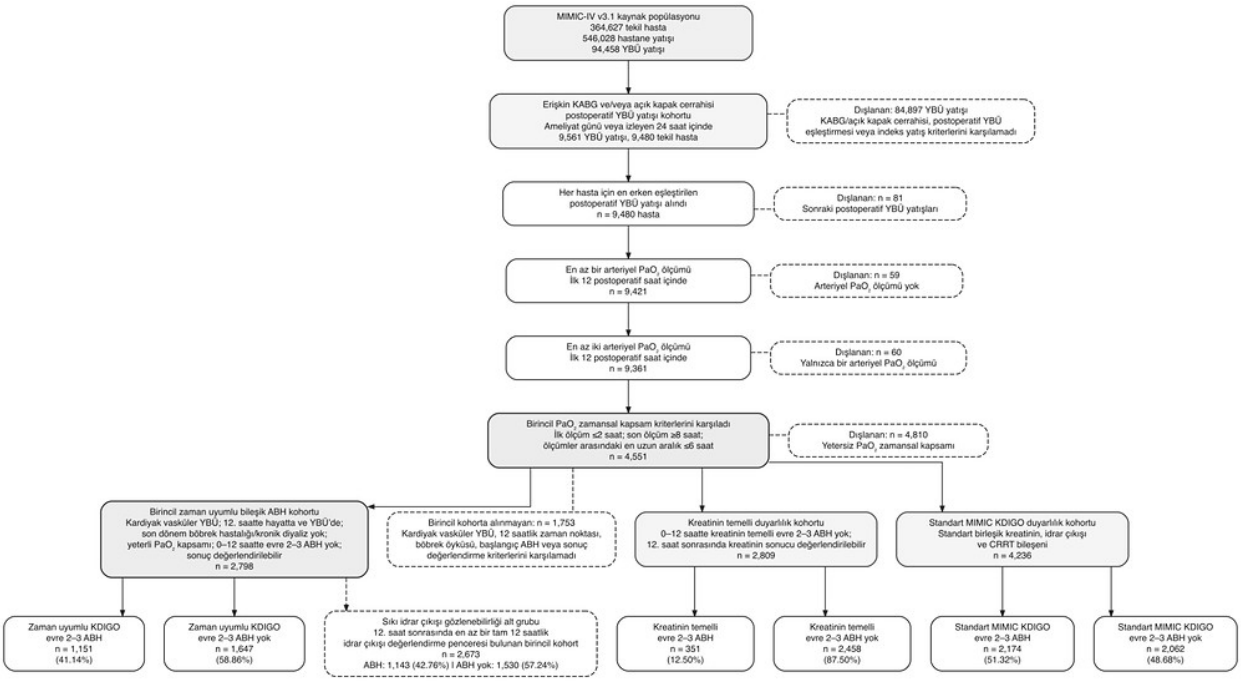

Şekil 1. Çalışma kohortunun oluşturulması ve analiz gruplarının akış şeması.

Kesikli çizgili kutular dışlanan hastaları veya duyarlılık analizi alt gruplarını göstermektedir. ABH, akut böbrek hasarı; CABG, koroner arter baypas greftleme; CRRT, sürekli renal replasman tedavisi; KDIGO, Kidney Disease: Improving Global Outcomes; MIMIC-IV, Medical Information Mart for Intensive Care IV; PaO_2, arteriyel oksijen parsiyel basıncı; YBÜ, yoğun bakım ünitesi.

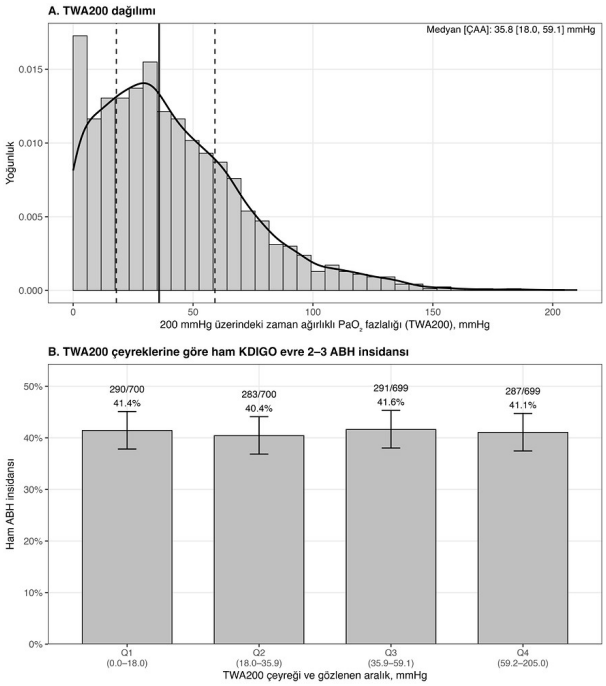

Şekil 2. TWA200 dağılımı ve TWA200 çeyreklerine göre ham KDIGO evre 2–3 akut böbrek hasarı insidansı

A panelinde kesintisiz dikey çizgi medyanı, kesikli çizgiler çeyrekler arası aralığın sınırlarını göstermektedir. B panelindeki hata çubukları %95 güven aralıklarını; sütunların üzerindeki değerler olay/toplam hasta sayısını ve ham insidansı göstermektedir. ABH, akut böbrek hasarı; ÇAA, çeyrekler arası aralık; KDIGO, Kidney Disease: Improving Global Outcomes; PaO_2, arteriyel oksijen parsiyel basıncı; TWA200, ilk 12 saatte PaO_2'nin 200 mmHg üzerindeki zaman ağırlıklı ortalama fazlalığı.

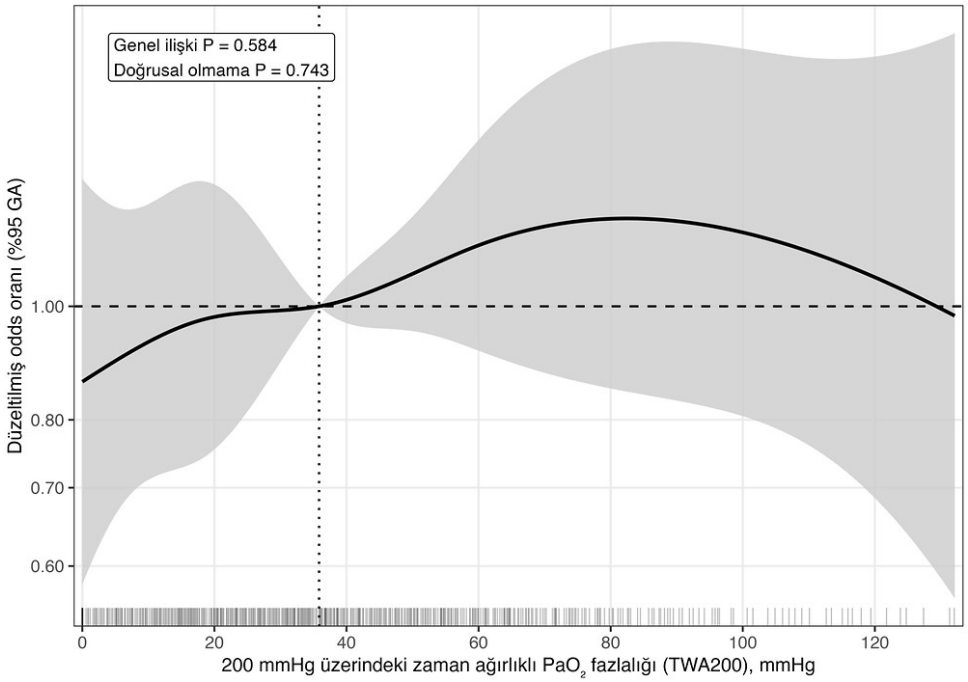

Şekil 3. TWA200 ile KDIGO evre 2–3 akut böbrek hasarı arasındaki düzeltilmiş doğal kübik spline ilişkisi

Kesintisiz çizgi düzeltilmiş odds oranını, gri alan %95 güven aralığını göstermektedir. Dikey noktalı çizgi birincil kohortun medyan TWA200 değerini (35,8 mmHg), yatay kesikli çizgi referans odds oranını göstermektedir. Alt bölümdeki çizgiler TWA200 dağılımını yansıtmaktadır. Model yaş, cinsiyet, vücut kitle indeksi, cerrahi işlem, elektif yatış, Charlson Komorbidite İndeksi ve YBÜ öncesi kreatinin, hemoglobin ve albümin için düzeltilmiştir (n=1.752; 698 ABH olayı). ABH, akut böbrek hasarı; GA, güven aralığı; KDIGO, Kidney Disease: Improving Global Outcomes; PaO_2, arteriyel oksijen parsiyel basıncı; TWA200, ilk 12 saatte PaO_2'nin 200 mmHg üzerindeki zaman ağırlıklı ortalama fazlalığı.

Tablo 1. Birincil zaman uyumlu analitik kohorttaki hastaların KDIGO evre 2–3 akut böbrek hasarı durumuna göre özellikleri

Özellik	Tüm kohort (n = 2,798)	Evre 2–3 ABH yok (n = 1,647)	Evre 2–3 ABH (n = 1,151)	SMD	p değeri
Demografik ve cerrahi özellikler					
Yaş, yıl	68.6 ± 11.3	67.5 ± 11.0	70.3 ± 11.5	**0.25**	<0.001
Erkek cinsiyet	1,994 (71.3)	1,210 (73.5)	784 (68.1)	**0.12**	0.002
Vücut kitle indeksi, kg/m²	29.2 ± 6.0	28.5 ± 5.3	30.3 ± 6.8	**0.30**	<0.001
Cerrahi işlem				**0.26**	<0.001
İzole KABG	1,550 (55.4)	996 (60.5)	554 (48.1)		
İzole kapak	755 (27.0)	407 (24.7)	348 (30.2)		
KABG + kapak	493 (17.6)	244 (14.8)	249 (21.6)		
Elektif yatış	628 (22.4)	371 (22.5)	257 (22.3)	0.00	0.902
Komorbiditeler					
Charlson Komorbidite İndeksi	4.0 [3.0, 6.0]	4.0 [3.0, 6.0]	5.0 [4.0, 7.0]	**0.44**	<0.001
Hipertansiyon	2,243 (80.2)	1,288 (78.2)	955 (83.0)	**0.12**	0.002
Diabetes mellitus	1,050 (37.5)	570 (34.6)	480 (41.7)	**0.15**	<0.001
Konjestif kalp yetmezliği	1,059 (37.8)	515 (31.3)	544 (47.3)	**0.33**	<0.001
Atriyal fibrilasyon	1,400 (50.0)	696 (42.3)	704 (61.2)	**0.39**	<0.001
Pulmoner hipertansiyon	351 (12.5)	169 (10.3)	182 (15.8)	**0.17**	<0.001
Kronik akciğer hastalığı	641 (22.9)	352 (21.4)	289 (25.1)	0.09	0.021
Önceden mevcut böbrek hastalığı	526 (18.8)	243 (14.8)	283 (24.6)	**0.25**	<0.001

Özellik	Tüm kohort (n = 2,798)	Evre 2–3 ABH yok (n = 1,647)	Evre 2–3 ABH (n = 1,151)	SMD	p değeri
Anemi	1,797 (64.2)	1,008 (61.2)	789 (68.5)	**0.15**	<0.001
YBÜ öncesi laboratuvar özellikleri					
Son YBÜ öncesi serum kreatinin, mg/dL	1.00 [0.90, 1.20]	1.00 [0.80, 1.20]	1.10 [0.90, 1.30]	**0.28**	<0.001
Son YBÜ öncesi hemoglobin, g/dL	12.4 ± 2.1	12.7 ± 2.0	11.9 ± 2.1	**0.36**	<0.001
Son YBÜ öncesi albümin, g/dL	4.0 [3.7, 4.2]	4.0 [3.7, 4.3]	3.9 [3.6, 4.1]	**0.35**	<0.001
Son YBÜ öncesi bikarbonat, mEq/L	25.7 ± 3.3	25.6 ± 3.1	25.7 ± 3.5	0.03	0.498
Son YBÜ öncesi trombosit sayısı, $\times 10^3/\mu L$	208 [169, 254]	207 [169, 254]	208 [169, 254]	0.01	0.759
Erken postoperatif özellikler (0–12 saat)					
İlk laktat, mmol/L	2.0 [1.5, 2.8]	2.0 [1.5, 2.7]	2.1 [1.5, 2.9]	**0.19**	<0.001
İlk ortalama arter basıncı, mmHg	75.7 ± 12.9	76.4 ± 13.1	74.7 ± 12.5	**0.13**	<0.001
İlk PaO_2/FiO_2 oranı	244 [161, 343]	250 [166, 348]	236 [152, 337]	0.09	0.029
Vazopressör kullanımı	2,059 (73.6)	1,191 (72.3)	868 (75.4)	0.07	0.067
İnvaziv mekanik ventilasyon	2,522 (90.1)	1,473 (89.4)	1,049 (91.1)	0.06	0.137
Erken postoperatif oksijen maruziyeti (0–12 saat)					
İlk PaO_2, mmHg	337 [276, 390]	341 [278, 394]	333 [272, 383]	0.08	0.018
Maksimum PaO_2, mmHg	371 [320, 421]	372 [320, 422]	369 [320, 418]	0.01	0.486
Zaman ağırlıklı ortalama PaO_2, mmHg	194.6 [163.8, 230.4]	194.0 [163.1, 229.6]	195.6 [164.4, 231.4]	0.02	0.603
200 mmHg üzerindeki zaman ağırlıklı hiperoksemi yükü, mmHg	35.8 [18.0, 59.1]	35.8 [18.1, 59.2]	35.9 [17.8, 59.1]	0.02	0.715
PaO_2 >200 mmHg tahmini süre, saat	4.4 [2.8, 6.3]	4.4 [2.8, 6.2]	4.5 [2.8, 6.4]	0.04	0.283

Değerler uygun şekilde ortalama ± SS, medyan [ÇAA] veya n (%) olarak sunulmuştur. Yüzdeler mevcut gözlemler üzerinden hesaplanmıştır. p değerleri sürekli değişkenler için Welch t testi veya Wilcoxon sıra toplam testi, kategorik değişkenler için Pearson ki-kare veya Fisher kesin testi kullanılarak elde edilmiştir. Uygun şekilde ikili veya genelleştirilmiş standartlaştırılmış ortalama farkları hesaplanmıştır. Mutlak SMD ≥0.10 gruplar arasında potansiyel olarak anlamlı bir farklılığa işaret etmektedir. ABH, akut böbrek hasarı; KABG, koroner arter baypas greftleme; FiO_2, inspire edilen oksijen fraksiyonu; ÇAA, çeyrekler arası aralık; KDIGO, Kidney Disease: Improving Global Outcomes; PaO_2, arteriyel oksijen parsiyel basıncı; SS, standart sapma; SMD, standartlaştırılmış ortalama farkı.

Tablo 2. Erken postoperatif TWA200 ile insidan KDIGO evre 2–3 akut böbrek hasarı arasındaki ilişki

Maruziyet tanımı	Düzeltilmemiş OR (%95 GA) (n = 2,798; olay = 1,151)	Düzeltilmemiş p değeri	Klinik model OR (%95 GA) (n = 2,499; olay = 1,004)	Klinik model p değeri	Tam düzeltilmiş OR (%95 GA) (n = 1,752; olay = 698)	Tam düzeltilmiş p değeri
Sürekli ilişki						
TWA200, her 10 mmHg artış için	1.01 (0.98-1.03)	0.546	1.03 (1.00-1.06)	0.055	1.02 (0.99-1.06)	0.205
Çeyrek analizi						
Q1 (0.0-18.0 mmHg)	Referans		Referans		Referans	
Q2 (18.0-35.9 mmHg)	0.96 (0.78-1.19)	0.704	1.08 (0.85-1.37)	0.539	1.04 (0.78-1.39)	0.802
Q3 (35.9-59.1 mmHg)	1.01 (0.82-1.25)	0.939	1.11 (0.87-1.41)	0.415	1.15 (0.86-1.54)	0.337
Q4 (59.2-205.0 mmHg)	0.98 (0.80-1.22)	0.888	1.19 (0.93-1.52)	0.175	1.14 (0.85-1.54)	0.376
Eğilim için p	-	1.000	-	0.179	-	0.319
Doğal kübik spline						
Genel ilişki	-	0.927	-	0.389	-	0.584
Doğrusal olmama	-	0.915	-	0.930	-	0.743

OR değerleri ikili lojistik regresyon kullanılarak tahmin edilmiştir. TWA200, her 10 mmHg artış için sürekli değişken olarak ve tam birincil kohortta tanımlanan çeyrekler halinde değerlendirilmiştir; Q1 referans kategoridir. Eğilim için p değeri, çeyreğe özgü medyan TWA200 değerlerinin sürekli değişken olarak modele alınmasıyla hesaplanmıştır. Genel ilişki ve doğrusal olmama, dört serbestlik dereceli doğal kübik spline kullanılarak; sırasıyla yalnızca kovaryatları içeren model ve doğrusal modelle yapılan olabilirlik oranı testleriyle değerlendirilmiştir. Klinik model yaş, cinsiyet, vücut kitle indeksi, cerrahi işlem, elektif yatış ve Charlson Komorbidite İndeksi için düzeltilmiştir. Tam düzeltilmiş modele ayrıca son YBÜ öncesi serum kreatinin, hemoglobin ve albümin değerleri eklenmiştir. Düzeltilmiş analizler, her modelde yer alan kovaryatlar için tam olgularla sınırlandırılmış ve eksik değerlere imputasyon uygulanmamıştır. Modele özgü hasta ve olay sayıları sütun başlıklarında gösterilmiştir. ABH, akut böbrek hasarı; GA, güven aralığı; KDIGO, Kidney Disease: Improving Global Outcomes; OR, odds oranı; PaO_2, arteriyel oksijen parsiyel basıncı; TWA200, ilk 12 postoperatif saatte 200 mmHg üzerindeki zaman ağırlıklı PaO_2 fazlalığı.

Tablo 3. Erken postoperatif hiperoksemi yükü ile yeni gelişen KDIGO evre 2–3 akut böbrek hasarı arasındaki ilişkinin duyarlılık analizleri

Duyarlılık analizi	Maruziyet tanımı	Uygun kohort, n	Tam olgu n / ABH olayı	Maruziyet medyanı [ÇAA], mmHg	10 mmHg artış başına düzeltilmiş OR (%95 GA)	p değeri
Birincil analiz referansı						
Birincil zaman uyumlu sonlanım	TWA200, sabit 0–12 saatlik pencere	2,798	1,752 / 698 (39.8%)	36.7 [18.3, 59.9]	1.02 (0.99-1.06)	0.205
Alternatif sonlanım ve kohort tanımları						
Katı idrar çıkışı değerlendirmesi	TWA200, sabit 0–12 saatlik pencere	2,673	1,677 / 694 (41.4%)	36.7 [18.3, 60.6]	1.02 (0.98-1.06)	0.273
Yalnızca kreatinine dayalı KDIGO evre 2–3 ABH	TWA200, sabit 0–12 saatlik pencere	2,809	1,756 / 200 (11.4%)	36.7 [18.2, 59.9]	1.00 (0.95-1.05)	0.908
Standart MIMIC birleşik KDIGO evre 2–3 ABH	TWA200, sabit 0–12 saatlik pencere	4,236	1,708 / 876 (51.3%)	36.7 [18.4, 59.9]	0.99 (0.96-1.02)	0.553
Katı PaO_2 zamansal kapsamı	TWA200, sabit 0–12 saatlik pencere	807	497 / 209 (42.1%)	33.2 [16.7, 54.1]	1.03 (0.96-1.10)	0.379
Alternatif maruziyet tanımları						
Gözlenen segment maruziyeti	Gözlenen segment TWA200	2,798	1,752 / 698 (39.8%)	36.2 [15.0, 61.7]	1.03 (1.00-1.06)	0.057
Daha düşük hiperoksemi eşiği	TWA150, sabit 0–12 saatlik pencere	2,798	1,752 / 698 (39.8%)	59.8 [35.1, 90.3]	1.02 (0.99-1.05)	0.130
Daha yüksek hiperoksemi eşiği	TWA250, sabit 0–12 saatlik pencere	2,798	1,752 / 698 (39.8%)	20.4 [7.4, 37.6]	1.02 (0.97-1.07)	0.4976
Çok yüksek hiperoksemi eşiği	TWA300, sabit 0–12 saatlik pencere	2,798	1,752 / 698 (39.8%)	8.7 [1.1, 19.9]	1.00 (0.93-1.07)	0.990

Her satır ayrı bir tam düzeltilmiş ikili lojistik regresyon modelini göstermektedir. Odds oranları, belirtilen zaman ağırlıklı hiperoksemi maruziyetindeki her 10 mmHg artış için raporlanmıştır. Tüm modeller yaş, cinsiyet, beden kitle indeksi, cerrahi işlem, elektif yatış, Charlson Komorbidite İndeksi ve YBÜ öncesi son serum kreatinin, hemoglobin ve albümin değerlerine göre düzeltilmiştir. Analizler, modele alınan değişkenler açısından tam olgularla sınırlandırılmış ve eksik değerlere atama yapılmamıştır. Katı idrar çıkışı analizi, 12 saatlik dönüm noktasından tamamen sonra yer alan en az bir eksiksiz 12 saatlik idrar çıkışı değerlendirme penceresi gerektirmiştir. Standart MIMIC sonlanımı, geriye dönük idrar çıkışı penceresi maruziyet dönemiyle örtüşebileceğinden duyarlılık analizi olarak korunmuştur. Gözlenen segment TWA200, ilk ve son ölçümler 0. ve 12. saat sınırlarına uzatılmadan, gözlenen PaO_2 ölçümleri arasındaki aralıklardan hesaplanmıştır. ABH, akut böbrek hasarı; CABG, koroner arter baypas greftleme; ÇAA, çeyrekler arası aralık; GA, güven aralığı; KDIGO, Kidney Disease: Improving Global Outcomes; OR, odds oranı; PaO_2, arteriyel oksijen parsiyel basıncı; TWA150, TWA200, TWA250 ve TWA300, sırasıyla ilk 12 postoperatif saatte 150, 200, 250 ve 300 mmHg üzerindeki zaman ağırlıklı PaO_2 fazlalığıdır.

TARTIŞMA / SONUÇ: Kalp cerrahisi sonrası ilk 12 saatteki hiperoksemi yükü, yeni gelişen KDIGO evre 2–3 ABH ile bağımsız olarak ilişkili bulunmadı.

Anahtar Kelimeler: *akkut böbrek hasarı, hiperoksemi, kalp cerrahisi, MIMIC-IV, TWA200*

KAYNAKÇA

1. Shen Y, Ru W, Cao L, Jiang R, Xu X. Impact of partial pressure of oxygen trajectories on the incidence of acute kidney injury in patients undergoing cardiopulmonary bypass. J Cardiol. 2022;79(4):545-50.
2. McGuinness SP, Parke RL, Drummond K, Willcox T, Bailey M, Kruger C, et al. A Multicenter, Randomized, Controlled Phase IIb Trial of Avoidance of Hyperoxemia during Cardiopulmonary Bypass. Anesthesiology. 2016;125(3):465-73.
3. Johnson A, Bulgarelli L, Pollard T, Gow B, Moody B, Horng S, et al. MIMIC-IV. In: PhysioNet, editor. 3.1 ed2024.
4. Johnson AE, Stone DJ, Celi LA, Pollard TJ. The MIMIC Code Repository: enabling reproducibility in critical care research. J Am Med Inform Assoc. 2018;25(1):32-9.
5. Johnson AEW, Bulgarelli L, Shen L, Gayles A, Shammout A, Horng S, et al. MIMIC-IV, a freely accessible electronic health record dataset. Scientific Data. 2023;10(1):1.
6. Pollard T, Moody BE, Lehman L-wH, Gow BJ, Fernandes C, Xie C, et al. PhysioNet as a global platform for biomedical research. Nature Health. 2026.

SS-03 Sözlü Sunu Yarışması

Jinekolojik Onkolojik Cerrahide Postindüksiyonel Hipotansiyonun Öngörülmesinde Karotis Doppler Parametrelerinin Değeri

Emine Müge Göksoy[1], Akgün Ebru Şarer[2], Afife Merve Kaya[3], Rıza Sarper Ökten[3]

[1]*Pursaklar Devlet Hastanesi, Anesteziyoloji ve Reanimasyon Kliniği, Ankara, Türkiye*
[2]*Ankara Bilkent Şehir Hastanesi, Anesteziyoloji ve Reanimasyon Kliniği, Ankara, Türkiye*
[3]*Ankara Bilkent Şehir Hastanesi, Radyoloji Kliniği, Ankara, Türkiye*

GİRİŞ / AMAÇ: Postindüksiyonel hipotansiyon (PIH), perioperatif dönemde sık görülen ve organ hipoperfüzyonuna bağlı ciddi postoperatif sonuçlarla ilişkilendirilen bir komplikasyondur. Akım volümü, AT ve AI'nın PIH öngörüsündeki değeri daha önce değerlendirilmemiştir. Bu çalışmada, jinekolojik onkolojik cerrahi planlanan hastalarda indüksiyon öncesi ölçülen karotis Doppler ultrasonografi parametrelerinin PIH'ı öngörmedeki değerinin araştırılması amaçlandı.

Düzeltilmiş Akım Zamanı (FTc) Doppler Ultrason Görüntüsü

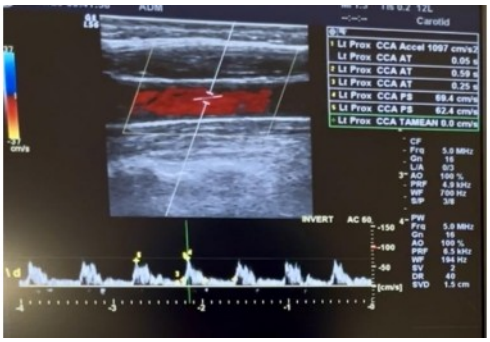

ΔVpeak Doppler Ultrason Görüntüsü

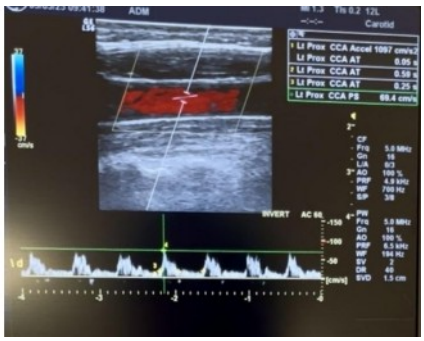

Akım Volümü Doppler Ultrason Görüntüsü



GEREÇ ve YÖNTEM: Bu prospektif gözlemsel çalışmaya elektif jinekolojik onkolojik cerrahi planlanan, ASA I–III sınıfı 91 erişkin hasta dâhil edildi. Anestezi indüksiyonundan 30 dakika önce supin pozisyonda düzeltilmiş akım

zamanı (FTc), solunumsal pik hız değişimi (ΔVpeak), akım volümü, akselerasyon zamanı (AT) ve akselerasyon indeksi (AI) ölçüldü. Ölçümlerin tamamı bir anesteziyolog ve bir radyolog tarafından birlikte gerçekleştirildi. Tüm hastalara indüksiyon öncesinde invaziv radiyal arter monitörizasyonu uygulandı. PIH, indüksiyon sonrası ilk 20 dakika içinde OAB'nin en az 1 dakika süreyle < 65 mmHg olması olarak tanımlandı. Demografik veriler, Charlson Komorbidite İndeksi (CCI), Klinik Kırılganlık Ölçeği (CFS), bazal ve indüksiyon sonrası hemodinamik değerler ile entübasyon sonrası 1., 2., 3., 5., 10., 15. ve 20. dakikalardaki sistolik, diyastolik ve ortalama arter basınçları kaydedildi. Ayrıca hipotansif atak sayısı, toplam efedrin miktarı ve hedef OAB'ye ulaşma süresi değerlendirildi. Çalışma, 04.06.2025 tarihli ve 1-25-1378 sayılı etik kurul kararıyla onaylandı.

BULGULAR: PIH, 48 hastada (%52,7) gelişti. FTc, ΔVpeak, akım volümü, AT ve AI açısından PIH gelişen ve gelişmeyen gruplar arasında anlamlı fark saptanmadı. Doppler parametrelerinin hiçbiri ROC analizinde yeterli prediktif doğruluk göstermedi (AUC < 0,70) ve çok değişkenli analizde bağımsız belirleyici olarak saptanmadı. PIH gelişen hastalarda CCI ve CFS değerleri anlamlı düzeyde daha yüksekti (sırasıyla p < 0,001 ve p=0,010).

İndüksiyon Sonrası Hipotansiyon Durumuna Göre Komorbidite Ve Kırılganlık Skorlarının Karşılaştırılması

Değişken	Hipotansiyon yok (n=43)	Hipotansiyon var (n=48)	p
Charlson Komorbidite İndeksi	1,56±1,16	2,81±1,08	<0,001
Klinik Kırılganlık Skalası	2,30±0,64	2,65±0,63	0,010

İndüksiyon Sonrası Hipotansiyon Durumuna Göre Karotis Doppler Parametrelerinin Karşılaştırılması

Parametre	Hipotansiyon yok (n=43)	Hipotansiyon var (n=48)	p
FTc	0,35±0,03	0,35±0,02	0,499
Akım hacmi	595,96±161,46	591,53±167,24	0,787
AT	0,05±0,01	0,05±0,01	0,993
AI	1149,97±536,93	1199,16±385,86	0,083
ΔVpeak (%)	9,60±5,09	9,41±4,43	0,848

Veriler ortalama±standart sapma olarak sunulmuştur. FTc: düzeltilmiş karotis akım zamanı; AT: akselerasyon zamanı; AI: akselerasyon indeksi; ΔVpeak: solunumsal tepe akım hızı değişkenliği.

TARTIŞMA / SONUÇ: Jinekolojik onkolojik cerrahiye giden hastalarda indüksiyon öncesi karotis Doppler ölçümleri PIH'ı öngörmede etkili bulunmamıştır. Komorbidite yükü ve kırılganlık, PIH riskinin belirlenmesinde daha anlamlı klinik göstergeler olabilir. Bu nedenle preoperatif risk değerlendirmesinde CCI ve CFS'nin dikkate alınması yararlı olabilir.

Anahtar Kelimeler: *Postindüksiyonel hipotansiyon, karotis Doppler ultrasonografi, komorbidite, kırılganlık, jinekolojik onkoloji*

KAYNAKÇA

1. Maitra S, Baidya DK, Anand RK, Subramanium R, Bhattacharjee S. Carotid artery corrected flow time and respiratory variations of peak blood flow velocity for prediction of hypotension after induction of general anesthesia in adult patients undergoing elective surgery: a prospective observational study. *J Ultrasound Med.* 2020;39(4):721-730. doi: 10.1002/jum.15151.
2. Wang J, Li Y, Su H, Zhao J, Tu F. Carotid artery corrected flow time and respiratory variations of peak blood flow velocity for prediction of hypotension after induction of general anesthesia in elderly patients. *BMC Geriatr.* 2022;22(1):882. doi: 10.1186/s12877-022-03619-x.
3. Hung KC, Huang YT, Tsai WW, Tan PH, Wu JY, Huang PY, et al. Diagnostic efficacy of carotid ultrasound for predicting the risk of perioperative hypotension or fluid responsiveness: a meta-analysis. *Diagnostics (Basel).* 2023;13(13):2290. doi: 10.3390/diagnostics13132290.

SS-04 Sözlü Sunu Yarışması

Koroner Arter Baypas Greftleme Sonrası Analjezide Erektör Spina Plan Bloğu ile Transversus Thoracis Kas Plan Bloğunun Karşılaştırılması: Randomize Kontrollü Çalışma

Nigar Gürer[1], Aslıhan Aykut[2], Umut Cahit Ersoy[3], Nevriye Salman[2]

[1]Milas Devlet Hastanesi, Milas, Muğla, Türkiye
[2]Ankara Bilkent Şehir Hastanesi, Ankara, Türkiye
[3]Dr. Nevruz Erez Devlet Hastanesi, Iğdır, Türkiye

GİRİŞ / AMAÇ: Median sternotomi ile koroner arter baypas greftleme (KABG) sonrası ağrı kontrolünde rejyonel teknikler multimodal analjezinin önemli bileşenidir [1]. Bu çalışmada, elektif on-pump KABG uygulanan hastalarda erektör spina plan bloğu (ESPB) ile transversus thoracis kas plan bloğunun (TTMPB) postoperatif analjezik etkinliğini karşılaştırmak amaçlandı.

GEREÇ ve YÖNTEM: Etik kurul onayı (E1-23-3994) sonrası yürütülen prospektif randomize, değerlendirici kör çalışmaya 92 hasta dahil edildi ve ESPB (n=46) veya TTMPB (n=46) gruplarına ayrıldı. Her iki blok bilateral %0,25 bupivakain 20 mL/yan ile uygulandı. Postoperatif 4., 8., 12. ve 24. saat VAS skorları, hasta kontrollü analjezi (HKA) kullanımı, 24 saatlik tramadol tüketimi, kurtarıcı morfin gereksinimi, ağrı lokalizasyonu, mekanik ventilasyon ve yoğun bakım ünitesi (YBÜ) kalış süresi ile hasta memnuniyeti değerlendirildi. Çalışma ClinicalTrials.gov'da NCT06709625 numarasıyla kayıtlıdır

BULGULAR: Gruplar bazal ve intraoperatif özellikler açısından benzerdi. TTMPB grubunda 24 saatlik tramadol tüketimi daha düşüktü [medyan 125 (50–300) vs 185 (70–420) mg; p < 0,001]. VAS 8. saatte [2 (0–7) vs 4 (0–6); p=0,013] ve 12. saatte [3 (0–5) vs 4 (0–8); p=0,001] TTMPB lehineydi. Kurtarıcı morfin gereksinimi TTMPB'de %19,6, ESPB'de %41,3 idi (p=0,023). Sternum ağrısı 8., 12. ve 24. saatlerde, sol internal mammary arter (LIMA) traktı ağrısı ise tüm ölçüm zamanlarında TTMPB grubunda daha azdı (tümü p < 0,05). Hasta memnuniyeti TTMPB grubunda daha yüksekti [10 (7–10) vs 9 (5–10); p < 0,001]. Dren yeri ağrısı, mekanik ventilasyon ve YBÜ kalış süresi açısından fark saptanmadı (Tablo 1).

Ağrı Skorlarının Gruplar Arası Karşılaştırılması

Şekil 1. Postoperatif VAS ve BPS Ağrı Skorlarının Zamana Göre Değişimi

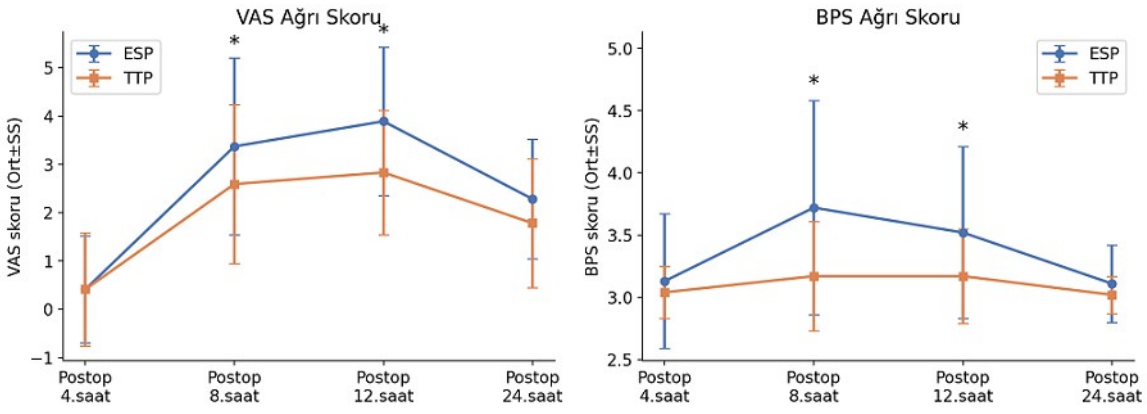

ESPB ve TTMPB gruplarında temel postoperatif sonuçların karşılaştırılması

Sonlanım	ESPB (n=46)	TTMPB (n=46)	p
24 saatlik tramadol tüketimi, mg	185 (70–420)	125 (50–300)	**<0,001**
VAS, 8. saat	4 (0–6)	2 (0–7)	**0,013**
VAS, 12. saat	4 (0–8)	3 (0–5)	**0,001**
Kurtarıcı morfin gereksinimi, n (%)	19 (41,3)	9 (19,6)	**0,023**
Sternum ağrısı, 12. saat, n (%)	25 (54,3)	9 (19,6)	**0,001**
LIMA traktı ağrısı, 12. saat, n (%)	37 (80,4)	1 (2,2)	**<0,001**
Hasta memnuniyeti	9 (5–10)	10 (7–10)	**<0,001**
Mekanik ventilasyon süresi, saat	6,5 (4–10)	6,0 (4–10)	0,563
YBÜ kalış süresi, saat	19,09 ± 1,95	18,54 ± 2,08	0,200

Nonparametrik değişkenler medyan (min–maks), parametrik değişkenler ortalama ± standart sapma, kategorik değişkenler n (%) olarak gösterilmiştir.

TARTIŞMA / SONUÇ: TTMPB, KABG sonrası ESPB'ye kıyasla daha düşük tramadol tüketimi, daha iyi erken dönem ağrı kontrolü ve daha az kurtarıcı morfin gereksinimi sağladı. Özellikle sternum ve LIMA traktı ağrısındaki avantaj, TTMPB'nin median sternotomi sonrası multimodal analjezide etkili bir seçenek olduğunu desteklemektedir [2].

Anahtar Kelimeler: *Koroner arter baypas greftleme, transversus thoracis kas plan bloğu, erektör spina plan bloğu, postoperatif analjezi*

KAYNAKÇA

1. Maeßen T, Korir N, Van de Velde M, Kennes J, Pogatzki-Zahn E, Joshi GP. Pain management after cardiac surgery via median sternotomy: A systematic review with procedure-specific postoperative pain management (PROSPECT) recommendations. Eur J Anaesthesiol. 2023;40:758–768.
2. Aydin ME, Ahiskalioglu A, Ates I, Tor IH, Borulu F, Erguney OD, et al. Efficacy of ultrasound-guided transversus thoracic muscle plane block on postoperative opioid consumption after cardiac surgery: A prospective, randomized, double-blind study. J Cardiothorac Vasc Anesth. 2020;34:2996–3003.

SS-05 Sözlü Sunu Yarışması

Ratlarda Alt Ekstremite İskemi-Reperfüzyonuna Bağlı Karaciğer ve Böbrekte Gelişen Uzak Organ Hasarında Ganoderma lucidum ve Desfluranın Koruyucu Etkileri

Zeynep Köksal[1], Necmiye Şengel[2], Feyza Başak[3], Sevgi Koçyiğit Sevinç[4], Tansu Kuşat[3], Ayşegül Küçük[5], Meral Erdal Erbatur[6], Hüseyin Demirtaş[7], Başak Koçak[7], Gülay Kip[8], Mustafa Arslan[8]

[1]*Bilkent Şehir Hastanesi, Anesteziyoloji ve Reanimasyon Anabilim Dalı, Ankara, Türkiye*
[2]*Gazi Üniversitesi, Diş Hekimliği Fakültesi, Ağız, Diş ve Çene Cerrahisi Anabilim Dalı (Anesteziyoloji ve Reanimasyon Uzmanı), Ankara, Türkiye*
[3]*Karabük Üniversitesi, Tıp Fakültesi, Histoloji ve Embriyoloji Anabilim Dalı, Karabük, Türkiye*
[4]*Kütahya Sağlık Bilimleri Üniversitesi, Tıp Fakültesi, Biyofizik Anabilim Dalı, Kütahya, Türkiye*
[5]*Bandırma Onyedi Eylül Üniversitesi, Tıp Fakültesi, Fizyoloji Anabilim Dalı, Bandırma, Türkiye*
[6]*Dicle Üniversitesi, Tıp Fakültesi, Anesteziyoloji ve Reanimasyon Anabilim Dalı, Diyarbakır, Türkiye*
[7]*Gazi Üniversitesi, Tıp Fakültesi, Kalp ve Damar Cerrahisi Anabilim Dalı, Ankara, Türkiye*
[8]*Gazi Üniversitesi, Tıp Fakültesi, Anesteziyoloji ve Reanimasyon Anabilim Dalı, Ankara, Türkiye*

GİRİŞ / AMAÇ: Akut arteriyel tıkanıklık, vasküler travma ya da aortik cerrahi sonrasında görülebilen alt ekstremite iskemi-reperfüzyon (İ/R) hasarı, sistemik inflamatuar ve oksidatif mediatörler aracılığıyla uzak organlarda, özellikle karaciğer ve böbrekte, hasara yol açabilmektedir (1-3). Bu çalışmada, alt ekstremite İ/R oluşturulan rat modelinde Ganoderma lucidum (GL), desfluran ve bu ikisinin birlikte uygulanmasının karaciğer ve böbrekte gelişen uzak organ hasarı üzerindeki etkileri araştırılmıştır.

GEREÇ ve YÖNTEM: Çalışmaya ağırlıkları 250-300 g arasında değişen otuz erişkin erkek Wistar-Albino rat dahil edilmiştir. Deney protokolü Gazi Üniversitesi Hayvan Deneyleri Yerel Etik Kurulu tarafından onaylanmıştır (onay no. G.Ü.E.T-26.016, tarih 20.02.2026). Ratlar rastgele beş gruba ayrılmıştır (n = 6): Sham, İ/R, İ/R+Desfluran, İ/R+GL ve İ/R+GL+Desfluran. İ/R modeli, 120 dakika infrarenal aort oklüzyonu ve ardından 120 dakika reperfüzyon uygulanarak oluşturulmuştur. GL (20 mg/kg), 7 gün süreyle oral gavaj yoluyla verilmiş; desfluran ise İ/R periyodu boyunca 1 MAC dozunda uygulanmıştır. Karaciğer ve böbrek dokuları histopatolojik olarak, Bax, Bcl-2 ve kaspaz-3 açısından immünohistokimyasal olarak, TNF-α, IL-2, IL-6 ve IL-10 düzeyleri açısından ise ELISA yöntemiyle değerlendirilmiştir. Gruplar arasındaki farklılıklar tek yönlü varyans analizi (ANOVA) kullanılarak incelendi ve ardından çoklu karşılaştırmalar için Tukey'nin HSD post hoc testi uygulandı. Veriler ortalama ± standart sapma olarak ifade edildi.

BULGULAR: Alt ekstremite İ/R uygulaması, karaciğer ve böbrekte histopatolojik hasarı, kollajen birikimini, Bax ve kaspaz-3 immünoreaktivitesini ve proinflamatuvar sitokin düzeylerini anlamlı olarak artırırken Bcl-2 ekspresyonunu azaltmıştır. Tüm tedavi gruplarında bu değişikliklerde belirgin bir iyileşme gözlenmiş, en güçlü koruyucu etki GL+desfluran kombinasyon grubunda saptanmıştır (Tablo 1-2, Şekil 1). Histopatolojik hasar skorları kombinasyon grubunda karaciğerde 10,18±0,91'den 2,49±0,71'e, böbrekte ise 9,33±0,83'ten 1,94±0,23'e gerilemiştir (Tablo 3, Şekil 2). İ/R'ye bağlı TNF-α ve IL-6 artışları, özellikle GL uygulanan gruplarda olmak üzere, anlamlı şekilde baskılanmıştır (Şekil 3).

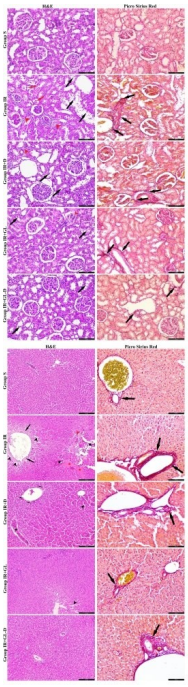

Şekil 1. Böbrek ve karaciğer dokusunda Bax, Bcl-2 ve kaspaz-3 immünoreaktivitesinin yoğunluğu

Şekil 1. Böbrek (üst) dokusunda Bax (ölçek çubuğu: 100 µm), Bcl-2 (ölçek çubuğu: 50 µm) ve kaspaz-3 (ölçek çubuğu: 50 µm) immünoreaktivitesinin yoğunluğu. Her deney grubunun temsili mikrografları gösterilmiştir. Bax ve kaspaz-3 immünoreaktiviteleri İR grubunda artarken tedavi gruplarında azalmıştır; buna karşılık Bcl-2 immünoreaktivitesi İR grubunda azalmış ve tedavi gruplarında tekrar artmıştır. Karaciğer (alt) dokusunda Bax (ölçek çubuğu: 100 µm), Bcl-2 (ölçek çubuğu: 50 µm) ve kaspaz-3 (ölçek çubuğu: 50 µm) immünoreaktivitesinin yoğunluğu. Her deney grubunun temsili mikrografları gösterilmiştir. Bax ve kaspaz-3 immünoreaktiviteleri İR grubunda artarken tedavi gruplarında azalmıştır; buna karşılık Bcl-2 immünoreaktivitesi İR grubunda azalmış ve tedavi gruplarında tekrar artmıştır.

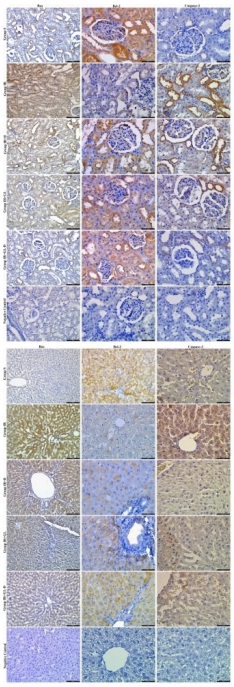

Şekil 2. Hematoksilen-eozin (H&E) ve Picro Sirius Kırmızı boyama ile değerlendirilmiş böbrek ve karaciğer dokularının temsili mikrografları

Şekil 3. Hematoksilen-eozin (H&E) ve Picro Sirius Kırmızı boyama ile değerlendirilmiş böbrek (üst) dokusunun temsili mikrografları. H&E kesitlerinde, siyah oklar tübüler nekroz ve epitel dökülmesini, kırmızı oklar döküntü oluşumunu ve kırmızı ok başları interstisyel ödemi göstermektedir. Pikro Sirius Kırmızı kesitlerinde, oklar perivasküler ve interstisyel alanlarda kollajen lifi birikimini göstermektedir. Ölçek çubukları: 100 µm. Hematoksilen-eozin (H&E) ve Picro Sirius Kırmızı boyama ile değerlendirilmiş karaciğer (alt) dokusunun temsili mikrografları. H&E kesitlerinde, siyah oklar hepatoselüler dejeneratif değişiklikleri, siyah ok başları sinüzoidal genişlemeyi, siyah yıldızlar vasküler konjesyonu, kırmızı yıldızlar interstisyel ödemi ve kırmızı ok başları inflamatuar hücre infiltrasyonunu göstermektedir. Pikro Sirius Kırmızı kesitlerinde, oklar perivasküler ve portal alanlarda kollajen lifi birikimini göstermektedir. Ölçek çubukları: 200 µm (H&E) ve 100 µm (Picro Sirius Kırmızı).

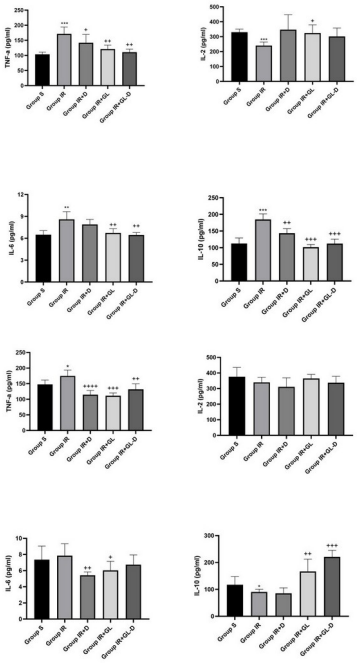

Şekil 3. ELISA yöntemiyle belirlenen böbrek ve karaciğer dokularındaki TNF-α, IL-2, IL-6 ve IL-10 düzeyleri.

Şekil 5. ELISA yöntemiyle belirlenen böbrek (üst)dokusundaki TNF-α, IL-2, IL-6 ve IL-10 düzeyleri. Veriler ortalama ± standart sapma olarak sunulmuştur (n = 6). *p < 0,05, **p < 0,01, ***p < 0,001, S Grubu ile karşılaştırıldığında; +p < 0,05, ++p < 0,01, +++p < 0,001, İR Grubu ile karşılaştırıldığında. ELISA yöntemiyle belirlenen karaciğer (alt) dokusundaki TNF-α, IL-2, IL-6 ve IL-10 düzeyleri. Veriler ortalama ± standart sapma olarak sunulmuştur (n = 6). *p < 0,05, S Grubu ile karşılaştırıldığında; +p < 0,05, ++p < 0,01, +++p < 0,001, ++++p < 0,0001, İR Grubu ile karşılaştırıldığında.

Tablo 1. Böbrek dokusunda Bax, Bcl-2 ve kaspaz-3 immünoreaktivitesinin H-skorları.

	Bax	Bcl-2	Kaspaz 3
Grup S	35.67±8.19	150.50±9.31	32.17±8.93
Grup İR	180.50±17.95*	41.00±15.23*	157.83±23.10*
Grup İR+D	124.00±13.64*,#	75.83±12.69*,#	112.83±12.43*,#
Grup İR+GL	92.50±16.50*,#,+	108.33±11.52*,#,+	86.17±17.51*,#,+
Grup İR+GL+D	48.33±8.12#,+,&	135.67±24.25#,+,&	41.33±8.45#,+,&

Veriler ortalama ± standart sapma (SS) olarak sunulmuştur (n = 6). *: Grup S ile karşılaştırıldığında anlamlı fark (P < 0,01); #: Grup İR ile karşılaştırıldığında anlamlı fark (P < 0,01); +: Grup İR+D ile karşılaştırıldığında anlamlı fark (P < 0,01); &: Grup İR+GL ile karşılaştırıldığında anlamlı fark (P < 0,01).

Tablo 2. Karaciğer dokusunda Bax, Bcl-2 ve kaspaz-3 immünoreaktivitesinin H-skorları.

	Bax	Bcl-2	Kaspaz3
Grup S	46.83±10.11	153.83±19.59	38.33±5.65
Grup İR	176.50±15.23*	34.83±6.52*	179.17±14.81*
Grup İR+D	128.17±38.20*,#	56.50±8.69*,#	130.50±20.72*,#
Grup İR+GL	87.17±21.05*,#,+	80.83±17.70*,#,+	85.83±31.07*,#,+
Grup İR+GL+D	50.50±7.71#,+&	129.67±13.34#,+&	43.67±6.59#,+&

Veriler ortalama ± standart sapma (SS) olarak sunulmuştur (n = 6). *: Grup S ile karşılaştırıldığında anlamlı fark (P < 0,01); #: Grup İR ile karşılaştırıldığında anlamlı fark (P < 0,01); +: Grup İR+D ile karşılaştırıldığında anlamlı fark (P < 0,01); &: Grup İR+GL ile karşılaştırıldığında anlamlı fark (P < 0,01).

Tablo 3. Deney gruplarında böbrek ve karaciğer dokularının ortalama histopatolojik hasar skorları

	Böbrek	Karaciğer
Grup S	0.43±0.10	0.56±0.13
Grup İR	9.33±0.83*	10.18±0.91*
Grup İR+D	5.89±0.90*,#	6.53±0.69*,#
Grup İR+GL	3.98±0.79*,#,+	4.83±0.69*,#,+
Grup İR+GL+D	1.94±0.23*,#,+,&	2.49±0.71*,#,+,&

Veriler ortalama ± standart sapma (SS) olarak sunulmuştur (grup başına n = 6). *: Grup S ile karşılaştırıldığında anlamlı fark (P < 0,01); #: Grup İR ile karşılaştırıldığında anlamlı fark (P < 0,01); +: Grup İR+D ile karşılaştırıldığında anlamlı fark (P < 0,01); &: Grup İR+GL ile karşılaştırıldığında anlamlı fark (P < 0,01).

TARTIŞMA / SONUÇ: GL ve desfluran, inflamasyonu ve apoptozu azaltarak alt ekstremite İ/R sonrası karaciğer ve böbrekte gelişen uzak organ hasarını hafifletmiştir; en güçlü koruyucu etki kombine tedavi (GL+desfluran) ile elde edilmiştir.

Anahtar Kelimeler: *Ganoderma lusidum; desfluran; iskemi–reperfüzyon hasarı; uzak organ hasarı; apopitoz; rat*

KAYNAKÇA

1. Carmon L, Peters AA, Laban N, Langert K, Maier KG, Gahtan V. Part I: Acute Lower Limb Ischemia-Reperfusion Injury: Pathophysiology and Experimental Interventions. Vasc Endovasc Surg. 2026;60(3):255-270. doi:10.1177/15385744251387771
2. Apichartpiyakul P, Shinlapawittayatorn K, Rerkasem K, Chattipakorn SC, Chattipakorn N. Mechanisms and Interventions on Acute Lower Limb Ischemia/Reperfusion Injury: A Review and Insights from Cell to Clinical Investigations. Ann Vasc Surg. 2022;86:452-481. doi:10.1016/j.avsg.2022.04.040
3. Peng J, Deng T, Wang X, et al. Advances in the treatment of lower-extremity ischemia-reperfusion injury. Front Pharmacol. 2025;16:1576091. doi:10.3389/fphar.2025.1576091

SS-06 Sözlü Sunu Yarışması

Minimal İnvaziv Koroner Arter Baypas Cerrahisinde Serratus Anterior Plan ve Parasternal Blok Kombinasyonunun Postoperatif Analjezi Üzerine Etkisi: Retrospektif Pilot Çalışma

Selma Kahyaoğlu[1], Ayşe Işık Boyacı[2], Mustafa Güler[1]

[1]Bahçeşehir Üniversitesi Tıp Fakültesi
[2]Özel Medikal Park Göztepe Hastanesi

GİRİŞ / AMAÇ: Minimal invaziv koroner arter baypas greftleme (CABG), median sternotomiye göre daha küçük insizyon, daha az cerrahi travma ve daha hızlı iyileşme potansiyeli nedeniyle giderek daha sık tercih edilmektedir. Bununla birlikte, interkostal aralıktan gerçekleştirilen torakotomi belirgin postoperatif ağrıya neden olabilir [1]. Bu retrospektif pilot çalışmada, serratus anterior plan (SAP) ve parasternal blok kombinasyonu uygulanan hastalar ile fasyal plan bloğu uygulanmayan hastaların postoperatif ağrı skorları, opioid tüketimi ve erken iyileşme parametreleri açısından karşılaştırılması amaçlandı.

GEREÇ ve YÖNTEM: Dördüncü interkostal aralıktan minimal invaziv CABG uygulanan 14 hasta retrospektif olarak değerlendirildi. Sekiz hastaya SAP+parasternal blok uygulanırken, altı hastaya fasyal plan bloğu uygulanmamıştı. Blok grubunda yaş ortalaması 56.9±10.7 yıl, bloksuz grupta 65.8±11.8 yıl olup tüm hastalar ASA III idi. Postoperatif 3., 6., 9., 12., 18. ve 24. saatlerde istirahat ve öksürük NRS skorları ile kümülatif intravenöz hasta kontrollü analjezi morfin tüketimi değerlendirildi. Ekstübasyon zamanı, ilk analjezi talebine kadar geçen süre, kurtarma analjezisi gereksinimi ve ObsQoR-15T skorları kaydedildi. Veriler medyan (minimum–maksimum) olarak sunuldu; Mann–Whitney U testi ve çoklu karşılaştırmalar için Bonferroni düzeltmesi kullanıldı.

BULGULAR: Gruplar arasında demografik ve perioperatif parametreler açısından anlamlı fark saptanmadı. Bonferroni düzeltmesi sonrasında istirahat NRS skorları blok grubunda 9. saatte [1 (0–3) vs 3.5 (3–5); p=0.012] ve 18. saatte [1 (0–2) vs 3 (2–5); p=0.006] daha düşüktü. Öksürük NRS skorları 12. saatte [3.5 (2–5) vs 5.5 (4–8); p=0.038] ve 18. saatte [3 (1–3) vs 5 (4–8); p=0.002] daha düşüktü. Diğer zaman noktalarında anlamlı fark saptanmadı. Yirmi dört saatlik morfin tüketimi [11 (8–30) vs 14 (9–28) mg] ve ObsQoR-15T skorları [125 (117–140) vs 116.5 (96–137)] açısından gruplar arasında anlamlı fark yoktu.

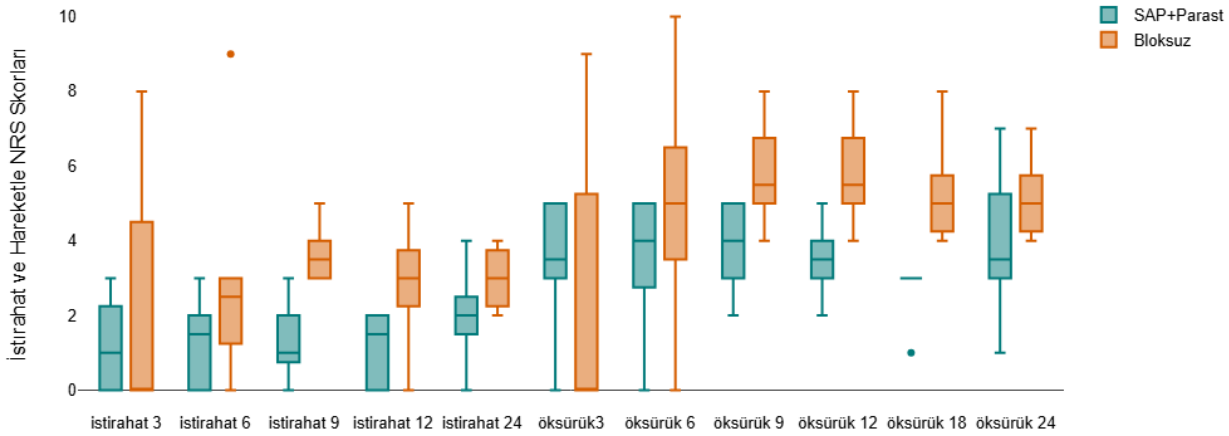

Figür 1. Gruplara göre istirahatte ve öksürükle ağrı skorlarının zamana göre karşılaştırılması

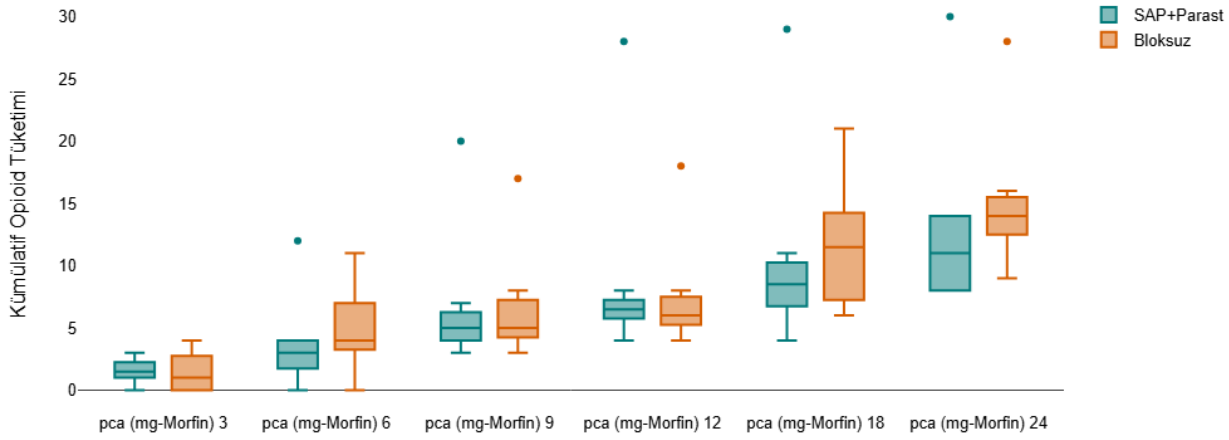

Figür 2. Gruplara göre kümülatif opioid tüketimlerinin zamana göre karşılaştırılması

TARTIŞMA / SONUÇ: SAP+parasternal blok kombinasyonu, minimal invaziv CABG sonrası belirli zaman noktalarında daha düşük istirahat ve öksürük ağrı skorlarıyla ilişkili bulunurken, 24 saatlik morfin tüketiminde anlamlı azalma sağlamadı. Bu pilot bulgular, kombine fasyal plan bloklarının postoperatif ağrı kontrolüne katkı sağlayabileceğini düşündürmekte olup daha geniş örneklemli prospektif çalışmalarla doğrulanmalıdır.

Anahtar Kelimeler: *minimal invaziv koroner arter baypas, serratus anterior plan bloğu, parasternal blok, postoperatif analjezi, rejyonal anestezi*

KAYNAKÇA

1. Dost B, Turunc E, Aydin ME, Kaya C, Aykut A, Demir ZA, et al. Pain management in minimally invasive cardiac surgery: a review of current clinical evidence. Pain Ther. 2025;14(3):913–930. doi:10.1007/s40122-025-00739-1.

SS-07 Sözlü Sunu Yarışması

Yoğun Bakım Ünitesinde Göğüs Cerrahisi Konsültasyon Yükü: Travma ve Travma Dışı Hastalar Arasındaki Farklılıklar

Rabia Günseli Pala[1], Demet Yaldız[1], Arkın Acar[1], Gönül Tezcan Keleş[2], Gülay Ok[2]

[1]Manisa Celal Bayar Üniversitesi, Göğüs Cerrahisi Anabilim Dalı
[2]Manisa Celal Bayar Üniversitesi,Anesteziyoloji ve Reaminasyon Anabilim Dalı

GİRİŞ / AMAÇ: Yoğun bakım ünitelerinde kritik hastaların yönetiminde konsültasyonlar hasta yönetiminde önemli rol oynamaktadır. Göğüs cerrahisi konsültasyonları travmatik ve travma dışı patolojiler olarak ayrılır.Bu konsültasyonların klinik farklılıkları yeterince araştırılmamış olup bu çalışmanın amacını oluşturmaktadır.

GEREÇ ve YÖNTEM: Bu retrospektif çalışmaya, Anesteziyoloji ve Reanimasyon YBÜ'sünde 5 yıllık periyotta takip edilen ≥18 yaş hastalar dahil edildi. Hastaların demografik ve klinik özellikleri hastane bilgi yönetim sisteminden kaydedildi. Hastalar öncelikle göğüs cerrahisi konsültasyonu yapılan ve yapılmayanlar olarak karşılaştırıldı;göğüs cerrahisi konsültasyonu yapılan hastalar travma ve travma dışı olarak gruplandırıldı. Çıktılar istatiksel olarak karşılaştırıldı.

BULGULAR: Çalışmaya 3.955 hasta dahil edildi. Hastaların %17,6 göğüs cerrahisi konsültasyonu yapıldı. Konsülte edilen hastalar, edilmeyenlere göre daha gençti (48,1±20,2 yıl ve 61,2±18,8 yıl; p < 0,001) ve YBÜ yatış süreleri daha uzundu (22,23±24,33 gün ve 9,0±13,7 gün; p < 0,001). Hastane içi mortalite konsülte edilen hastalarda daha düşük bulundu (%18,1 ve %34,5; p < 0,001). Konsülte edilen hastaların %76,4'ü erkekti. Göğüs cerrahisi konsültasyonu yapılan hastaların 538'i (%77,4) multitravma, 157'si (%22,6) travma dışı nedenlerle takip edilmekteydi. Travma grubunda ortalama konsültasyon sayısı daha yüksek olmasına karşın (4,8±7,5 ve 2,6±4,2; p < 0,001), medyan konsültasyon sayısı travma dışı hastalarda daha yüksekti [2,0 (1,0–3,0) ve 1,0 (1,0–2,0)]. Bu bulgu, travma grubunda yüksek sayıda konsültasyon gerektiren bir hasta alt grubunun bulunduğunu göstermekteydi. Multitravma hastalarında plevral komplikasyonlar, kot fraktürleri daha yüksek konsültasyon sıklığı ile ilişkiliyken, pulmoner kontüzyonda anlamlı bir artış saptanmadı. Ayrıca 2021–2025 yılları arasında göğüs cerrahisi konsültasyon oranlarında genel olarak artış eğilimi izlendi.

Tanı Türlerine Göre Yıllık Konsültasyon Sayıları ve Konsültasyon Oranları

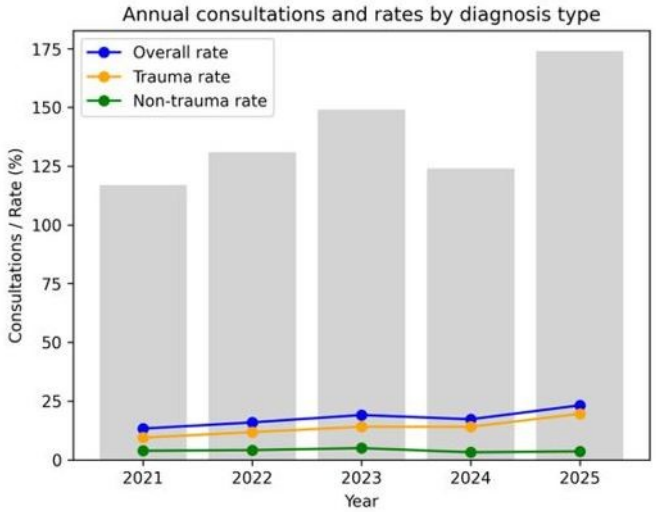

Yıllara göre konsültasyonların ve konsültasyon oranlarının dağılımı. Sütunlar, yıllık toplam göğüs cerrahisi konsültasyon sayısını göstermektedir. Çizgiler ise toplam yoğun bakım ünitesi (YBÜ) yatışlarına göre genel konsültasyon oranı ile travma ve travma dışı konsültasyon oranlarını göstermektedir.

TARTIŞMA / SONUÇ: Yoğun bakım hastalarında göğüs cerrahisi konsültasyon yükü yalnızca tanıdan değil, klinik karmaşıklıktan da etkilenmektedir. Travma dışı hastalarda daha sürekli bir konsültasyon gereksinimi gözlenirken, travma grubunda orantısız derecede yüksek konsültasyon ihtiyacı gösteren bir hasta alt grubu bulunmaktadır. Özellikle plevral komplikasyonlar ve kot fraktürleri artmış konsültasyon gereksinimi ile ilişkilidir. Bu bulgular, kritik hastaların yönetiminde multidisipliner yaklaşımın önemini ve konsültasyon yükünün YBÜ iş yükü ile kaynak planlamasında dikkate alınması gerektiğini göstermektedir.

Anahtar Kelimeler: *Yoğun bakım ünitesi, göğüs cerrahisi, konsültasyon yükü, toraks travması, multitravma*

KAYNAKÇA

1. Bayraktar YŞ, Şahinoğlu T, Cebeci Y, et al. Factors Affecting Mortality and Clinical Outcomes in Intensive Care Unit Patients with Thoracic Trauma: A Retrospective, Single-Center Study. Medicina. 2026;62:294. 2. Pehlivanlar Küçük M, Küçük AO, Aksoy İ, Aydın D, Ülger F. Prognostic evaluation of cases with thoracic trauma admitted to the intensive care unit: 10-year clinical outcomes. Ulus Travma Acil Cerrahi Derg. 2019;25:46-54. 3. Kim MM, Barnato AE, Angus DC, Fleisher LA, Kahn JM. The effect of multidisciplinary care teams on intensive care unit mortality. Arch Intern Med. 2010;170:369-76. 4. Ludwig C, Koryllos A. Management of chest trauma. J Thorac Dis. 2017;9:S172-S177. 5. Birkmeyer JD, Barnato A, Birkmeyer N, Bessler R, Skinner J. The impact of the COVID-19 pandemic on hospital admissions in the United States. N Engl J Med. 2020;382:1897-1899.

SS-08 Sözlü Sunu Yarışması

Majör Cerrahi Sonrası İntraoperatif Efedrin Kullanımının Hipotermi Sıklığına Etkisi

Lerzan Dogan[1], Tuğçe Sarıkaya[1], Serap Aktaş Yıldırım[1], Bülent Güçyetmez[1], Fevzi Toraman[2]

[1]Acıbadem Mehmet Ali Aydınlar Üniversitesi, Anesteziyoloji ve Reanimasyon Anabilim Dalı, İstanbul, Türkiye
[2]Acıbadem Altunizade Hastanesi, Anesteziyoloji, İstanbul, Türkiye

GİRİŞ / AMAÇ: İntraoperatif hipotermi (İH); hasta sonuçlarını, derlenme sürelerini ve genel sağlık maliyetlerini olumsuz etkileyen cerrahi sonrası yaygın ve ciddi bir komplikasyondur [1; 2; 3]. Koagülasyon profilini bozarak kanama miktarını artırır, anesteziklerin etkileşim süresini uzatır, cerrahi yara enfeksiyonu riskini yükseltir ve kardiyak komplikasyonlara zemin hazırlar [1]. Alınan tüm koruyucu önlemlere rağmen, hastaların bir kısmında cerrahi sonunda hala hipotermi gelişebilmektedir [4; 5]. Bu çalışmanın birincil amacı, majör cerrahi operasyonları sırasında kullanılan efedrin ile postoperatif hipotermi gelişme sıklığı arasındaki ilişkiyi ortaya koymaktır. İkincil amaç ise standart termoregülasyon önlemlerine rağmen hipotermi riski taşıyan hasta profillerini ve klinik belirteçleri saptamaktır.

GEREÇ ve YÖNTEM: Bu gözlemsel çalışma, majör cerrahi geçiren 9.259 hastanın verileri retrospektif olarak incelenerek gerçekleştirilmiştir. Veri analizinde hastaların demografik özellikleri, intraoperatif parametreleri ve hipotermi gelişme sıklığı değerlendirilmiştir. Olgular, anestezi sonunda ölçülen vücut sıcaklık değerlerine göre hipotermik ve normotermik olmak üzere iki gruba ayrılmıştır. Gruplar arasındaki klinik değişkenlerin karşılaştırılmasında ve bağımsız risk faktörlerinin belirlenmesinde uygun istatistiksel testler ile lojistik regresyon analizi kullanılmıştır.

BULGULAR: Çalışmaya dahil edilen 9.259 hastanın %4,4'ünde (n=410) hipotermi geliştiği tespit edilmiştir. Çok değişkenli lojistik regresyon analizine göre hipotermi riskini en çok artıran faktörler sırasıyla efedrin kullanımı (3,1 kat), hipertansiyon (2,3 kat), yaşın 53'ten büyük olması (1,9 kat), iskemik kalp hastalığı (1,8 kat), cerrahi süresinin 3,8 saatten uzun olması (1,6 kat) ve diabetes mellitus (1,5 kat) olarak belirlenmiştir.Tüm hastaların medyan yaşı 45 olup, en sık görülen ek hastalıklar hipertansiyon (%12), diyabet (%5,8) ve iskemik kalp hastalığıdır (%1,4). En yaygın cerrahi türleri ise genel cerrahi, ortopedi ile plastik ve rekonstrüktif cerrahidir.

Gruplarının karşılaştırılması

	Normotermik hastalar (n=8849)	**Hipotermik hastalar** (n=410)	p
Yaş	42 (33-56)	55 (39-73)	<0.001
>53	2521 (28.5)	220 (53.7)	<0.001
Erkek cinsiyet, n (%)	4413 (49.9)	191 (46.6)	0.193
ASA>2, n (%)	332 (3.8)	22 (5.4)	0.096
Komorbidite, n (%)			
Hipertansiyon	983 (11.1)	128 (31.2)	<0.001
Diyabet	481 (5.4)	57 (13.9)	<0.001
İskemik kalp hastalığı	111 (1.3)	23 (5.6)	<0.001
Kronik böbrek yetmezliği	63 (0.7)	5 (1.2)	0.228
OAB			
Anestezi indüksiyonu öncesi	93 (84-103)	94 (85-103)	0.303
Anestezi indüksiyonu sonrası	74 (67-82)	72 (65-81)	0.011
OAB de >%30 düşüş	1510 (17.1)	86 (21.0)	0.045
Efedrine kuallanımı ,n (%)	2206 (24.9)	225 (54.9)	<0.001
Kan kaybı>500ml	21 (0.2)	3 (0.7)	0.088
Cerrahi süre, saat	3 (2-4)	4 (2-5)	<0.001
>3.8	2533 (28.6)	175 (42.7)	<0.001

ASA, American Society of Anesthesiology; OAB, Ortalama Arter Basıncı

TARTIŞMA / SONUÇ: Çalışmamız; vazokonstriktörlerin ötesindeki çeşitli faktörleri göz önünde bulundurarak genel anestezi altında hastaların termoregülasyonunun karmaşıklığını vurgulamaktadır. Çeşitli etkileriyle efedrin uygulamasını da içeren hipotermiyi hafifletme çabalarına rağmen, ilacın kesin etkisini aydınlatmada zorluklar devam etmektedir. Dahası, hastaya özgü özellikler ve cerrahi işlemlerin süresi, hipotermi riskine önemli katkıda bulunan faktörler olarak öne çıkmaktadır.

Anahtar Kelimeler: *Efedrin kullanımı, İntraoperatif hipotermi, Majör cerrahi, Hasta sonuçları*

KAYNAKÇA

1. Reynolds L, Beckmann J, Kurz A Perioperative complications of hypothermia. Best Pract Res Clin Anaesthesiol 22:645–657
2. Kurz A, Sessler DI, Lenhardt R Perioperative normothermia to reduce the incidence of surgical-wound infection and shorten hospitalization. Study of Wound Infection and Temperature Group. N Engl J Med 334:1209–1215
3. Ashoobi MT, Shakiba M, Keshavarzmotamed A, Ashraf A (2023) Prevalence of Postoperative Hypothermia in the Post-anesthesia Care Unit. Anesth Pain Med 13:e136730
4. Sessler DI Perioperative thermoregulation and heat balance. Lancet 387:2655–2664
5. Thermoregulation: Normal Physiology, Anesthetic Effects, and Perioperative Considerations. In: Pharmacology and Physiology for Anesthesia. Elsevier, pp 300–310

SS-09 Sözlü Sunu Yarışması

Pulmoner Endarterektomi Sonrası ECMO İhtiyacı ile İlişkili Faktörler

Merve Ergenç[1], Elif Demirbaş[2], Fatih Öztürk[2], Koray Ak[2], Alper Kararmaz[1]

[1]Marmara Üniversitesi Tıp Fakültesi, Anesteziyoloji ve Reanimasyon Anabilim Dalı, İstanbul
[2]Marmara Üniversitesi Tıp Fakültesi, Kalp ve Damar Cerrahisi Anabilim Dalı, İstanbul

AMAÇ: Pulmoner endarterektomi (PEA), opere edilebilir kronik tromboembolik pulmoner hipertansiyon (KTEPH) hastalarında temel tedavi seçeneğidir. Cerrahi sonrası pulmoner vasküler rezistansta belirgin azalma sağlanabilse de, bazı hastalarda gelişen ciddi sağ ventrikül yetmezliği ve solunum yetmezliği ekstrakorporeal membran oksijenasyonu (ECMO) desteğini gerektirebilmektedir. ECMO gereksinimi açısından yüksek riskli hastaların preoperatif dönemde belirlenmesi, perioperatif yönetimin planlanması açısından önemlidir. Bu çalışmada, KTEPH nedeniyle PEA uygulanan hastalarda postoperatif ECMO gereksinimi ile ilişkili faktörlerin değerlendirilmesi amaçlandı.

YÖNTEM: KTEPH nedeniyle PEA uygulanan 106 hasta retrospektif olarak değerlendirildi. Hastaların preoperatif klinik ve hemodinamik özellikleri ile intraoperatif değişkenlerinin postoperatif ECMO gereksinimi ile ilişkisi incelendi. Kardiyopulmoner baypas (KPB) süresi, aortik kros klemp süresi, preoperatif pulmoner vasküler rezistans (PVR), sağ ventrikül disfonksiyonu, altı dakika yürüme mesafesi ve postoperatif kardiyak indeks (CI) ECMO gereksinimi ile ilişkisi lojistik regresyon analizi ile değerlendirildi.

BULGULAR: Lojistik regresyon analizinde yüksek preoperatif PVR ve düşük postoperatif CI'in postoperatif ECMO gereksinimi ile bağımsız olarak ilişkili olduğu saptandı (sırasıyla p=0,021, p=0.008). KPB süresi, aortik kros klemp süresi, preoperatif sağ ventrikül disfonksiyonu ve altı dakika yürüme mesafesi ile ECMO gereksinimi arasında istatistiksel olarak anlamlı ilişki saptanmadı. Preoperatif PVR'nin ECMO gereksinimini öngörmedeki ayırt edici performansı için ROC eğrisi altında kalan alan 0,718 olarak bulundu (%95 GA: 0,552–0,885; p=0,011). Youden indeksine göre PVR için eşik değeri 972 dyn·s·cm^{-5} olarak belirlendi.

SONUÇ: KTEPH nedeniyle PEA uygulanan hastalarda yüksek preoperatif PVR, postoperatif ECMO gereksinimi için bağımsız risk faktörü olarak bulundu. Preoperatif PVR için yaklaşık 972 dyn·s·cm^{-5} eşik değeri, postoperatif ECMO gereksinimi açısından yüksek riskli hastaların belirlenmesine yardımcı olabilir.

Tablo 1. ECMO ile ilişkili faktörlerin lojistik regresyon analizi

	B	S.E.	Wald	p	Exp(B)	GA %95
RV disfonksiyonu	−0.045	0.717	0.004	0.950	0.956	0.16-2.6
6 dk yürüme testi	−0.003	0.003	0.942	0.332	0.997	0.99-1
Preop PVR	**0.002**	**0.001**	**5.309**	**0.021**	**1.002**	**1-1.6**
KPB süresi	0.027	0.014	3.665	0.056	1.027	0.55-1.1
Kros-klemp süresi	−0.005	0.014	3.665	0.056	1.027	0.55-1.1
Postop CI	**−1.836**	**0.696**	**6.955**	**0.008**	**0.159**	**0.04-0.65**
Sabit	−7.290	2.423	9.049	0.003	0.001	

Anahtar Kelimeler: *Kronik tromboembolik pulmoner hipertansiyon, pulmoner endarterektomi, ECMO, pulmoner vasküler direnç, sağ ventrikül yetmezliği*

SS-10 Sözlü Sunu Yarışması

Majör Abdominal Cerrahiye Giden Erişkin Hastalarda Erken ve Geç Sıvı Yanıtlılığında Basınç Kayıt Analitik Yöntemi (PRAM) ile Çoklu Değişkenli Analiz

Umut Cahit Ersoy[3]

[1]Mamak Devlet Hastanesi, Anesteziyoloji ve Reanimasyon Bölümü, Ankara, Türkiye
[2]ağlık Bilimleri Üniversitesi Ankara Bilkent Şehir Hastanesi, Anesteziyoloji ve Reanimasyon Kliniği, Ankara, Türkiye
[3]Dr. Nevruz Erez Devlet Hastanesi, Anesteziyoloji ve Reanimasyon Kliniği, Iğdır, Türkiye
[4]Sağlık Bilimleri Üniversitesi Ankara Bilkent Şehir Hastanesi, Gastrocerrahi Kliniği, Ankara, Türkiye

GİRİŞ / AMAÇ: Hemodinamik optimizasyon, majör cerrahide perioperatif morbiditeyi azaltmada kritik role sahiptir. Bu çalışmada; majör abdominal cerrahi geçiren hastalarda 10 dakikada 500 mL kristaloid yüklemesinin, Basınç Kayıt Analitik Yöntemi (PRAM) parametrelerinin tekli ve çoklu analizi ile erken (10. dakika) ve geç (30. dakika) sıvı yanıtlılığını öngörme oranının belirlenmesi amaçlanmıştır.

GEREÇ ve YÖNTEM: Etik kurul onayı (Ankara Şehir Hastanesi 2 No'lu KAEK, E2-22-2134) ve aydınlatılmış onam alınarak, elektif majör abdominal cerrahi geçiren 68 hasta çalışmaya dahil edildi. Hastalara indüksiyon öncesi radial arter kateterizasyonu yapıldı ve MostCare cihazına bağlandı. İndüksiyon sonrası 10 dakikada 500 mL kristaloid infüzyonu uygulandı. İnfüzyon öncesi (entübasyon sonrası - T1), infüzyon sonrası 10. dakika (T5) ve 30. dakikada (T6) Kardiyak İndeks (CI), Atım Hacmi İndeksi (SVI), Sistemik Vasküler Rezistans İndeksi (SVRI), Nabız Basıncı Değişkenliği (PPV), Arteriyel Elastans (Ea), Kardiyak Döngü Verimliliği (CCE) ve Kardiyak Güç Debisi (CPO) parametreleri kaydedildi. SVI'de ≥%10 artış sıvı yanıtlılığı olarak tanımlandı. Çoklu lojistik regresyon ve Receiver Operating Characteristic (ROC) analizleri uygulandı.



Görsel 1. Çalışma Tasarımı

İndüksiyondan infüzyon sonrası takiplere kadar geçen süreç.

BULGULAR: Erken sıvı yanıtlılığında (T5); çoklu lojistik regresyon analizinde CI (OR: 6,97, p=0,009), Kalp Hızı (OR: 0,93, p=0,016) ve Ortalama Arter Basıncının (MAP) (OR: 0,96, p=0,044) sıvı yanıtlılığı ile anlamlı ilişkili olduğu saptandı (Model doğruluğu: %75,0). Geç sıvı yanıtlılığında (T6); CI'nin bağımsız bir kestirimci olduğu belirlendi (OR: 5,68, p=0,025; Model doğruluğu: %82,4). T6'da CI, CCE, Ea, CPO, Dikrotik Basınç (Dic P) ve Sistolik Arter Basıncı-Dic P farkı (SAP-Dic P) parametrelerini içeren çoklu modelin geç yanıtlılığı yüksek doğrulukla öngördüğü görüldü (ROC-AUC değerleri: CI: 0,805, CCE: 0,814, Ea: 0,825, p < 0,001).

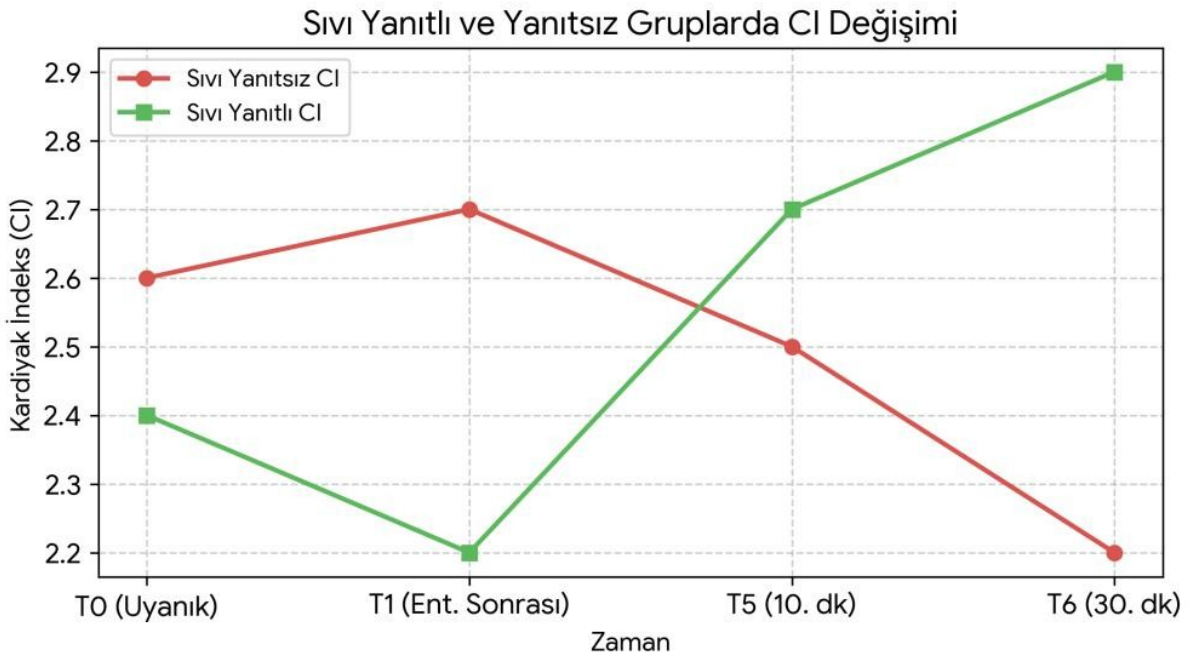

Görsel 2: Kardiyak İndeks (CI) Zaman Trendi

Sıvı yanıtlı ve yanıtsız grupların T0, T1, T5 ve T6 zaman noktalarındaki CI değişimleri.

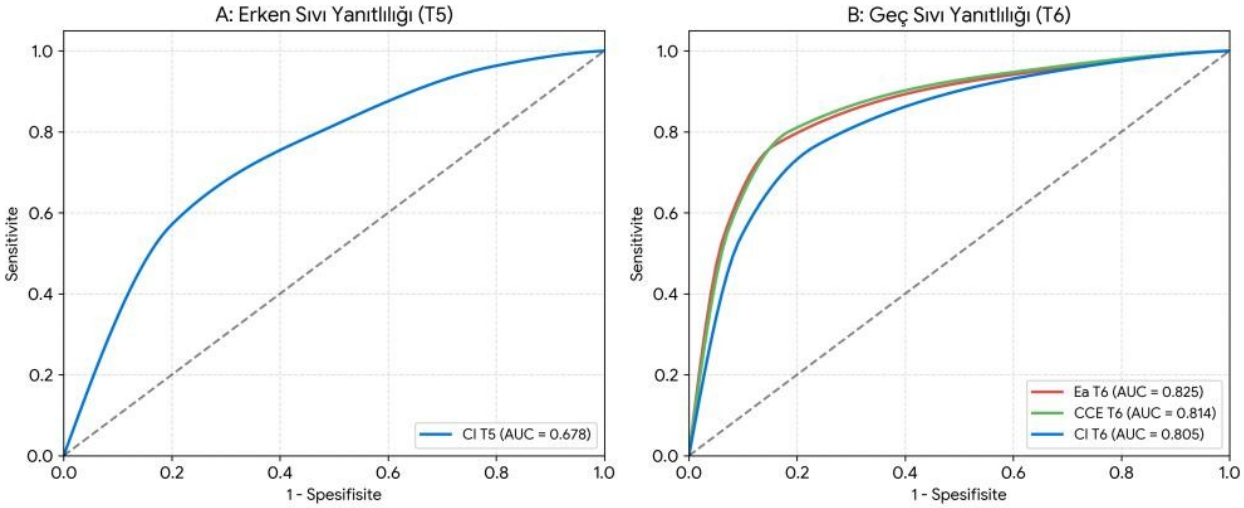

Görsel 3: Erken (A) ve Geç (B) Sıvı Yanıtlılığı ROC Eğrileri

Modellerin Erken ve Geç yanıtlılıktaki tahmin performanslarının karşılaştırmalı görünümü.

Tablo 1. Demografik Veriler

Özellik	Sıvı Yanıtsız (n=38)	Sıvı Yanıtlı (n=30)	P Değeri
Cinsiyet (K/E)	19/19	11/19	0.393
Yaş (yıl)	56.3 ± 13.5	58.6 ± 16.0	0.525
Boy (cm)	165.4 ± 8.6	168.9 ± 8.6	0.108
Kilo (kg)	70.5 ± 13.6	71.7 ± 13.3	0.724

Tablo 2. Lojistik Regresyon ve Model Doğruluğu Özeti

Model Dönemi	Parametre	Odds Ratio (%95 GA)	P Değeri	Model Doğruluğu
Erken Yanıtlılık	CI T5	6.97 (1.61 - 30.21)	0.009	%75.0
	Kalp Hızı T5	0.93 (0.88 - 0.99)	0.016	-
	MAP T3	0.96 (0.92 - 1.00)	0.044	-
Geç Yanıtlılık	CI T6	5.68 (1.24 - 25.99)	0.025	%82.4
	CCE T6	4.82 (0.59 - 39.23)	0.142	-

Tablo 3. ROC Analizi Sonuçları

Dönem	Parametre	Cut-Off	AUC	Sensitivite (%)	Spesifisite (%)	P Değeri
Erken (T5)	CI	>2.2	0.678	81.6	50.0	0.008
Erken (T5)	Ea	<=1.43	0.696	63.2	73.3	0.003
Geç (T6)	CI	>2.5	0.805	76.7	76.3	<0.001
Geç (T6)	CCE	>-0.04	0.814	80.0	81.6	<0.001
Geç (T6)	Ea	<=1.46	0.825	76.7	84.2	<0.001

TARTIŞMA / SONUÇ: PRAM yöntemiyle elde edilen CI, CCE, Ea, CPO, Dic P ve SAP-Dic P değişkenlerinin çoklu analizi, majör abdominal cerrahi geçiren hastalarda geç sıvı yanıtlılığını güvenilir bir şekilde öngörmektedir.

Anahtar Kelimeler: *Hemodinamik monitorizasyon, PRAM, Sıvı yanıtlılığı, Kardiyak indeks, Majör abdominal cerrahi.*

KAYNAKÇA

1. Messina, A., et al. (2021). Multivariable haemodynamic approach to predict the fluid challenge response: a multicentre cohort study. European Journal of Anaesthesiology, 38(1), 22-31.
2. Messina, A., et al. (2017). Cardiac cycle efficiency and dicrotic pressure variations: new parameters for fluid therapy. European Journal of Anaesthesiology, 34(11), 755-763.
3. Romagnoli, S., et al. (2017). The pressure recording analytical method (PRAM): technical concepts and literature review. Journal of Cardiothoracic and Vascular Anesthesia, 31(4), 1460-1470.
4. Carsetti, A., Cecconi, M., & Rhodes, A. (2015). Fluid bolus therapy: monitoring and predicting fluid responsiveness. Current Opinion in Critical Care, 21(5), 388-394.
5. Toscani, L., et al. (2017). What is the impact of the fluid challenge technique on diagnosis of fluid responsiveness? A systematic review and meta-analysis. Critical Care, 21, 1-12.



06

Yazar Dizini

GÖĞÜS KALP DAMAR ANESTEZİ VE YOĞUN BAKIM DERNEĞİ
32. Ulusal Kongresi
Elite World Grand İstanbul Küçükyalı Hotel
25-27 Eylül 2026

Yazar Dizini

Sayfa numaralarına tıklayarak ilgili bildiri ya da konuşma metnine gidebilirsiniz.

A

Acar, Arkın 158
Ağırbaş, Buse 112
Ak, İbrahim Göktuğ 99
Ak, Koray 162
Akbulut, Mustafa 58
Akça, Başak 27
Akdogan, Ali 30, 81
Aktaş, Fethi 140
Albayrak, Merih Dilan 36
Altınay, Ece 131
Altıparmak, Başak 115
Altun, Gözde 111
Anaklı, İlkay 108
Anaklı, Volkan 72
Arıoğlu, Özdemir Emre 125
Arslan, Mustafa 152
Artıran, Fatıma Beyza 60, 62, 125
Arun, Oğuzhan 18
Ata, Filiz 49, 75
Ataseven, Mehmet 123, 129
Ateş, Atıl 121
Atıcı, Nurefşan 93
Avcı, Onur 113
Ay, Sinan 115
Aydın, Ahmet 27
Aykut, Aslıhan 93, 150

B

Balkaya, Ayse Neslihan 49
Başak, Feyza 152
Bilgili, Beliz 20
Borulu, Ferhat 105
Boyacı, Ayşe Işık 156
Bulut, Oğuz Kağan 107
Burgaç, Mustafa 67, 138
Büyükhan, Sultan 54

C

Camgöz, Süleyman 73
Canbaz, Mert 142
Canbolat, Nur 99
Canıtez, Ayşenur Bulut 94
Cebeci, Zübeyir 105
Cinkara, Aybike 140

Ç

Çanakçı, Ebru 84
Çelik, Feyzi 31
Çelik, Serkan Fazlı 56
Çetik, Hüseyin 31
Çevik, Banu 96
Çevikkalp, Eralp 74

D

Demir, Zeliha Aslı 19, 60, 62, 93, 103, 125
Demirbaş, Elif 162
Demirel, Ebru Emre 54, 109
Demirel, Muhammet Esat 74
Demirkol, Revşan 140
Demirtaş, Hüseyin 152
Denizli, Erdinç 36
Dinç, Ebru Girgin 58, 89
Dinçer, Müşerref Beril 99
Dogan, Lerzan 160
Durmuş, İrem 96

E

Ekici, Cansu 112
Ekinci, Ece Pınar 109
Eminoğlu, Şermin 75
Erbatur, Meral Erdal 152
Erdem, Esin 101
Erel, Özcan 75
Ergenç, Merve 16, 127, 162
Ergün, Meliha Orhon 33
Erkalp, Kerem 111
Erkılınç, Atakan 21, 58
Ersin, Esra Saka 54
Ersoy, Umut Cahit 44, 150, 163
Erturk, Engin 30, 81
Esen, Figen 142
Esin, Ayla 111

G

Giritlioğlu, Sami 140
Göçmen, Dilara 33
Gökçay, Hilal 60, 62, 103
Gökkurt, Pınar Kırdemir 93
Göksoy, Emine Müge 148
Göküstün, Berru Somaklı 60
Gözügül, Esra 42
Güçlü, Ecem 119
Güçyetmez, Bülent 160
Güdük, Duygu Emine 58
Gülaştı, Ferdi 56
Gülaştı, Ömer Faruk 56
Gülaştı, Sevil 56
Güler, Gürcan 123
Güler, Mustafa 156
Gündoğdu, Oğuz 65, 91

Gündüz, Emel 23
Gürer, Nigar 150

İ

İlyas, Yasir 84, 105

K

Kahyaoğlu, Selma 156
Karabulut, Sezer 25
Karaca, Ümran 49, 75
Karadeniz, Meltem Savran 109
Karadeniz, Ümit 62, 103
Kararmaz, Alper 47, 82, 119, 162
Karataş, Sevim Şenol 118
Kaya, Afife Merve 148
Kaya, Furkan 30, 81
Keleş, Gönül Tezcan 158
Kıbıç, Nazik Zehra 74
Kıkılı, İlteray 111
Kılıç, Fatih 30, 81
Kılıçarslan, Emine Müge 44
Kılıçarslan, Nermin 123
Kılınç, Anıl 84
Kızılışık, Özge Pekşen 101
Kip, Gülay 152
Kocaalili, Şeyma Er 67
Koçak, Başak 152
Köksal, Zeynep 152
Kuşat, Tansu 152
Kuyumcu, Mahir 31
Küçük, Ayşegül 152

M

Mehmet, Nigar 129
Melikoğlu, Merve Elif 105
Metin, Muzaffer 42

O

Oğuş, Halide 131
Ok, Gülay 158
Ok, Ümit Can 84
Okgil, Ece 73, 132, 134
Onur, Ece 140
Onur, Tuğba 49, 75
Osma, Berat Özgenur 103
Ozdemir, Ahmet Coşkun 30

Ö

Ökmen, Korgün 129
Ökten, Rıza Sarper 148
Öner, Sait Fatih 107, 118, 120
Özcan, Funda Gümüş 71, 112, 136
Özcan, Perihan Ergin 72, 142
Özcanoğlu, Hatice Dilek 24, 136
Özdemir, Haluk 119
Özgök, Ayşegül 103, 125
Özgünay, Şeyda Efsun 75
Özkılıç, Mehmet 86
Özsan, Nisan 125
Özşahin, Yasemin 111
Öztürk, Ecem Güçlü 82
Öztürk, Fatih 162
Öztürk, Tülün 140
Özyaprak, Buket 129
Özyetim, Eyüp 108
Özyılkan, Nesrin Bozdoğan 22

P

Pala, Rabia Günseli 158
Pınar, Aşina 93
Polat, Vural 65, 113

S

Sağlam, Selin 136
Sakın, Furkan 123
Salihoğlu, Ziya 111
Salman, Nevriye 60, 62, 93, 103, 125, 150
Sarı, Ömer Güner 123
Sarı, Sinem 56
Sarıkaya, Tuğçe 160
Serçe, Büşra Ceran 71
Serdaroğlu, Merve Nur 129
Sevinç, Sevgi Koçyiğit 152
Sezgin, Çiğdem 37, 115
Soylu, Burkay 49
Sungur, Zerrin 54, 94, 121

Ş

Şahin, İsmail Hakkı 140
Şahin, Mazlum 39
Şarer, Akgün Ebru 44, 148
Şavluk, Ömer Faruk 138
Şenarslan, Dilşad Amanvermez 140
Şengel, Necmiye 152
Şimşek, Mustafa 17, 58
Şirin, Betül Yüsra 47, 119

T

Taşkın, Kübra 96
Tekinay, Umut 60
Teomete, Gülşen 82
Tezcan, Yasemin 36
Toker, Melike Korkmaz 37, 115
Topalel, Selen 28
Toraman, Fevzi 160
Tosun, Aslıhan 127
Turhan, Özlem 69, 94, 121
Turkyilmaz, Atila 81

U

Uzun, Pelin Doğan 140
Uzundere, Emine 37

Ü

Üstündağ, Yasemin 75

V

Vural, Gülaydın 136

Y

Yaldız, Demet 158
Yaman, Merve 132, 134
Yaşar, Elif Nayman 113
Yaşar, Pınar Özdemir 27, 79
Yediyıldız, Merve Bulun 96
Yenihan, Samet 65, 91, 113
Yetüt, Doğan 39
Yıldırım, Funda 140
Yıldırım, Serap Aktaş 160
Yıldırım, Zeynep Baysal 31
Yıldız, Aylin 140
Yılmaz, Mustafa 27
Yılmaz, Rabia 108
Yılmaz, Yiğit 79
Yilmaz, Canan 49

Z

Zengin, Nilgün 93