



GATAAskeri Tıp Fakültesi

# SEMPATİK SINİR BLOKLARI

DR. ERCAN KURT

Anesteziyoloji ve Reanimasyon Anabilim Dalı



# Sempatik bloklar

## ❖ Sempatik sinir sistemi

- **Visseral ağrılarda**
- **Vasküler ağrılarda**

## ❖ Sempatik sinir blokları

- **Tanı için**
- **Tedavi için**
  - **Lokal anestezi, alkol, fenol, RF**

## ❖ Nerede bloke edebiliriz?

- **Subaraknoid boşluk**
- **Epidural boşluk**
- **Paravertebral bölge**
- **Periferik sinirler**
- **Postgangliyonik aksonlar**

# Sempatik sinir blokları

## ❖ Endikasyonlar

### 1. Periferik vasküler hastalıklar

- ✓ Akut arter tıkanıklığı, İV ilaç enjeksiyonu
- ✓ Kr vazospastik bozukluklar, Raynaud hastalığı, akrosiyanoz
- ✓ Kr arter hastalığı; Tromboanjiit obliterans (Buerger), arteriosklerozis obliterans

### 2. Visseral ağrı

- ✓ Torasik visseral ağrı ; Akut MI, angina pectoris, aort anevrizması
- ✓ Abdominal visseral ağrı: Akut ve kr pankreatit, safra ve ureter kolikü
- ✓ Kanser ağrısı: Pankreas, mide, Kc. ,transvers kolon

### 3. Kompleks rejyonal ağrı sendromu (CPRS)

- ✓ CPRS Tıp I : Refleks sempatik distrofi
- ✓ CPRS Tıp II : Kozalji
- ✓ CPRS Tıp III : Sempatik kökenli ağrı

# Sempatik sinir blokları

## 4. Postamputasyon ağrı sendromları

- ✓ Fantom ve stump(güçük) ağrısı

## 5. Akut herpes zoster ve postherpetik nevralji

## 6. Hiperhidrozis

## 7. Diğer ağrılı nörolojik bozukluklar

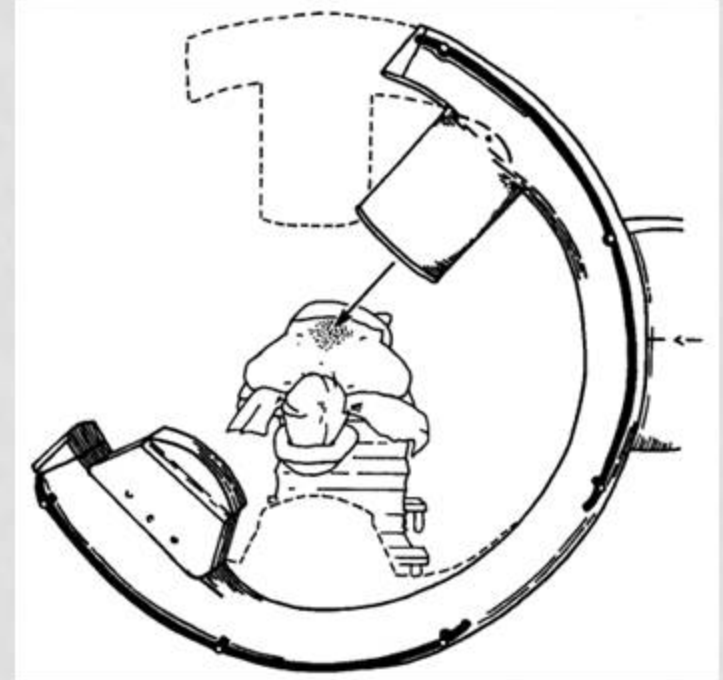
- ✓ Hiperestezi, allodini ve soğuğa hassasiyet, santral ağrı



# Sempatik sinir blokları

## ❖ Sempatik sinir sistemi

- Derin fasyal boşluklarda olması
- Vital yapılara yakın komşuluğu
- Yüksek volümde nörolitik uygulanması
- Nörolitik yerine RF tercih edilmeli

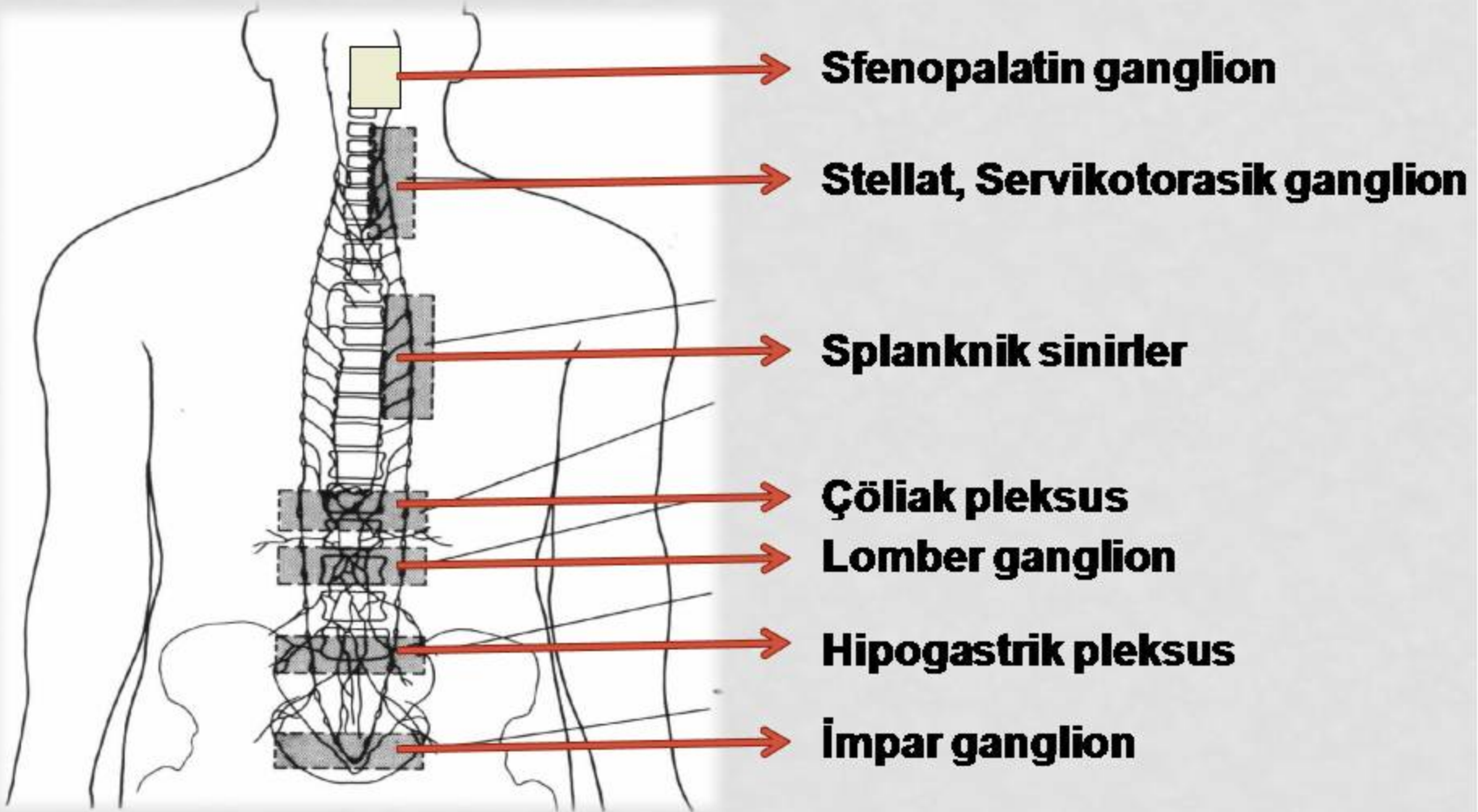


**Görüntüleme yöntemleri altında yapılmalıdır. Floroskopi, BT, US**

# Blokaj uygulama prosedürü

- Hastanın aydınlatılmış rızası alınır
- Hasta monitörize edilir
- Blokajda en iyi bilinen ve en uygun yöntem seçilir
- Doğru ilaç; uygun volüm ve konsantrasyonda kullanılır

# Sempatik sinir blokları



# SFENOPALATIN GANGLION BLOĞU (MECKEL GANGLION BLOKAJI)

## Endikasyonları

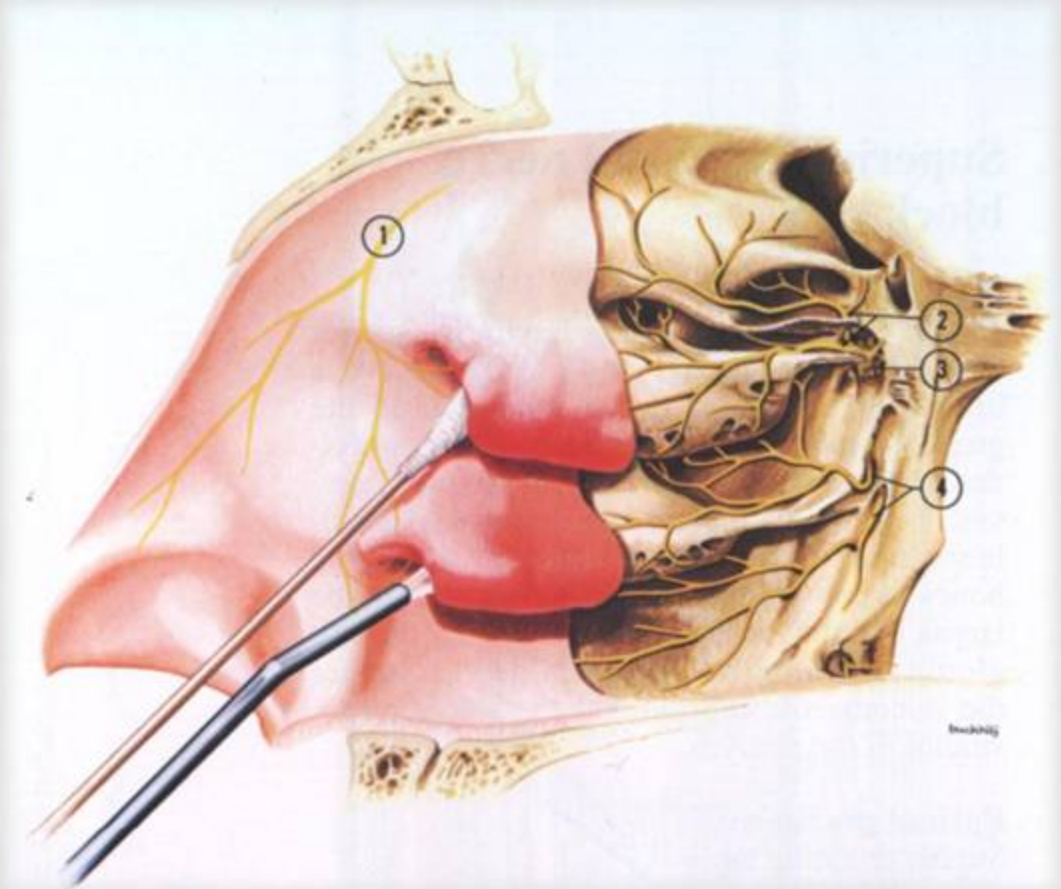
- Akut küme baş ağrısı
- Akut migren
- Fasyal nevralji

## Teknik

- %10 Lidokainli pamuk
- RF

## Komplikasyon

- Epistaksis







# Stellat ganglion blođu

## Endikasyonlar - 1

- ✧ Raynaud hastalıđı
- ✧ Kolda arteriyel embolizm
- ✧ İnter-arteriyel ilaç injeksiyonu
- ✧ Meniere sendromu
- ✧ Hiperhidrozis
- ✧ Akut herpes zoster (yüz ve üst torakal segment)
- ✧ Post herpetik nevralji
- ✧ CRPS Tip I
- ✧ CRPS Tip II

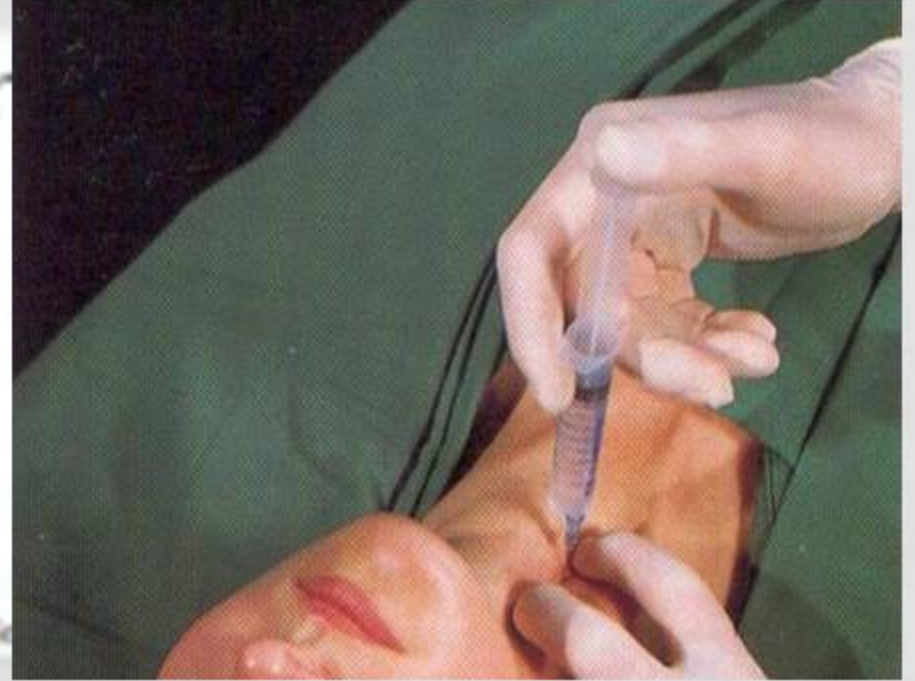
# Stellat ganglion blođu

## Endikasyonlar - 2

- ✧ Fasiyal refleks sempatik distrofi
- ✧ Üst ekstremitede posttravmatik refleks sempatik distrofi
- ✧ Damar cerrahisinde diagnostik, prognostik ve profilaktik



# Servikotorasik ganglion Bloęu (Stellat Ganglion Bloęu)



## **Pozisyon**

Sirtüstü

Boyun altına yastık

Anterior teknik  
Posterior teknik  
Lateral teknik

**Bilateral önerilmiyor**

N.Frenikus bloęu

N.Rekurrens bloęu



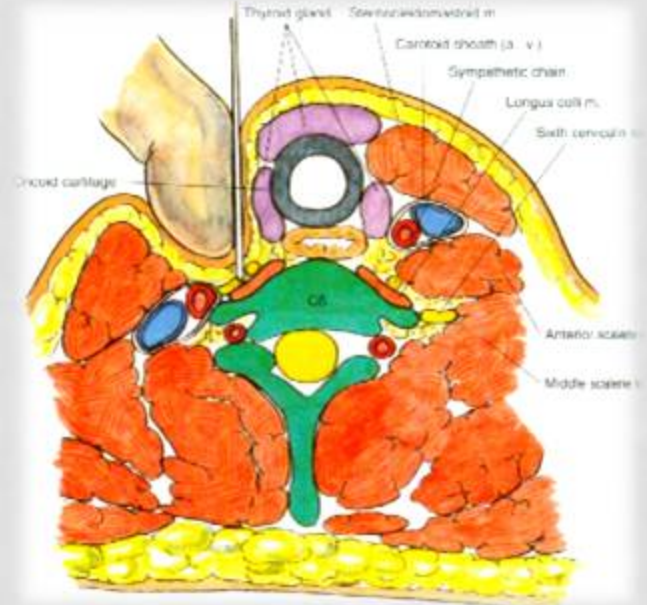
# SERVIKOTORASİK GANGLION BLOĞU (STELLAT GANGLION BLOĞU)

## Anterior teknik

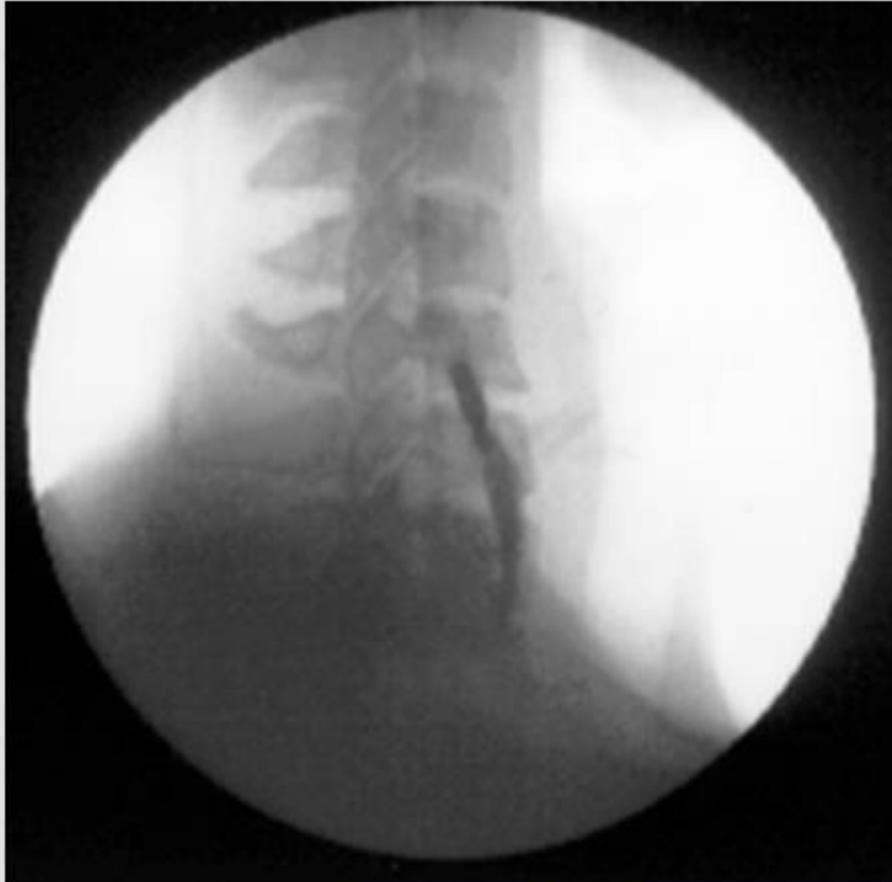- ❖ Chassaignac tüberkülünün palpasyonu (C<sub>6</sub>)
- ❖ İğne ile kemiğe temas
- ❖ Aspirasyon testi
- ❖ Test doz

## Başarılı blok kriteri

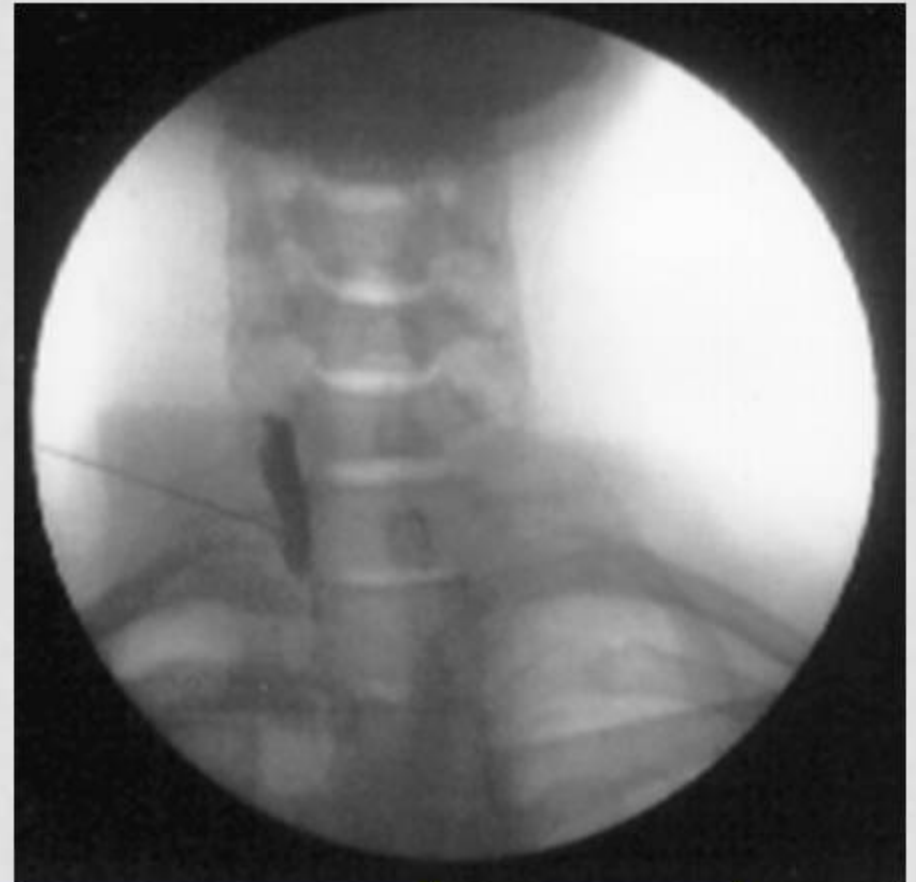- ❖ Horner sendromu
  - Enoftalmi
  - Miyozis
  - Ptozis
- ❖ El ve ön kolda venöz dilatasyon
- ❖ Kan akımında artış



# Stellat ganglion blođu



Lateral



Kontrast madde yayılımı

AP

# Stellat ganglion blođu

## Kesin kontrendikasyonlar

- Antikoagulan kullanımı
- Karşı tarafta pnömotoraks veya pnömektomi
- Yeni geçirilmiş myokard infarktüs

## Rölatif kontrendikasyonlar

- Glokom
- Atrioventriküler blok

# Stellat ganglion blođu

## ❖ Yan etkiler

- Horner sendromu
- Rekurren laringeal sinir blođu
- Frenik sinir blođu
- Brakiyal pleksus blođu

## ❖ Komplikasyonlar

- İntraspinal enjeksiyon
- İntravasküler enjeksiyon
  - **Vertebral arter !**
- Pnömotoraks



# Torakal sempatik blok

- ✧ Servikalde sempatik zincir somatik köklerden longus kolli ve anterior skalen kas ayırmakta
- ✧ Torakalde sempatik ve somatik kökler çok yakın bu iki anatomik yapıyı ayıran kas yok
- ✧ Lumbar bölgede psoas major kası sempatik zinciri somatik köklerden ayırır
- ✧ Torakal zincir plevraya çok yakın

# Torakal sempatik blok

## Endikasyonlar

- ✧ Hiperhidroz (T<sub>1-5</sub>)
- ✧ Angina pectoris (T<sub>1-5</sub>)
- ✧ Özafagus kanseri (T<sub>2-8</sub>)
- ✧ Posttorakotomi ağrısı
- ✧ Mastektomi sonrası meme fantom ağrısı
- ✧ Postherpetik nevralji

# Torakal sempatik blok

## ❖ Teknik

- Konvansiyonel veya puls RF

## ❖ Komplikasyonlar

- Pnömotoraks
- İntratekal enjeksiyon
- Somatik sinirlerin bloke olması

# Splanknik ve Çöliak Blok

## Endikasyonlar

- ✦ Abdominal organların malignitelerinden kaynaklanan ağrılar
- ✦ Akut veya kronik pankreatit ağrısı



# Splanknik ve Çöliak Blok

## Kesin Kontrendikasyonlar

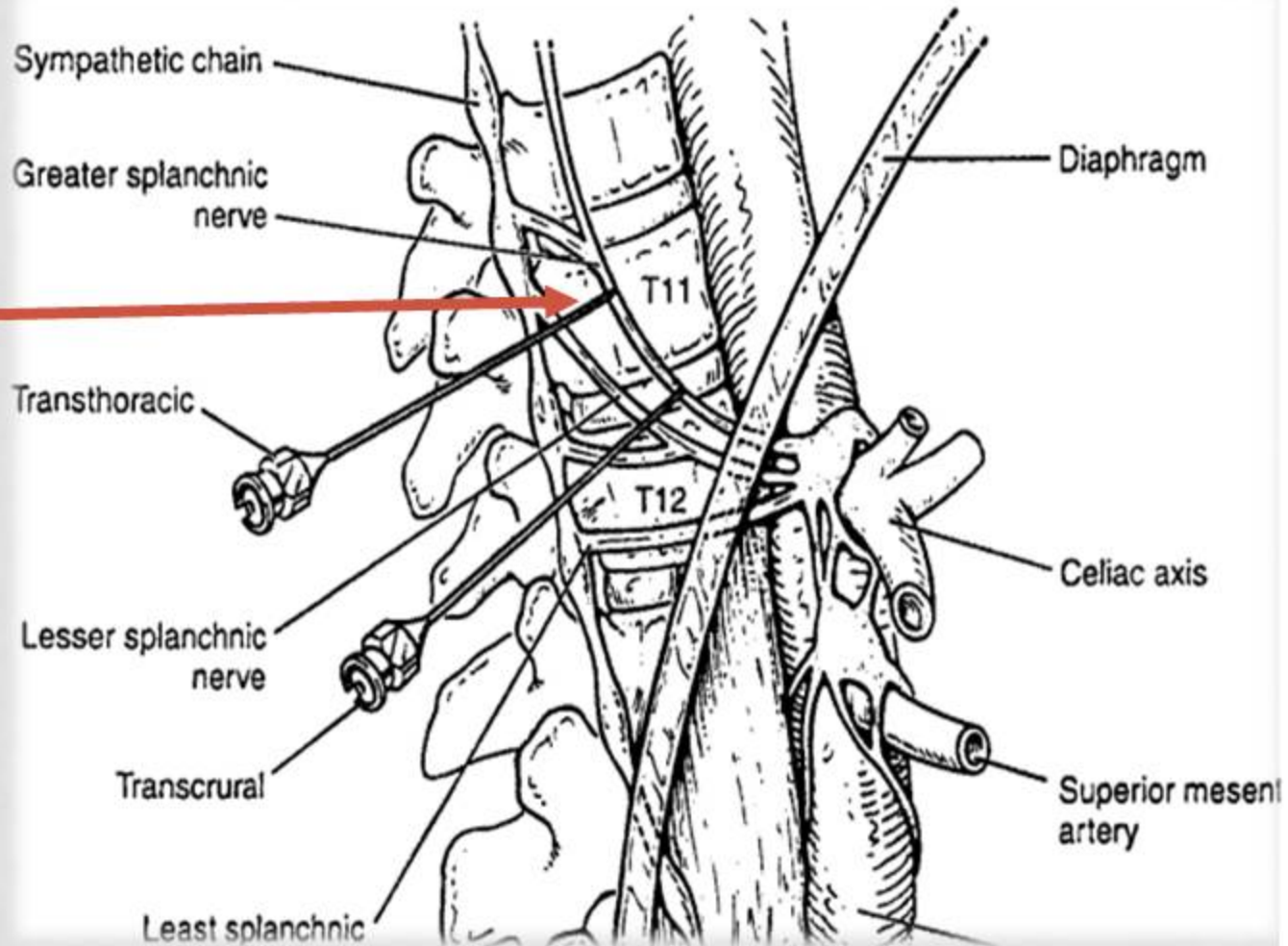
- ✦ Lokal enfeksiyon
- ✦ Koagulopati

## Rölatif Kontrendikasyonlar

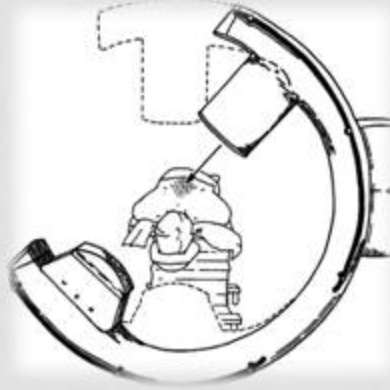- ✦ Anatomik değişiklikler
- ✦ Abdominal aort anevrizması
- ✦ Solunum yetmezliği

# Splanchnik sinir bloğu

Hedef T 11

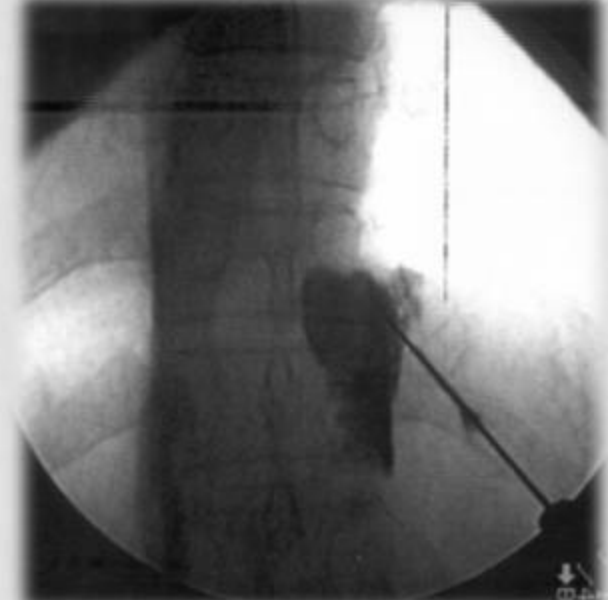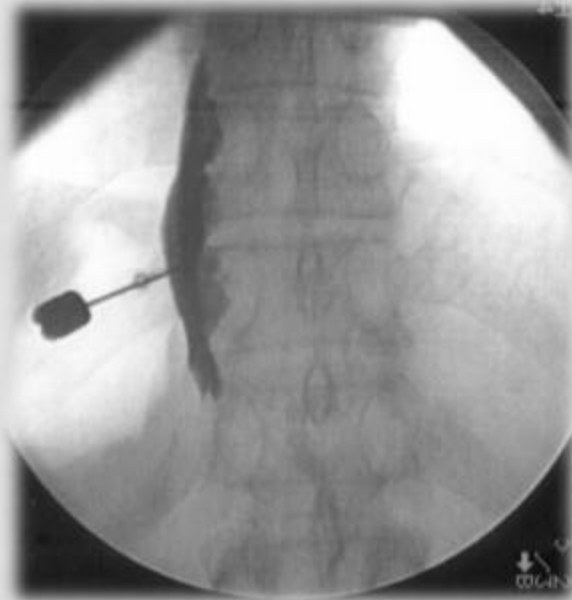
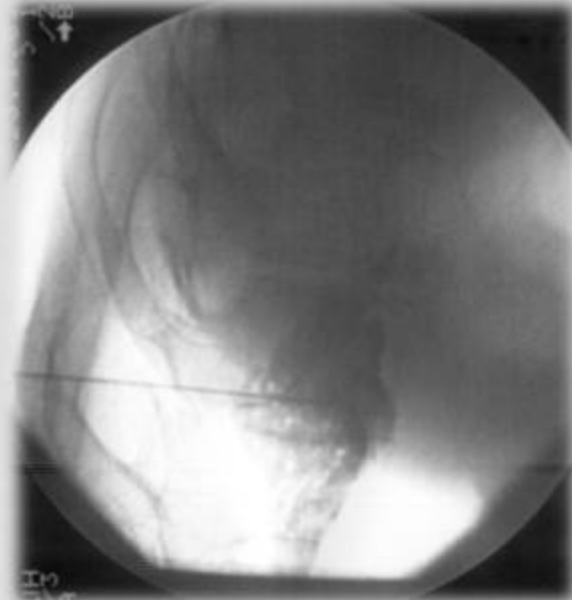


# Splanknik sinir blođu



## Paramedian yaklařım

- 15° oblik
- Orta hatttan 6 cm lateralinden



# Splanknik sinir blođu için ilalar ve yntemler

## ✧ Lokal anestetik blok (kateter)

- 10-15 ml %1 lidokain / %0.25 bupivakain

## ✧ Nrolitik blok

- 10-15 ml absolu alkol / %6-10 fenol

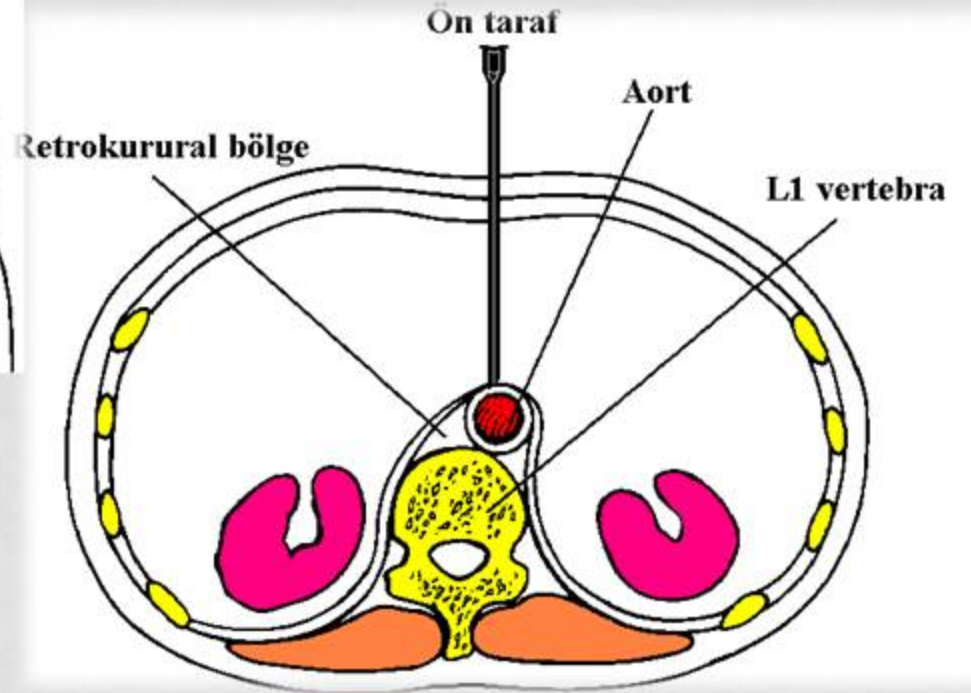
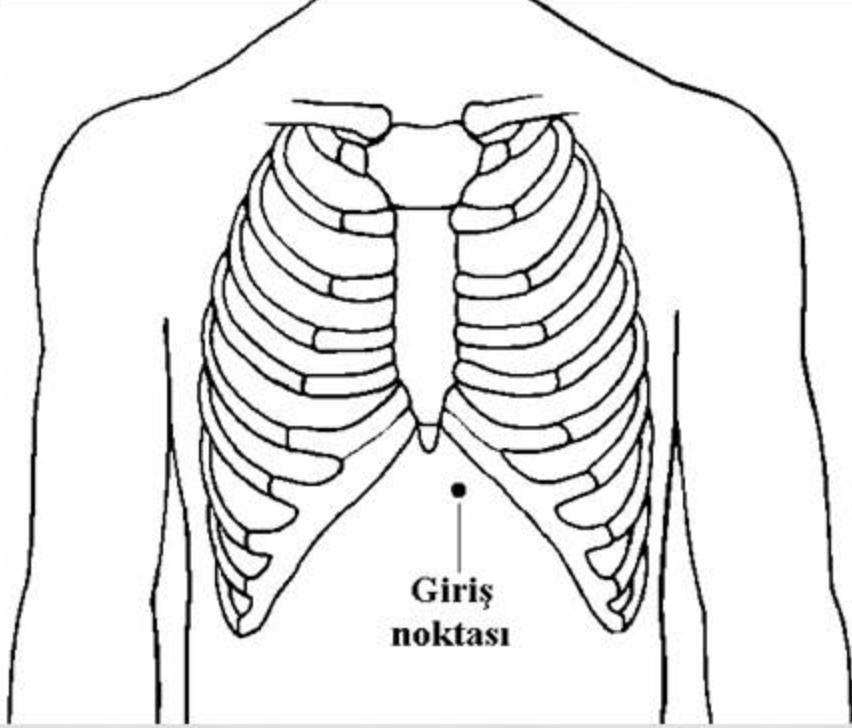


# Çöliak pleksus bloğu

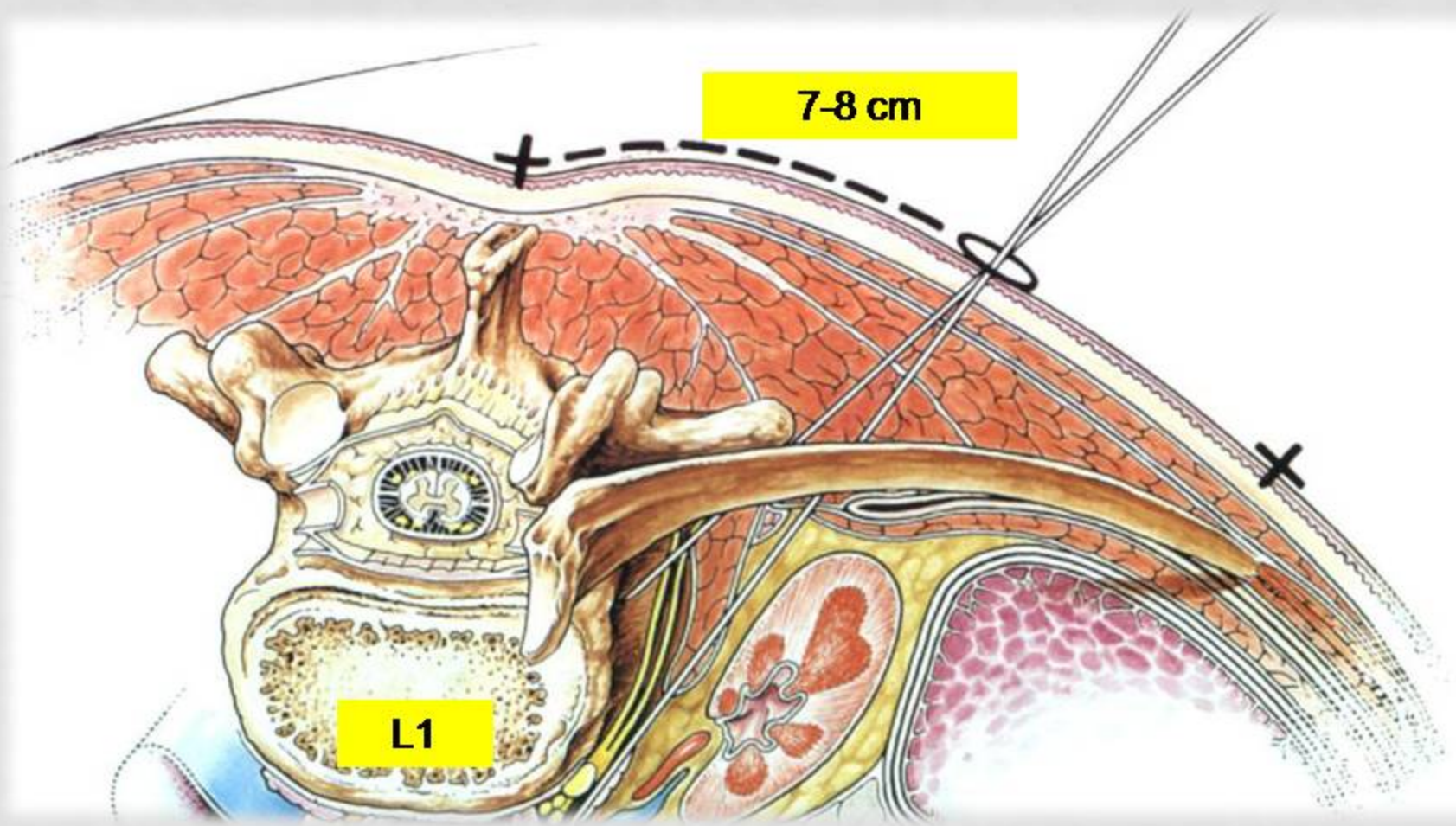
## Teknik

- ✦ Transdiskal yaklaşım
- ✦ Transaortik yaklaşım
- ✦ Anterior yaklaşım
- ✦ Transkrural yaklaşım (unilateral / bilateral )

# Anterior çöliyak gangliyon

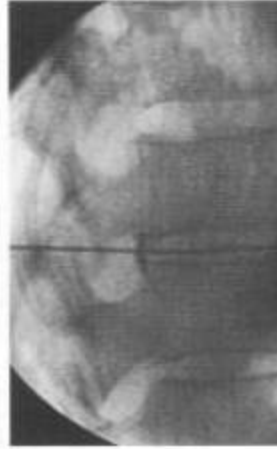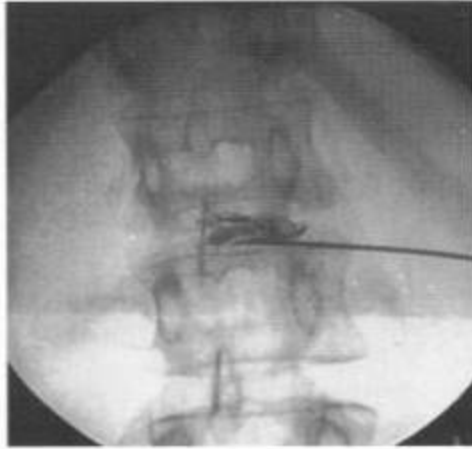

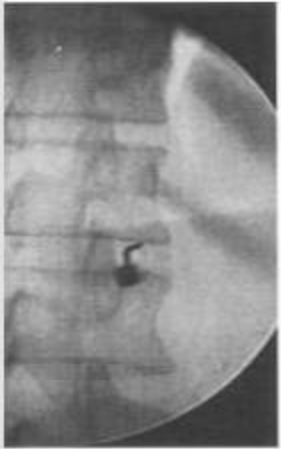
# Posterior çöliyak gangliyon



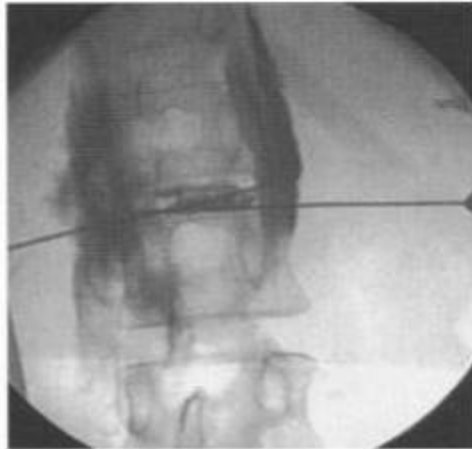
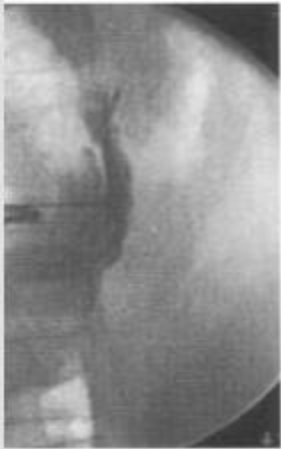

# Çölyak pleksus bloğu (Transdiskal yaklaşım)

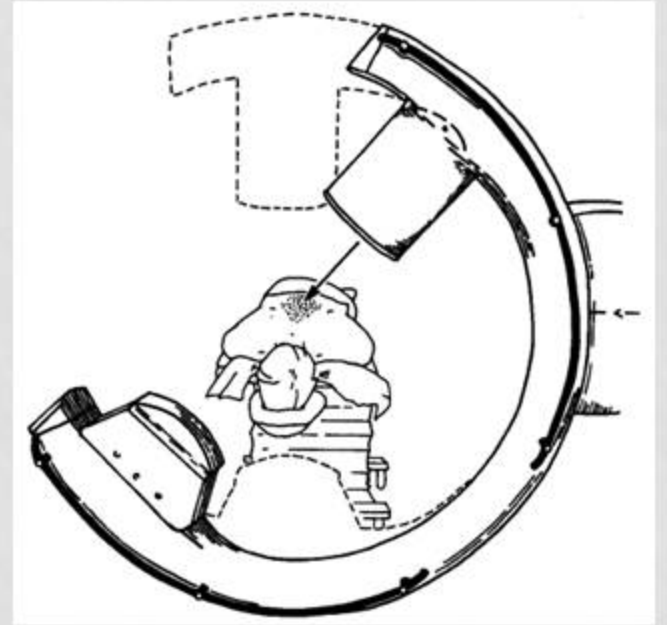


B

C



E





# Çölyak pleksus blođu için ilaçlar ve yöntemler

## ✧ Lokal anestetik blok (kateter)

- 40ml %1 lidokain / %0.25 bupivakain

## ✧ Nörolitik blok

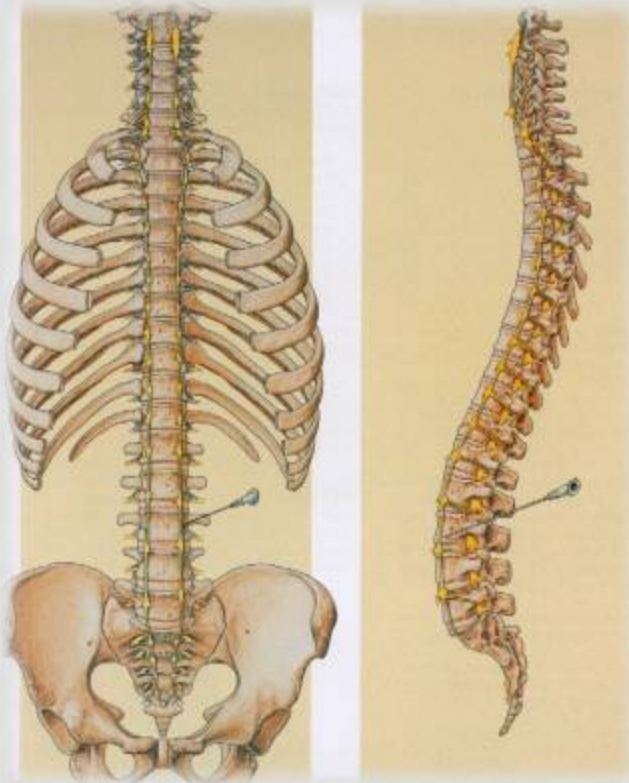- 40 – 50 ml alkol % 50- %97

# Splanknik ve Çölyak sinir blođu

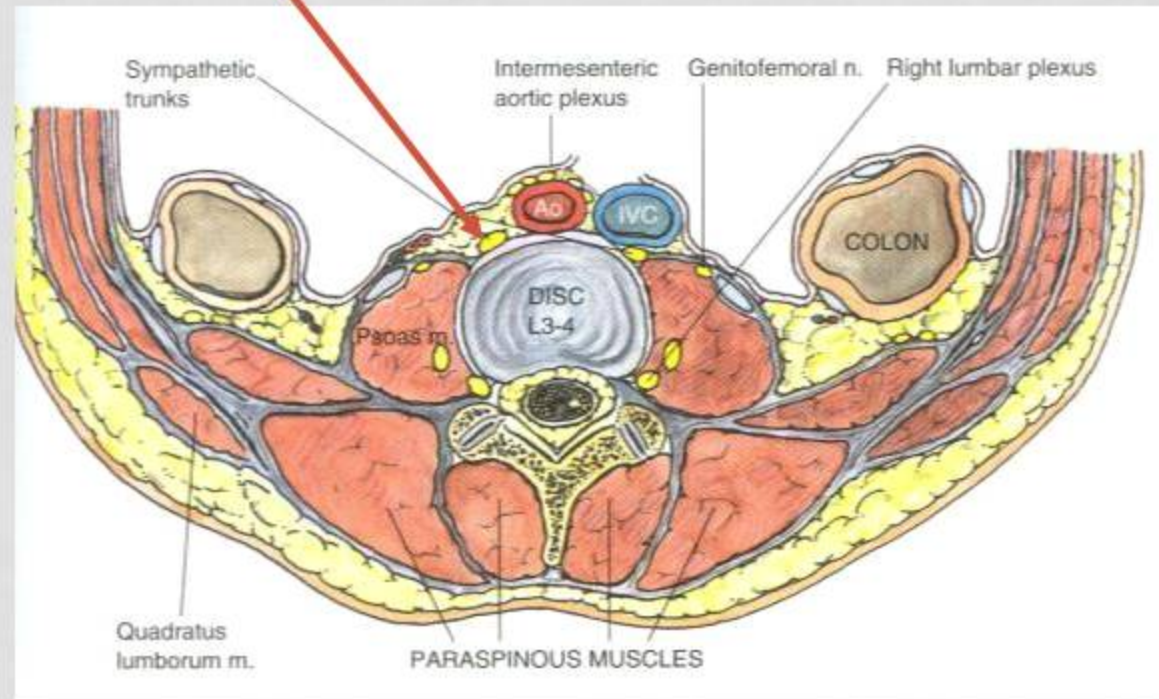
## Komplikasyonlar

- Hipotansiyon
- Diare
- Pnömotoraks
- Parapleji
- Torasik sinir kökünde parestezi
- İntravasküler enjeksiyon
- Subaraknoid veya epidural enjeksiyon
- Şilotoraks
- Vasküler tromboz veya embolizm
- İntradiskal enjeksiyon
- Retrotorasik hematom
- İşlem esnasında yada sonrasında ağrı

# LOMBER SEMPATIK BLOK



## Sempatik zincir



# Lomber sempatik blok

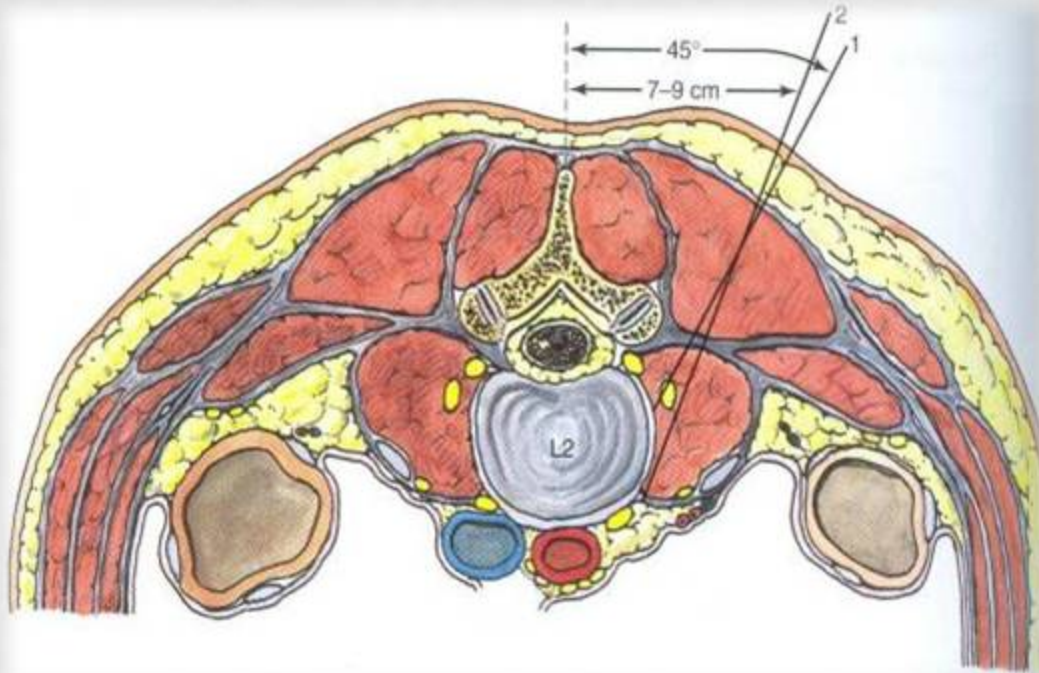
## Endikasyonlar

- ❖ İskemik vasküler hastalıklar
- ❖ Renal kolik
- ❖ CRPS Tıp I ve Tıp II
- ❖ Ürogenital ağrı
- ❖ Postamputasyon güdük ağrısı
- ❖ Fantom ağrı
- ❖ Hiperhidrozis
- ❖ Herpes zoster
- ❖ Akrosiyanozis



# Lomber sempatik blok

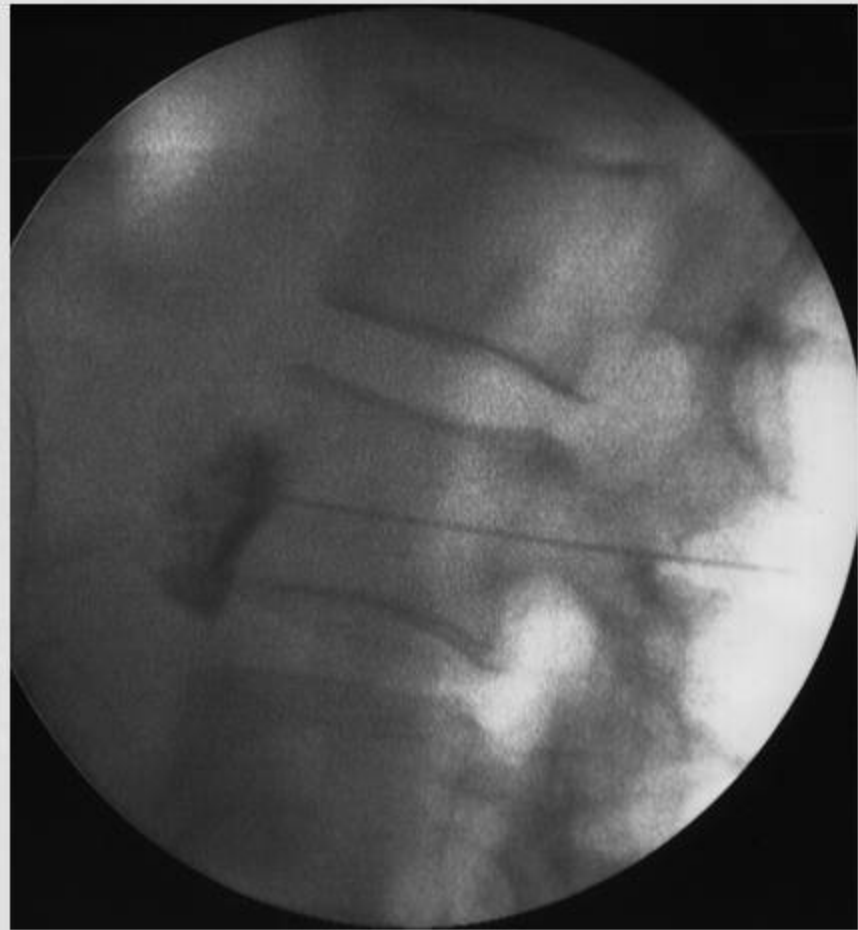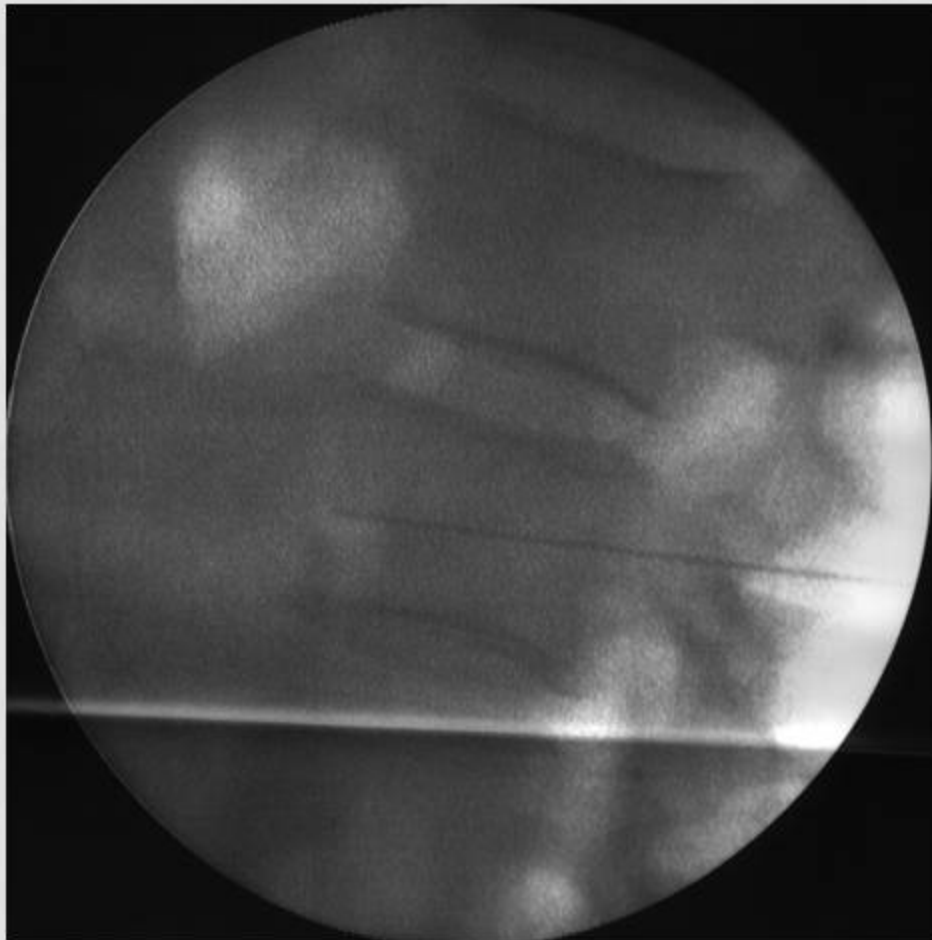
## Teknik



**Paramedian yaklaşım : Orta hattan 5-9cm**

**Lateral yaklaşım : Orta hattan 10-14cm**

# LOMBER SEMPATIK BLOK



# LOMBER SEMPATİK BLOK

## Lokal anestetik blok

### ❖ Çift iğne

- L<sub>2</sub> ve L<sub>4</sub> (20 ml)

### ❖ Tek iğne

- L<sub>3</sub> (10-20 ml)

## Nörolitik blok (Fenol; % 6 - 10)

### ❖ Tek iğne

- 15 ml

### ❖ Üç iğne

- 2 ml/segment

**RF**

# LOMBER SEMPATİK BLOK

## Komplikasyonlar

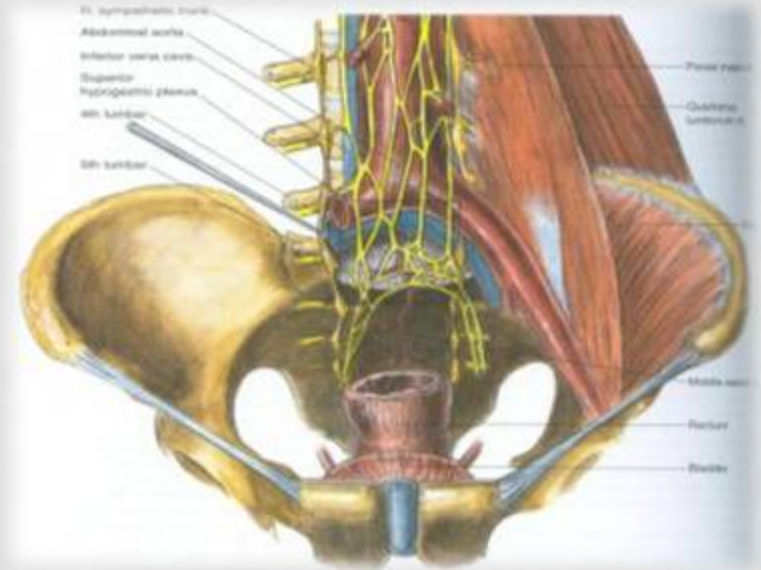
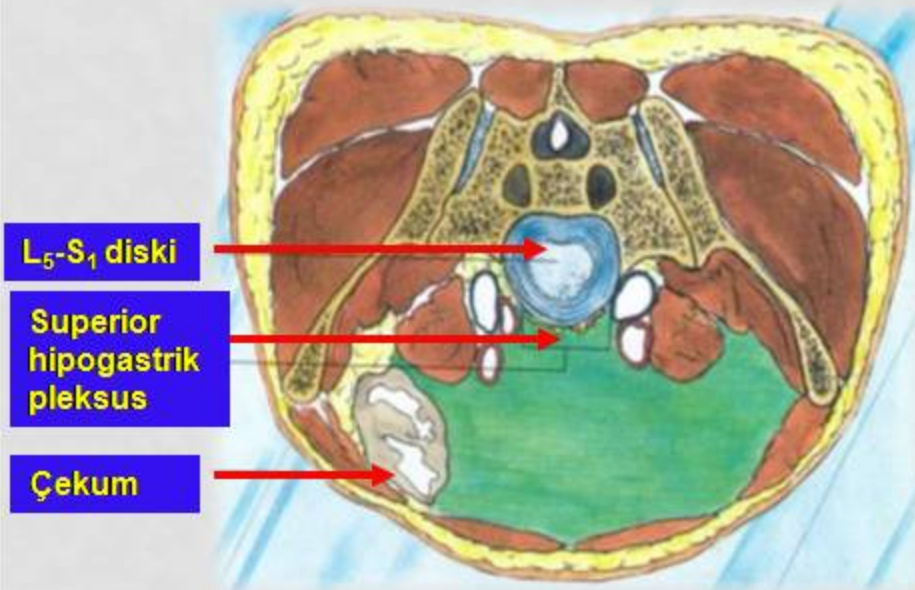
- ✦ İntravasküler enjeksiyon
- ✦ Subaraknoid enjeksiyon
- ✦ İntrapsoas enjeksiyon
- ✦ Nöralji
- ✦ Kas spazmı
- ✦ Retrograd ejakülasyon
- ✦ Girişim sonrası rahatsızlık



# Superior hipogastrik pleksus

- Psoas kasının önünde
- İliak damarların arkasında

- L<sub>5</sub> vertebranının üçte iki alt kısmında - S<sub>1</sub> vertebranının üçte bir üst kısmında



# Superior hipogastrik pleksus

## Endikasyonlar

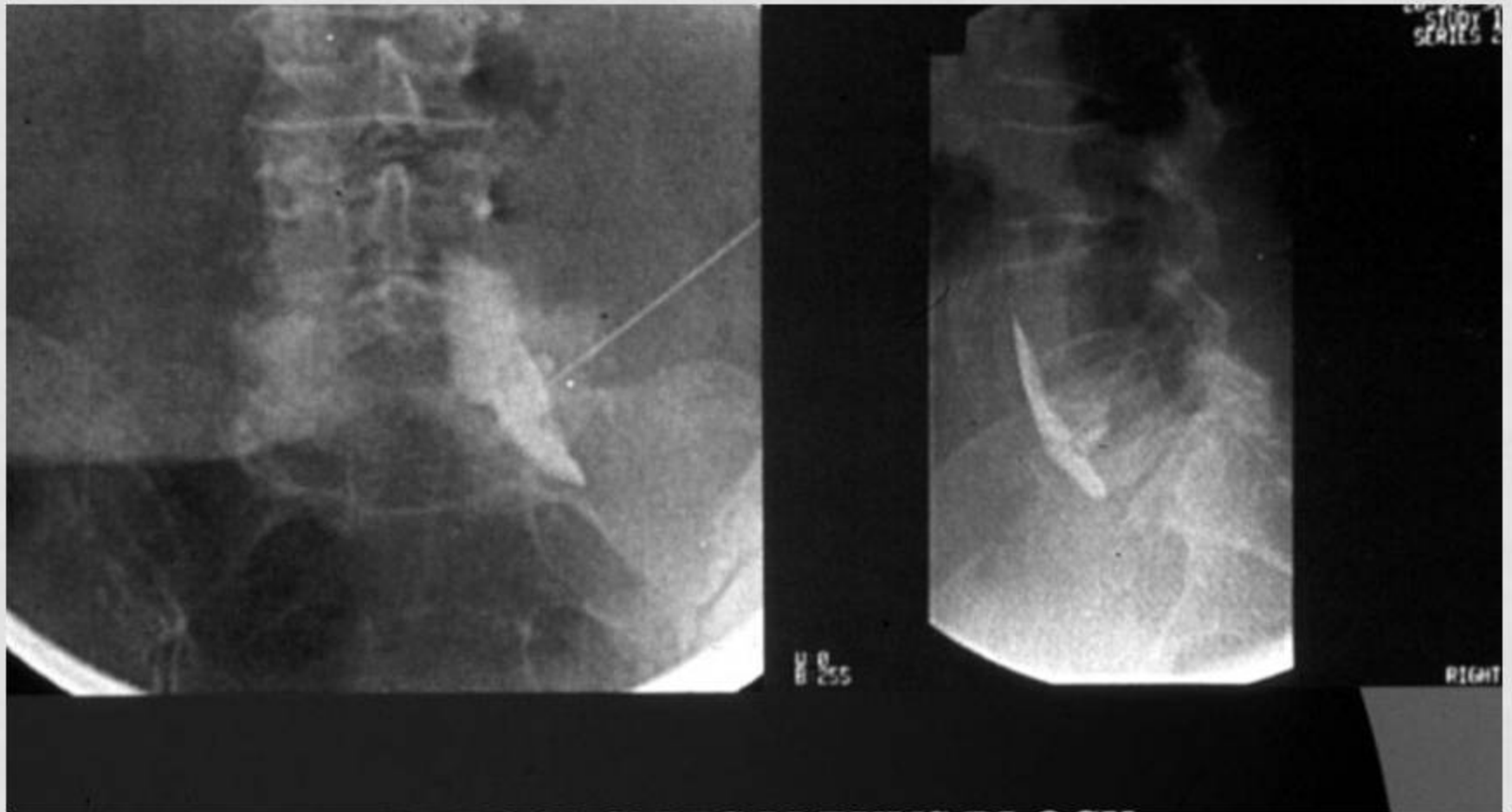
### ➤ *Malign kaynaklı*

- Pelvik organlar
  - **Uterus Serviks**
  - **Rektum Prostat**
- Radyoterapi hasarı

### ➤ *Non-Malign kaynaklı*

- Pelvik inflamatuvar hastalıklar
- Endometriyozis ve uterin ağrı
- İnterstisyel sistit
- İritabl kolon sendromu
- Belirlenen bir patoloji olmaksızın kr. pelvik ağrı

# Superior hipogastrik pleksus



AP

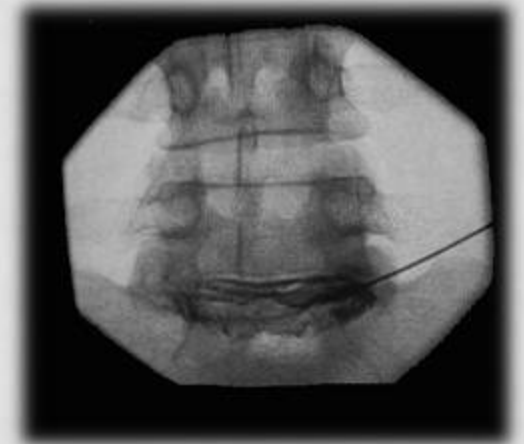
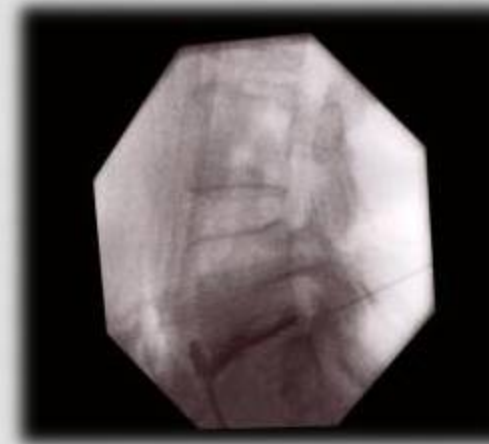
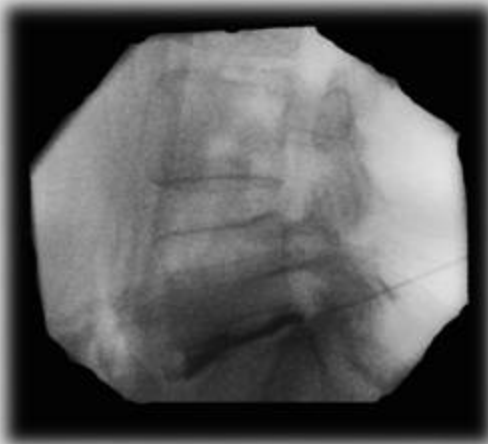
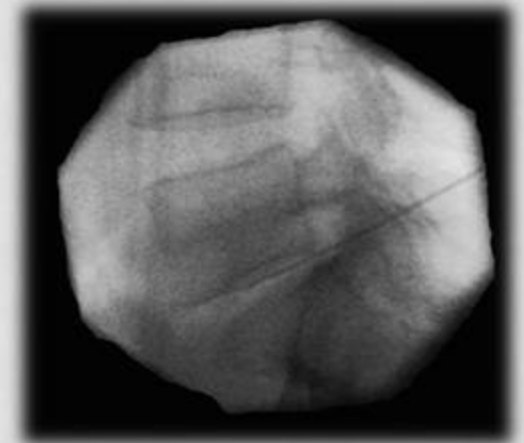
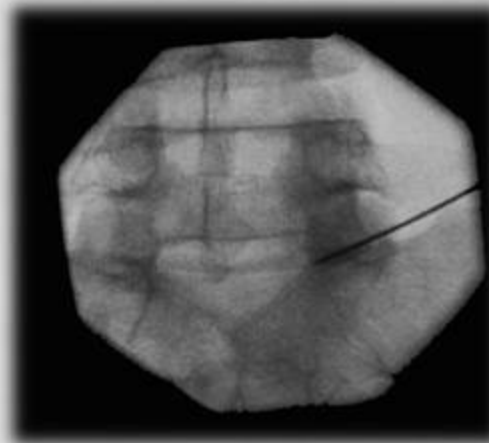
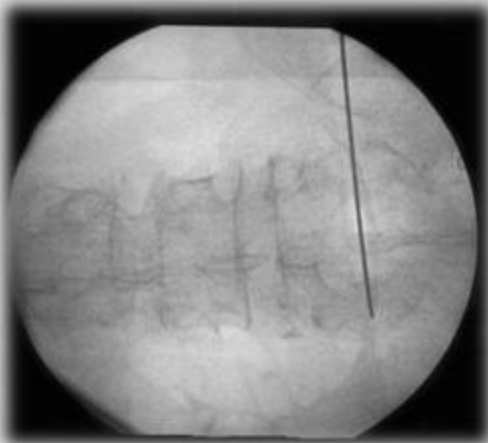
Kontrast madde yayılımı

Lateral



# Superior hipogastrik blok

Transdiskal yaklaşım





# Superior hipogastrik blokta kullanılan ilaçlar ve yöntemler

## Lokal anestezik blok

- 6-8ml %0.25 bupivakain

## Nöroliz

- 10ml %6-10 fenol

# Superior hipogastrik blok

## Komplikasyonlar

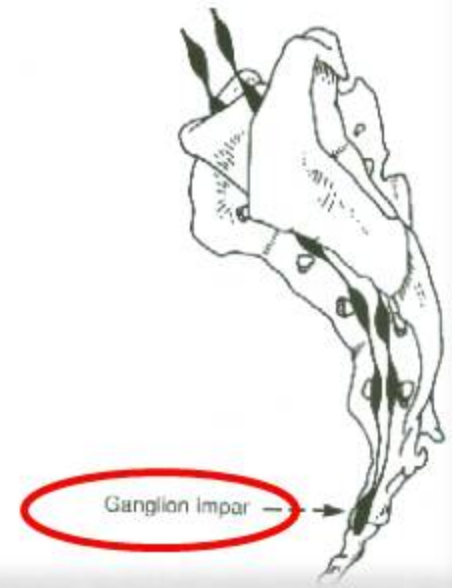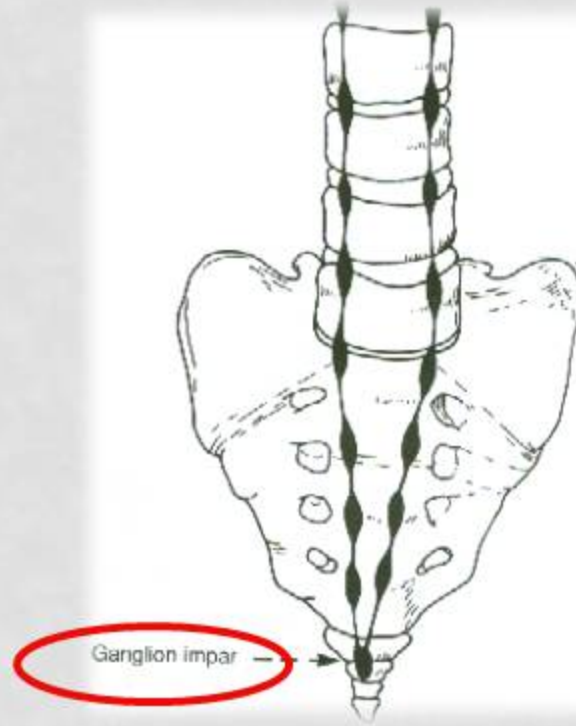
- İV enjeksiyon
- Subaraknoid veya epidural enjeksiyon
- Postural hipotansiyon
- Hematom
- Diyare
- Üreter ponksiyon
- İntraperitoneal enjeksiyon
- Diskitis

# İmpar ganglion blođu

(Walther ganglion, Sakrokoksigeal ganglion)

➤ Orta hatta, tek ganglion

➤ Fenol %6 ; 5-10ml



# İmpar ganglion blođu

## ❖ Anatomi

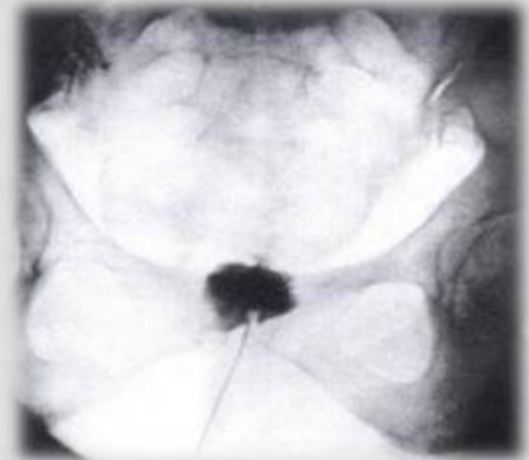
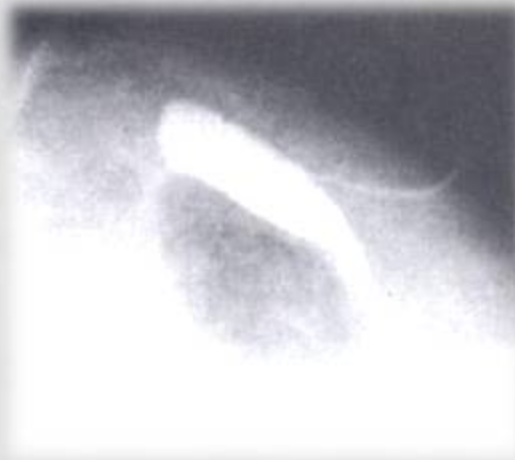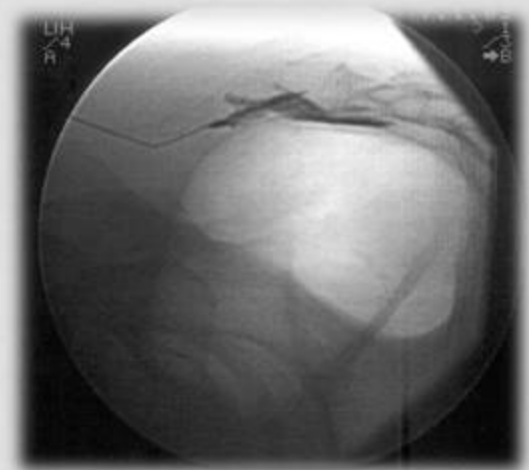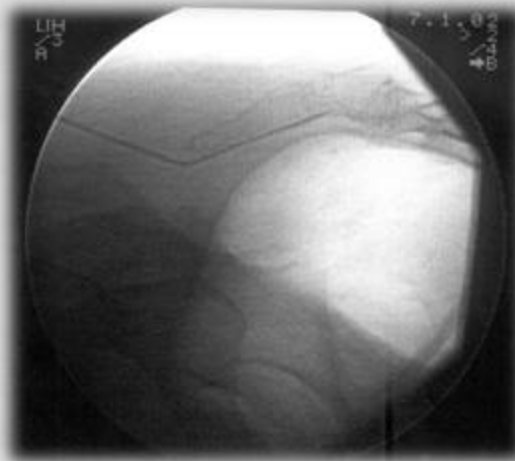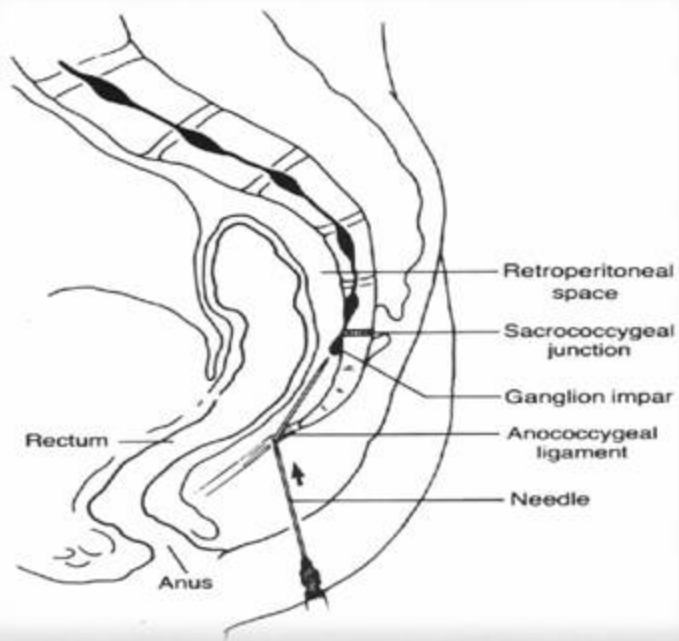
- Sakrumla koksisin birleşme düzeyinde yer alan sempatik zincirin sonlanma noktasıdır

## ❖ Endikasyonları

- Serviks, mesane, rektum ve endometrium kaynaklı malignitelerde
- Perineal ağrı, tenezm hissi

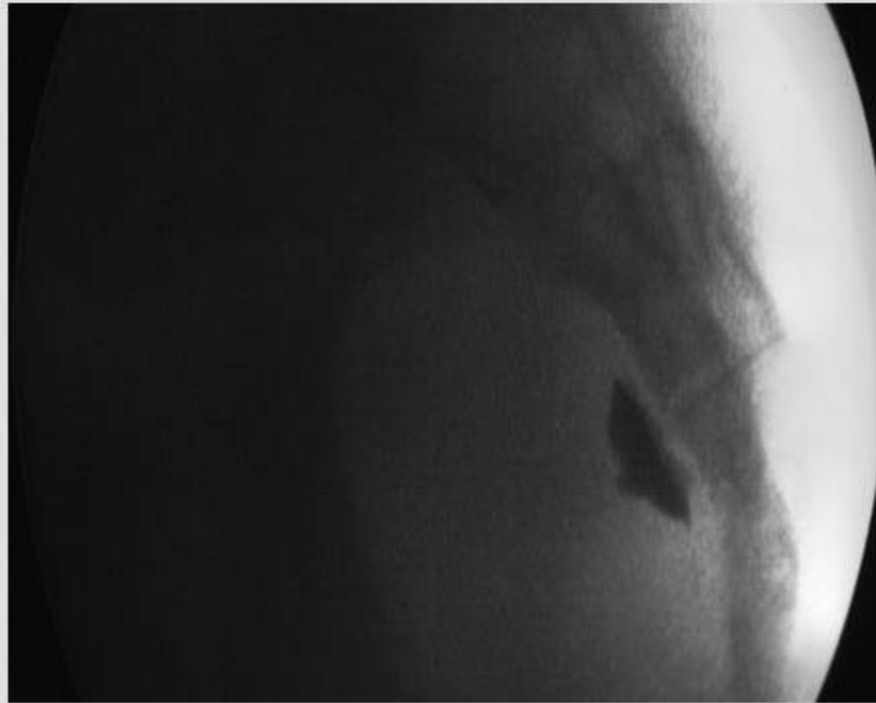

# İmpar ganglion bloğu



# İmpar ganglion blođu

Transligamentöz yaklařım



# İmpar ganglion blođu

## Komplikasyonlar

- ✧ Rektum ponksiyonu
- ✧ Rektal kaviteye nörolitik enjeksiyonu
- ✧ Sinir köküne nörolitik enjeksiyonu

# Sonuç olarak

## Stellat ganglion

- Üst ekstremitelerde periferik damar hastalığı
- Posttravmatik CRPS

## Torakal sempatik

- Posttorakotomi ağrısı
- Hiperhidrozis

## Lomber sempatik

- Alt ekstremitelerde periferik damar hastalığı
- Fantom ağrısı

Uygun hasta seçimi  
Deneyimli uygulayıcı  
Floroskopi kullanımı



**İlginize teşekkür ederim**



**GATA Askeri Tıp Fakültesi**

# **SEMPATİK SINİR BLOKLARI**

**DR. ERCAN KURT**

**Anesteziyoloji ve Reanimasyon Anabilim Dalı**

